

특이 전기생리결과를 보인 X연관샤르코-마리-투스병1형

이화여자대학교 의과대학 목동병원 신경과^a, 연세대학교 의과대학 신경과학교실^b, 성균관대학교 의과대학 삼성서울병원 신경과
박형준^{ab} 신하영^b 이효은^b 이동현^b 김경민^b 최병옥^c 김승민^b

X-linked Charcot-Marie-Tooth Disease Type 1 Harboring Unusual Electrophysiological Features

Hyung Jun Park, MD^{a,b}, Ha Young Shin, MD^b, Hyo Eun Lee, MD^b, Dong Hyun Lee, MD^b, Kyung Min Kim, MD^b,
Byung-Ok Choi, MD^c, Seung Min Kim, MD^b

Department of Neurology^a, Mokdong Hospital, Ewha Womans University School of Medicine, Seoul, Korea

Department of Neurology^b, Yonsei University College of Medicine, Seoul, Korea

Department of Neurology^c, Samsung Medical Center, Sungkyunkwan University School of Medicine, Seoul, Korea

Charcot-Marie-Tooth X type 1 (CMTX1) is caused by mutations in the *connexin 32 gene (Cx32)* on the X chromosome. Electrophysiologically, CMTX1 is usually associated with intermediate slowing of conduction velocities and severe impairments in male patients. In addition, patients with CMTX1 rarely present conduction block and temporal dispersion, which are characteristic findings in acquired demyelinating neuropathy. We report herein, for the first time in Korea, two patients with Cx32 mutations who exhibited unusual electrophysiological findings.

J Korean Neurol Assoc 32(2):108-112, 2014

Key Words: Charcot-Marie-Tooth disease, *Connexin 32 (Cx32)*, Nerve conduction study

샤르코-마리-투스병(Charcot-Marie-Tooth, CMT)은 진행되는 근력약화와 감각소실을 보이는 유전말초신경병으로 다양한 유전 원인과 임상 양상을 나타낸다. CMT는 신경전도검사와 조직 소견을 바탕으로 기본적으로 탈수초CMT (CMT1)와 축삭CMT (CMT2)로 구분된다.¹ 그러나 분자유전학적 기술의 발달로 유전자 변이에 따른 진단이 가능해지면서 아형이 알파벳 순으로 세분화되고, X염색체 연관인 CMIX와 보통염색체열성 유전의 CMT4도 밝혀졌다.

가장 흔하고 대표적인 아형은 샤르코-마리-투스병1A형(Charcot-Marie-Tooth 1A, CMT1A)이고, *peripheral myelin protein 22 (PMP22)* 유전자가 포함된 염색체 17p11.2-p22의 중복(duplication)이 원인이다.² 전기생리검사에서 CMT1A는 대표적인 탈수초CMT로 신경전도속도가 균일하게 느려진다. 이것은 염증탈수초신경병에서 나타나는 전도차단과 시간분산과 대조를 보이는 유전탈수초신경병의 특징이다.

두 번째로 흔한 아형은 X연관샤르코-마리-투스병1형(Charcot-Marie-Tooth X type 1, CMTX1)으로 수초의 틈새이음(gap junction)을 이루는 *connexin32 (Cx32)* 유전자 변이가 원인이다.³ CMTX1은 X염색체우성으로 유전되기 때문에 아버지에서 아들로 유전이 되지 않고, 남자 환자가 여자 환자에 비해서 임상 증상이 심하다. 전기생리검사에서도 CMTX1은 CMT1A와 구분되는 몇 가지 차이점을 보인다. 첫째, 운동신경전도속도가 남자에서는 30-40 m/s, 여자에서는 30-50 m/s로 남자에서 더 심하게 감소된다. 그러나 남녀의 운동신경전도속도 모두 CMT1A와 비교하면 일반적으로 빠르다. 둘째, 다른 탈수초CMT와 비교할 때 복합근육활동전위에 비해 운동신경전도속도의 감소가 덜하다. 또한, 병이 진행하면서 복합근육활동전위와 운동신경전도속도

Received August 22, 2013 Revised December 11, 2013

Accepted December 11, 2013

* Seung Min Kim, MD

Department of Neurology, Yonsei University College of Medicine, 50-1 Yonsei-ro, Seodaemun-gu, Seoul 120-752, Korea

Tel: +82-2-2228-1604 Fax: +82-2-393-0705

E-mail: kims@yuhs.ac

* Byung-Ok Choi, MD

Department of Neurology, Samsung Medical Center, Sungkyunkwan University School of Medicine, 81 Irwon-ro, Gangnam-gu, Seoul 135-710, Korea

Tel: +82-2-3410-1296 Fax: +82-2-3410-0052

E-mail: bochoi@skku.edu

가 같이 감소한다. 셋째, 병의 진행이 모든 신경에서 고르지 않고 신경마다 차이를 보일 수 있는데, 이는 주로 여자에서 많이 보인다. 마지막으로 매우 드물지만 염증탈수초신경병(inflammatory demyelinating neuropathy)에서 주로 보이는 전도차단과 시간분산이 나타날 수 있다.⁴⁷ 이러한 경우 염증탈수초신경병으로 오인되어 불필요한 치료를 받을 수가 있으므로 주의가 필요하다.

저자들은 Cx32 유전자의 돌연변이가 확인된 CMTX1 환자에서 전도차단과 시간분산이라는 특이한 전기생리 결과를 경험하였기에 이를 보고하는 바이다.

증 례

1. 증례 1 (Family 1)

42세 남자(II-8)가 상하지의 근력약화와 근위축 때문에 병원에 왔다. 8세경부터 하지 원위부의 근력약화를 느꼈고, 14세부터 걸음걸이가 부자연스러웠으며, 손가락과 발가락의 감각이 둔해졌다. 20대부터는 글씨를 쓰거나 젓가락질이 불편해졌고, 40세 이후로는 일상 보행도 불편해져 장애진단 때문에 병원에 왔다. 신체검사서 상하지 원위부의 근위축과 흰발이 있었다. 신경계 진찰에서 상하지 원위부가 주로 침범되는 근력약화와 촉각 및 진동각의 저하가 있었다. 모든 심부건반사는 저하되고 병적과다반사는 없었다.

신경전도검사는 탈수초감각운동다발신경병에 합당한 소견이었다(Table). 정중신경과 척골신경에서 말단잡복기가 길어지고, 복합근육활동전위의 진폭과 운동신경전도속도가 감소되었다. 또한, 정중신경의 손목-팔꿈치구간과 팔꿈치-겨드랑이 구간, 척골신경의 손목-아래팔꿈치 구간, 아래팔꿈치-위팔꿈치 구간,

위팔꿈치-겨드랑이 구간에 걸친 전도차단과 시간분산이 나타났다(Fig. 1-A, B). 비골신경과 후경골신경의 복합근육활동전위는 나타나지 않았다. 정중신경과 척골신경에서 감각신경활동전위진폭과 감각신경전도속도가 감소되었고, 비복신경에서는 감각신경활동전위가 나타나지 않았다. H반사는 양 하지에서 모두 소실되었다. CMT 이외의 염증탈수초신경병의 동반을 고려하여 추가 혈액검사를 하였다. 그러나 항GMIIGM 항체, 항GMIIGG항체, 항GD1bIgM항체, 항수초결합당단백질(myelin-associated glycoprotein) 항체는 모두 음성이었고, 혈청면역고정검사(immunofixation)와 단백질전기영동(protein electrophoresis)에서 단클론띠(monoclonal band)는 없었다. 임상적으로도 환자는 내원 후 1년의 추적 기간 동안 근력과 감각의 변화는 없었다.

가족력상 환자의 형(II-3)과 남자 조카(III-1)도 하지의 근력약화와 보행장애가 있었다(Fig. 2-A). 본 가계에서 상염색체 우성유전의 가능성은 환자의 누나(II-2)에서 임상증상이 없었기 때문에 낮았다. 그러나 X염색체우성 유전은 여자 환자에서 증상이 경미하고 증상 호소가 없는 경우도 흔하기 때문에 의심할 수 있었다.

2. 증례 2 (Family 2)

17세 남자(III-3)가 진행되는 하지의 근력약화와 근위축 때문에 병원에 왔다. 14세부터 하지 원위부의 근력약화를 느꼈다. 근력약화는 갑작스런 악화 없이 서서히 진행하였고 16세부터는 넘어지는 일이 잦아졌다. 신체검사서 상하지 원위부의 근위축과 흰발이 있었다. 신경계 진찰에서 상하지에서 원위부를 주로 침범한 근력약화와 진동각의 저하가 있었다. 모든 심부건반사는 저하되었고, 병적과다반사는 없었다.

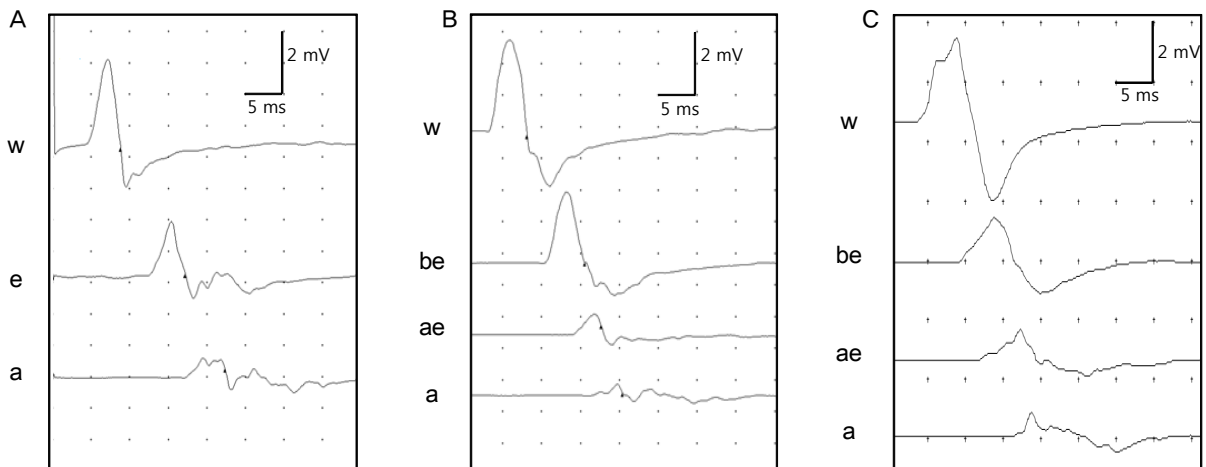


Figure 1. Motor nerve conduction studies. (A) right median nerve stimulated at wrist (w), elbow (e), and axilla (a) in patient 1. (B) right ulnar nerve stimulated at wrist (w), below elbow (be), above elbow (ae), and axilla (a) in patient 1. (C) right ulnar nerve in patient 2.

Table. Nerve conduction studies of two CMT patients with Cx32 mutation

Nerves	Stimulation site	Patient 1 (c.283G>A)			Patient 2 (c.157T>C)					
		1st test (2012.08.30)			1st test (2011.02.16)			2nd test (2011.12.30)		
		Latency (msec)	CMAP (mV)	NCV (m/sec)	Latency (msec)	CMAP (mV)	MNCV (m/sec)	Latency (msec)	CMAP (mV)	MNCV (m/sec)
Motor nerve	Median nerve	Wrist	4.1	4.1	5.1	2.4		4.7	2.3	
		Elbow		2.5	29.6	1.8	35.5		2.2	38.7
		Axilla		1.0	30.9	1.7	41.3		2.1	39.6
	Ulnar nerve	Wrist	3.0	4.7		3.4	5.5		2.9	4.7
		Below elbow		3.3	32.2	2.6	41.6		2.8	40.0
		Above elbow		1.0	32.9	1.6	39.7		2.3	35.0
		Axilla		0.6	26.2	1.4	35.1		1.9	42.9
	Peroneal nerve	Ankle		NR		8.0	0.1			NR
		Knee		NR			0.1			NR
Tibial nerve	Ankle		NR		4.1	3.3		4.4	4.5	
	Knee		NR			2.1	39.0		2.9	36.6
Sensory nerve			SNAP (μV)	NCV (m/sec)		SNAP (μV)	NCV (m/sec)		SNAP (μV)	NCV (m/sec)
	Median nerve	Wrist	3.1	30.7		6.9	33.3		NR	
	Ulnar nerve	Wrist	2.7	29.3		4.6	31.5		NR	
	Sural nerve	Ankle		NR		5.8	31.5		NR	

CMAP; compound muscle action potential, NCV; nerve conduction velocity, NR; no response, SNAP; sensory nerve action potential.

신경전도검사는 감각운동다발신경병에 합당한 결과였다(Table). 정중신경, 척골신경, 비골신경, 후경골신경에서 말단잠복기가 길어지고, 복합근육활동전위의 진폭과 운동신경전도속도가 저하되었다. 그리고, 척골신경의 손목 아래팔꿈치 구간과 아래팔꿈치-위팔꿈치 구간에서 전도차단과 시간분산이 나타났다(Fig. 1-C). 정중신경, 척골신경, 비복신경의 감각신경 활동전위 진폭과 감각신경 전도속도는 저하되었다. H반사는 양 하지에서 모두 소실되었다. 내원 후 10개월 동안 추적하였으나 근력 변화는 없었고, 신경전도검사에서 감각신경 손상은 진행하였지만 운동신경은 척골신경의 전도차단과 시간분산을 포함하여 이전 검사와 비슷하였다(Table).

가족력에서 큰 외삼촌(II-1), 작은 외삼촌(II-3)과 어머니(II-5)도 근력 약화와 보행장애가 있었지만 어머니는 남자들에 비해서 증상이 매우 경미하였다(Fig. 2-A). 이것으로 X염색체 우성유전을 의심할 수 있었다.

유전자분석

두 환자에서 염색체 17p11.2-p12의 중복을 검사하였으나 정상이었다. 두 환자의 가족에서 아버지에서 아들로 유전은 없고 임상 증상이 남자에서 심했기 때문에 다음으로 Cx32 유전자의 돌연변이를 확인하였다. Cx32 유전자의 돌연변이를 확인하기 위해서 Cx32 유전자의 촉진자(promoter, P1 및 P2), 엑손(exon) 및 인접인트론(intron) 부위를 중합효소연쇄반응(PCR)방법으로 증

폭한 후, 염기서열분석을 통해서 구체적인 돌연변이를 검색하였다. 증례1 환자에서 Cx32 유전자의 2번째 엑손에서 c.283G>A (p.V95M)의 돌연변이를 확인하였고 이것은 이미 보고되어 있는 돌연변이였다(Fig. 2-B).⁸ 증례2 환자에서는 Cx32 유전자의 2번째 엑손에서 c.157T>C (p.C53R)의 돌연변이를 확인할 수 있었다(Fig. 2-B). 이것은 처음 밝혀진 돌연변이로서 정상인 200명에서 확인되지 않았고, 가족 내에서 표현형에 맞게 유전되었다.

고 찰

Cx32 유전자가 형성하는 틈새이음(gap junction)은 말초신경에서 Ranvier결절(node of Ranvier)과 절흔(incisures)의 조밀하지 않은 수초(uncompacted myelin)에 존재한다.³ 비록 틈새이음이 수초 내에 존재하지만, CMTX1의 병리가 탈수초신경병증인지 축삭신경병증인지에 대한 일치된 결론은 아직 없다.³ CMTX1의 병리기전이 일차적으로 축삭신경병증이라고 주장하는 학자들은 다음의 증거를 제시한다. 첫째, CMTX1의 신경병리 결과에서 수초신경섬유의 감소가 나타난다. 둘째, 신경전도검사서 복합근육활동전위의 감소가 운동신경 전도속도의 감소보다 빈번히 선행된다. 셋째, 신경전도속도가 다른 탈수초 CMT만큼 심하게 감소되지 않는다. 반면, 탈수초신경병증을 1차원인으로 생각하는 학자들은 다음의 근거를 제시한다. 첫째, 원인 유전자인 Cx32가 형성하는 간극결합이 수초에 존재한다. 둘째, 신경병리 결과에서 축삭에 비해서 수초가 매우 얇아진 신경이 많이 관찰되는

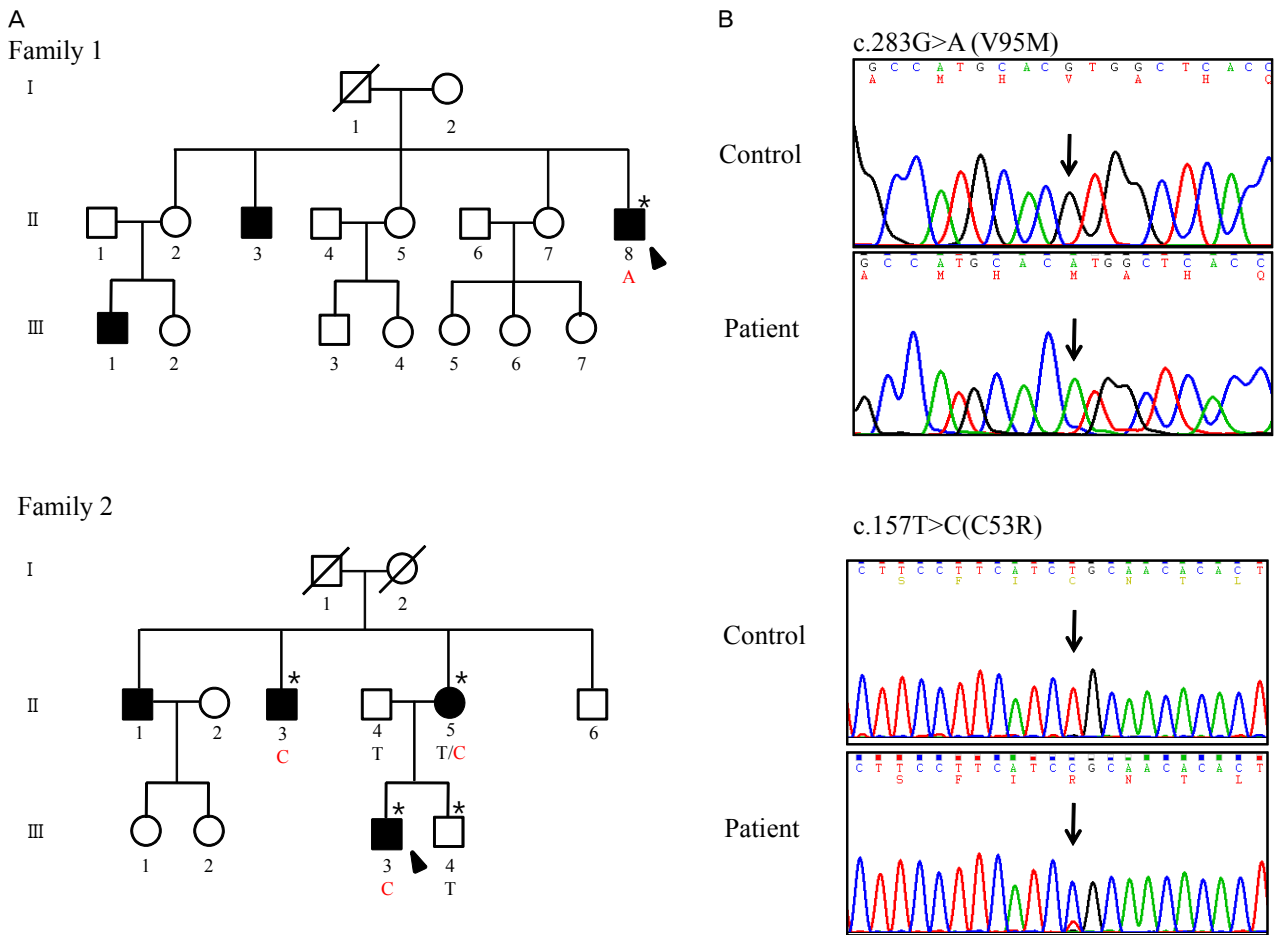


Figure 2. Pedigree and sequencing chromatograms. (A) Pedigrees of two families with CMTX1. Asterisks (*) indicate individuals whose DNA was used for direct sequencing of Cx32 gene. Filled symbols indicate affected members (arrow: proband) (B) Sequencing analysis of Cx32 mutations c.283G>A (p.V95M) in family 1 and c.157T>C (p.C53R) in family 2.

데, 이것은 수초가 손상되거나 재생되고 있음을 의미한다. 또한 드물지만 양파망울(onion bulb)도 나타난다. 이러한 주장 때문에 학자들은 CMTX1을 탈수초형과 축삭형의 중간이라는 뜻으로 중간형(intermediate type) CMT로 구분한다.

본 증례처럼 CMTX1 환자의 신경전도검사에서 전도차단과 시간분산이 나타나는 이유에 대해서 다음의 가능성을 생각할 수 있다. 우선, CMT에 염증탈수초신경병이 동반되었을 가능성이 있다. 유전말초신경병과 염증탈수초신경병의 공존은 이미 몇 차례 보고되었다.^{9,10} 그러나 본 증례에서 약 1년의 추적관찰기간 동안 임상증상에 급격한 변화는 없었다. 또한, 증례 1에서는 염증탈수초신경병에서 빈번히 동반되는 항체와 면역단백에 대한 검사가 모두 음성이었고, 증례 2에서는 10개월 후 추적한 신경전도검사서 처음과 비슷한 결과를 보였다. 따라서 본 증례에서 CMT외에 염증탈수초신경병이 동반되었을 가능성은 매우 낮다.

전도차단을 CMTX1의 자체 병리과정으로 생각할 때 처음 보

고된 환자가 여자였기 때문에 X염색체의 무작위불활성(라이온화, lyonization)과 관계있을 것으로 생각하였다.⁷ 그러나 추후 증례보고에서 남자도 이러한 결과를 보였고, 특히 본 증례에서는 2명 모두 남자이기 때문에 이 가설을 적용할 수 없다. 한 보고에서는 전도차단이 있었던 CMTX1 환자에서 신경섬유 갈래검사(nerve fiber teasing)를 했을 때 Ranvier결절이 넓어지고 수초의 길이는 짧아진 것을 확인한 후 서로 연관성이 있을 것이라고 발표하였다.⁴ 그러나 CMTX1의 이 특이한 전기생리결과에 대해서는 앞으로도 많은 연구가 필요할 것으로 생각한다.

저자들은 새로운 돌연변이를 포함하여 Cx32 유전자의 돌연변이가 확인된 두 CMT 환자에서 전도차단과 시간분산이라는 특이한 전기생리 결과를 확인하였다. 이것은 매우 드물어서 국내에서는 아직 보고되지 않았고, 염증탈수초신경병으로 오인될 수 있으므로 보고하고자 한다.

REFERENCES

1. Dyck PJ, Lambert EH. Lower motor and primary sensory neuron diseases with peroneal muscular atrophy. I. Neurologic, genetic, and electrophysiologic findings in hereditary polyneuropathies. *Arch Neurol* 1968;18:603-618.
2. Lupski JR, de Oca-Luna RM, Slaugenhaupt S, Pentao L, Guzzetta V, Trask BJ, et al. DNA duplication associated with Charcot-Marie-Tooth disease type 1A. *Cell* 1991;66:219-232.
3. Kleopa KA, Scherer SS. Molecular genetics of X-linked Charcot-Marie-Tooth disease. *Neuromolecular Med* 2006;8:107-122.
4. Capasso M, Di Muzio A, Ferrarini M, De Angelis MV, Caporale CM, Lupo S, et al. Inter-nerve and intra-nerve conduction heterogeneity in CMTX with Arg(15)Gln mutation. *Clin Neurophysiol* 2004;115:64-70.
5. Gutierrez A, England JD, Sumner AJ, Ferer S, Warner LE, Lupski JR, et al. Unusual electrophysiological findings in X-linked dominant Charcot-Marie-Tooth disease. *Muscle Nerve* 2000;23:182-188.
6. Michell AW, Laura M, Blake J, Lunn MP, Cox A, Gibbons VS, et al. GJB1 gene mutations in suspected inflammatory demyelinating neuropathies not responding to treatment. *J Neurol Neurosurg Psychiatry* 2009;80:699-700.
7. Tabaraud F, Lagrange E, Sindou P, Vandenberghe A, Levy N, Vallat JM. Demyelinating X-linked Charcot-Marie-Tooth disease: unusual electrophysiological findings. *Muscle Nerve* 1999;22:1442-1447.
8. Hahn AF, Bolton CF, White CM, Brown WF, Tuuha SE, Tan CC, et al. Genotype/phenotype correlations in X-linked dominant Charcot-Marie-Tooth disease. *Ann N Y Acad Sci* 1999;883:366-382.
9. Ginsberg L, Malik O, Kenton AR, Sharp D, Muddle JR, Davis MB, et al. Coexistent hereditary and inflammatory neuropathy. *Brain* 2004;127:193-202.
10. Desurkar A, Lin JP, Mills K, Al-Sarraj S, Jan W, Jungbluth H, et al. Charcot-Marie-Tooth (CMT) disease 1A with superimposed inflammatory polyneuropathy in children. *Neuropediatrics* 2009;40:85-88.