

재발 유두 갑상선암의 부신전이 1예

연세대학교 의과대학 외과학교실,* 병리학교실**

김창우* · 윤지섭* · 이용상* · 남기현* · 정웅훈* · 홍순원** · 박정수*

= Abstract =

A Case of Recurrent Papillary Thyroid Carcinoma with Adrenal Metastasis

Chang-Woo Kim, M.D.,* Ji-Sup Yun, M.D.,* Yong Sang Lee, M.D.,*

Kee-Hyun Nam, M.D.,* Woong Youn Chung, M.D., Ph.D.,*

Soon Won Hong, M.D., Ph.D.,** Cheong Soo Park, M.D., Ph.D.*

Department of Surgery,* Pathology,**Yonsei University College of Medicine, Seoul, Korea

Adrenal metastasis from papillary thyroid carcinoma is extremely rare. We present herein a patient with adrenal metastases from recurrent papillary carcinoma of the thyroid. A 54 year-old woman had received a total thyroidectomy and postoperative radioactive iodine therapy for locally advanced papillary thyroid carcinoma. One year after initial surgery, distant metastases to multiple organs including right cervical lymph nodes, left upper lung, left 2nd and 3rd ribs, 2nd thoracic vertebra and left adrenal gland were found by 18-FDG-PET-CT whole body scan. She underwent right modified neck dissection, partial resection of left 2nd and 3rd ribs, posterior arch of 2nd thoracic vertebra, left upper lobectomy of lung, and left adrenalectomy. On histologic examination, metastases to the left adrenal gland and cervical lymph nodes were papillary thyroid carcinomas, while other metastatic sites turned out to be anaplastic thyroid carcinomas. Despite aggressive surgery and postoperative adjuvant therapy, her general clinical conditions were getting worse day by day due to regrowing of the anaplastic thyroid carcinomas. To our knowledge, this is the first case reported in Korea.

KEY WORDS : Papillary thyroid carcinoma · Adrenal metastasis · Distant metastasis.

서 론

분화 갑상선암은 성장속도가 느려 조기발견 및 치료시 양호한 경과를 보이거나, 원격전이가 나타나면 불량한 예후를 보인다¹⁾²⁾. 일반적으로 분화 갑상선암의 10년 생존율은 95% 정도이지만, 원격전이가 일어나면 60% 이상의 높은 사망률을 보인다³⁾⁴⁾. 분화 갑상선암의 임상경과 중 원격전이의 빈도는 7~23%로, 폐전이(72~76%)가 가장 흔하고, 골격계전이(19~23%)가 두번째 빈도로 발생하며, 기타 중추신경계 및 간, 연부조직 등으로의 전이도 보고되고 있다⁵⁻⁸⁾.

그러나 부신으로 전이된 경우는 극히 드물어 국내에서는 아직까지 이에 대한 보고가 없다. 이에 저자들은 최근에 유두 갑상선암 수술 후 추적 관찰 중 부신편이를 포함한 다발성 전이가 발견된 1예를 경험하였기에 이를 보고하는 바이다.

증 례

54세 여성으로 2개월 전부터 지속된 좌측 어깨 통증을 주소로 내원하였다. 과거력상 1년 전 축지되는 전경부 종괴에 대한 검사에서 4×2cm 크기의 갑상선암으로 진단(Fig. 1) 받고 갑상선 전절제술 및 중앙 구획 림프절 청소술을 시행받았다. 당시 특이한 과거력이나 가족력은 없었다. 병리조직검사 결과는 유두 갑상선암 이외에 다른 세포 유형은 보이지 않았고 암종은 절제면에 인접한 양상이었으며 중앙 구획 림프절에 전이된 소견이 관찰되었다. 수술 소견상 육안

교신저자 : 박정수, 120-752 서울 서대문구 성산로 250
연세대학교 의과대학 외과학교실
전화 : (02) 2228-2111 · 전송 : (02) 313-8289
E-mail : y Surg@yumc.yonsei.ac.kr

적인 완전 절제가 가능했지만 기도 및 되돌이 후두 신경에 미세한 국소 침윤이 의심되어 수술 후 100mCi 방사성 요오드 치료 및 갑상선 자극 호르몬 억제 요법을 하였다. 방사성 동위원소 전신촬영에서는 특이 소견 관찰되지 않았으며, 당시 시행한 혈청 티로글로불린 수치는 5.36ng/ml(정상: 0~30ng/ml), 티로글로불린 항체는 34.49U/ml(정상: 0~60U/ml), 갑상선 자극 호르몬은 43.86uIU/ml(정상: 0.4~3.1uIU/ml) 였다.

6개월 전 시행한 혈청 티로글로불린 수치는 갑상선 자극 호르몬 억제 하에 0.2ng/ml 이하였으나 이번에 내원시에는

55.15ng/ml로 증가되어 있었고 경부 초음파 검사 결과 우측 측경부 림프절 전이가 의심되었다. 또한 흉부 컴퓨터 단층 촬영 및 18-FDG-PET-CT whole body scan 결과, 좌측 폐 좌상엽, 좌측 2번 늑골, 2번 흉추 및 좌측 부신으로의 전이(Fig. 2)가 발견되어 수술을 시행하였다. 수술은 변형 근치적 우측 경부 림프절 광청술, 좌측 2, 3번 늑골 부분 절제술, 2번 흉추 후궁 절제술, 폐 좌상엽 절제술과 복강경을 이용한 좌측 부신 절제술을 시행하였다. 병리조직감사는 폐와 늑골, 흉추에서는 전이성 역형성 갑상선암으로, 부신에서는 전이성 유두 갑상선암으로 확인되었다(Fig. 3).

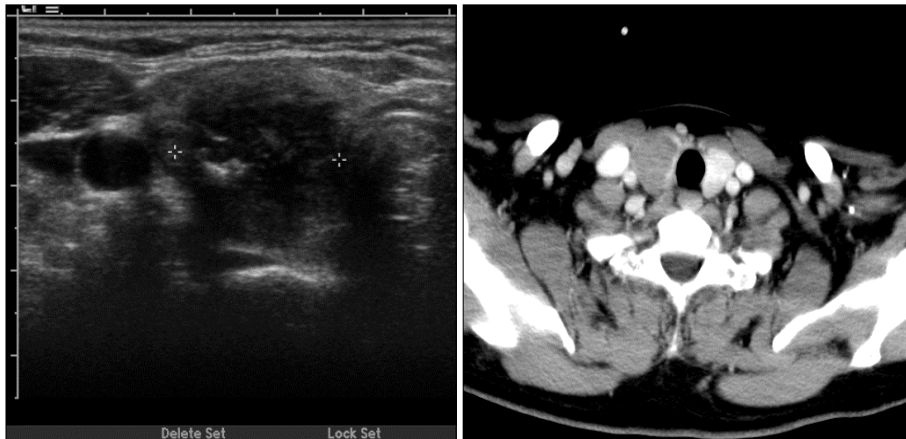


Fig. 1. Neck U/S and CT show that 4×2cm sized hypoechoic mass is noted in right thyroid without lateral neck node enlargement.

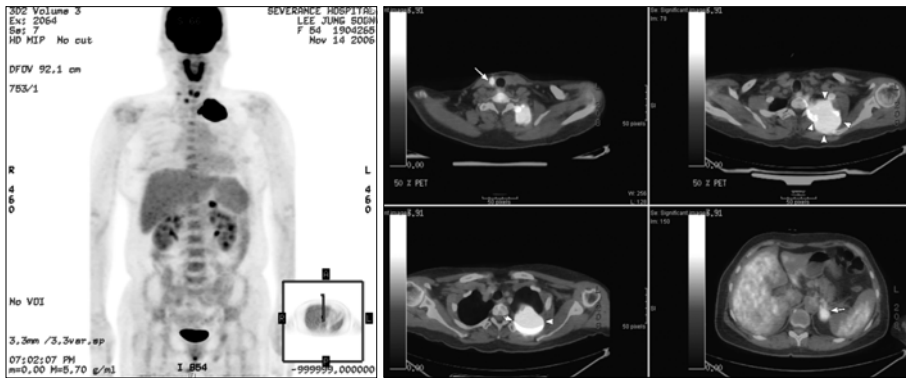


Fig. 2. PET-CT whole body scan revealed that increased uptake in right lateral neck, left apical lung, left upper chest wall and left adrenal gland.

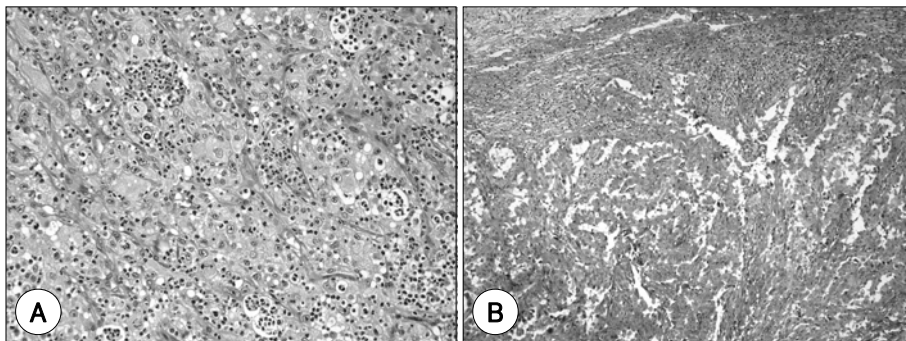


Fig. 3. Histologic finding of metastatic anaplastic thyroid carcinoma in lung (A) and metastatic papillary thyroid carcinoma in adrenal gland (B).

수술 후 고용량 방사성 요오드 치료에 효과가 없을 것으로 판단하고 adriamycin과 cisplatin을 이용한 항암 화학 요법을 2회 시행하였다. 이 후 시행한 흉부 전산화 단층 촬영에서 다발성 폐전이가 계속 진행되고 또다시 늑골전이 역행성암이 재발된 소견이 있어 외부 방사선 치료를 했으나 예후는 불량할 것으로 생각되었다.

고 찰

부신으로 전이되는 원발 악성종양은 주로 폐, 신장, 대장, 간, 유방, 췌장, 식도, 위 등에서 발생한 암으로 되어 있다⁸⁻¹¹⁾. 분화 갑상선암의 원격전이는 주로 폐와 골격계에 많이 나타나, 드물지만 중추신경계, 연부조직, 신장, 난소 등으로도 전이된다¹²⁾. 특히 부신으로의 전이는 매우 드문 것으로 알려져 있어, 현재까지 전 세계적으로 소수의 증례들만 보고되고 있는 실정이다.

2001년 Koutkia 등¹³⁾은 갑상선암 수술 후 추적 방사성 요오드 전신촬영에서 우측 부신 흡착을 발견, 부신전이 의심하에 수술을 시행한 결과 유두 갑상선암 전이로 밝혀진 증례를 최초로 보고하였다. 이후 Aissaoui 등¹⁰⁾과 Ferrer 등¹¹⁾도 갑상선암 수술 후 부신으로의 단독전이가 발견된 증례를 보고하였다. 유두 갑상선암 뿐만 아니라 여포상 갑상선암에서도 부신전이가 보고되었는데, Yunta 등¹²⁾, Paparel 등¹⁴⁾, Girelli 등¹⁵⁾이 여포상 갑상선암 환자에서 부신전이가 발견된 증례를 보고한 바 있다. 그리고 Hurthle 세포 갑상선암의 부신전이도 Orsolon 등¹⁶⁾이 보고한 바 있다. 저자들이 경험한 증례는 유두 갑상선암으로 최초 수술 1년 후 여러 장기에 다발성 원격전이가 발생한 경우로, 좌측 부신전이는 유두 갑상선암으로 남아 있고, 다른 부위의 전이암은 역형성 갑상선암으로 변형된 것이었다. 역형성 갑상선암은 주로 60세 이상에서 발생하는 것으로 알려져 있지만 60세 미만에서도 25%에서 발생할 수 있으며 본 환자와 같은 40대는 고령에서 발생한 경우보다 예후가 나쁜 것으로 알려져 있다¹⁷⁾¹⁸⁾.

최근 부신전이를 포함한 다발성 전이를 나타내는 암의 진단, 추적관찰 및 치료효과 판정시 ¹³¹I whole body scan 외에 18-FDG-PET-CT whole body scan의 유용성이 점차 인정되고 있다¹³⁾¹⁹⁾. 이는 갑상선암에서도 동일하게 적용되며 예상하지 못한 전이병소 발견에 유용하게 사용될 수 있다. 부신전이는 다발성 타장기 전이를 보이는 갑상선암 환자의 병기나 치료 방침에 변화를 주지는 않지만, 분화 갑상선암도 다양한 부위의 전이병소를 야기할 수 있음을 보여준다.

부신의 우연종이 발견되었을 때에는 적절한 내분비 검사 및 영상학적 검사를 통하여 갈색세포종과 같은 기능성 종양

여부를 확인해야 한다. 이는 원발 종양의 부신전이가 의심되는 경우에도 동일하게 적용하여 기능성 종양과 부신전이를 감별해야 한다⁹⁾.

부신전이가 발견되면 이환된 부신을 절제하고 수술 후 고용량 방사성 요오드 동위원소 치료를 하는 것은 다른 부위의 전이 갑상선암 치료와 동일하다¹³⁾. Shoup 등⁸⁾은 원격전이가 일어난 분화 갑상선암의 치료 후 생존율에 영향을 미치는 요소들을 연구하면서, 갑상선 절제술 후 방사성 요오드 치료를 시행한 환자군이 미시행 환자군에 비해 유의한 생존율의 증가를 보인다고 하였고, Haq 등²⁰⁾은 원격전이된 분화 갑상선암의 치료에서 전이암의 수술적 제거와 갑상선 자극 호르몬 억제 요법, 고용량 방사성 요오드 동위원소 치료, 외부 방사선 조사 등의 적극적인 치료가 생존율을 증가시킨다고 하였다. Aissaoui 등¹⁰⁾은 부신전이 병소 제거 후 13년간 추적관찰한 결과를 보고하면서, 예후는 타장기 전이와 차이가 없다고 하였다. 비전형적 전이를 동반하는 공격적 성향의 분화 갑상선암은 BRAF 유전자 변이를 포함해 다양한 분자 세포학적 이상을 동반하는 것으로 알려져 있다²¹⁾. 향후 이와 같은 공격적 성향이 강한 갑상선암의 분자 세포학적 특징과 적극적인 치료 효과에 대한 연구가 필요할 것으로 생각된다.

결 론

유두 갑상선암 수술 후 부신전이가 나타날 경우는 극히 드물다. 저자들은 갑상선암 수술 후 추적관찰 중 18-FDG-PET-CT whole body scan으로 좌측 부신전이 유두암과 다발성 원격전이가 역행성암으로 전환된 희귀 증례를 경험하였기에 이를 보고하였다.

중심 단어 : 유두 갑상선암 · 부신전이 · 원격전이.

References

- Schlumberger MJ: *Papillary and follicular thyroid carcinoma*. *N Eng J Med*. 1998;338:297-306
- Benbassat CA, Mechlis-Frith S, Hirsch D: *Clinicopathological characteristics and long-term outcome in patients with distant metastases from differentiated thyroid cancer*. *World J Surg*. 2006; 30:1088-1095
- Hundahl SA, Fleming ID, Fremgen AM, Menck HR: *A National Cancer Data Base report on 53,856 cases of thyroid carcinoma treated in the US*. *Cancer*. 1998;83:2638-2648
- Samaan NA, Schults PN, Hickey RC, et al: *The results of various modalities of treatment of well differentiated thyroid carcinoma: a retrospective review of 1559 patients*. *J Clin Endocrinol Metab*. 1992;75:714-720

- 5) Mizukami Y, Michigishi T, Nonomura A, et al: *Distant metastases in differentiated thyroid carcinoma: a clinical and pathologic study. Hum Pathol.* 1990;21:283-290
- 6) Schlumberger M, Tubiana M, De Vathaire F, et al: *Long term results of treatment of 283 patients with lung and bone metastases from differentiated thyroid carcinoma. J Clin Endocrinol Metab.* 1986;63:960-967
- 7) Shaha AR, Shah JP, Loree TR: *Differentiated thyroid cancer presenting initially with distant metastasis. Am J Surg.* 1997;174:474-476
- 8) Shoup M, Stojadinovic A, Nissan A, et al: *Prognostic indicators of outcomes in patients with distant metastases from differentiated thyroid carcinoma. J Am Coll Surg.* 2003;197:91-97
- 9) Lenert JT, Barnett CC Jr, Kudelka AP, et al: *Evaluation and surgical resection of adrenal masses in patients with a history of extra-adrenal malignancy. Surgery.* 2001;130:1060-1067
- 10) Aissaoui R, Turki Z, Achiche A, Balti MH, Ben Slama C, Zbiba M: *Adrenal metastasis of a papillary thyroid cancer. Ann Endocrinol.* 2006;67:364-367
- 11) Ferrer Garcia JC, Merino Torres JF, Ponce Marco JL, Pinon Selles F: *Unusual metastasis of differentiated thyroid carcinoma. An Med Interna.* 2002;19:579-582
- 12) Yunta PJ, Ponce JL, Prieto M, Lopez-Aznar D, Sancho-Fornos S: *Solitary adrenal gland metastasis of a follicular thyroid carcinoma presenting with hyperthyroidism. Ann Endocrinol.* 2001; 62 (3):226-229
- 13) Koutkia P, Safer JD: *Adrenal metastasis secondary to papillary thyroid carcinoma. Thyroid.* 2001;11:1077-1079
- 14) Paparel P, Tatou E, Krause D, Cognet F, Cercueil JP, Michel F: *Adrenal metastasis from follicular thyroid carcinoma with intracardiac thrombus. Prog Urol.* 2004;14:203-204
- 15) Girelli ME, Casara D, Rubello D, et al: *Metastatic thyroid carcinoma of the adrenal gland. J Endocrinol Invest.* 1993;16:139-41
- 16) Orsolon P, Bagni B, Geatti O, Guerra UP: *An unusual adrenal metastasis secondary to Hurthle cell carcinoma of the thyroid. Clin Nucl Med.* 1996;21:312-315
- 17) Demeter JG, De Jong SA, Lawrence AM, Paloyan E: *Anaplastic thyroid carcinoma: risk factors and outcome. Surgery.* 1991;110:956-961
- 18) Iagaru A, McDougall I: *F-18 FDG PET/CT demonstration of an adrenal metastasis in a patient with anaplastic thyroid cancer. Clin Nucl Med.* 2007;32 (1):13-15
- 19) Haq M, Harmer C: *Differentiated thyroid carcinoma with distant metastases at presentation: prognostic factors and outcome. Clinical Endocrinology.* 2005;63:87-93
- 20) John A, Copland, Laura A, Marlow, Sandra F, Williams, et al: *Molecular diagnosis of a BRAF papillary thyroid carcinoma with multiple chromosome abnormalities and rare adrenal and hypothalamic metastases. Thyroid.* 2006;16 (12):1293-1302
- 21) Iwao S, Nobukatsu K, Yoshihide F, Akio Y: *Prognostic factors and therapeutic strategy for anaplastic carcinoma of the thyroid. World J Surg.* 2001;25:617-622