

## 생검으로 진단된 간세포암의 시상 전이

연세대학교 의과대학 내과학교실, 병리학교실<sup>2</sup>, 신경외과학교실<sup>3</sup>

송경호 · 박준용 · 이근호 · 윤기태 · 김태승<sup>2</sup> · 김동석<sup>3</sup> · 한광협

### =Abstract=

#### A case of hepatocellular carcinoma with metastasis to thalamus confirmed by biopsy

Kyung Ho Song, M.D., Jun Yong Park, M.D., Keun-Ho Lee, M.D., Ki Tae Yoon, M.D.,  
Tai Seung Kim, M.D.<sup>2</sup>, Dong Seok Kim, M.D.<sup>3</sup> and Kwang Hyub Han, M.D.

*Departments of Internal Medicine, Pathology<sup>2</sup> and Neurosurgery<sup>3</sup>,  
Yonsei University College of Medicine, Seoul, Korea*

The presence of extrahepatic metastasis is a critical factor when planning for hepatocellular carcinoma (HCC) treatment. As longer patient survival with HCC have been achieved, the number of patients with secondary intracranial metastases is likely to increase. A 57-year old man complained of gait disturbance and headache. He was diagnosed with HCC of both lobes of the liver and had undergone one session of transcatheter arterial chemoembolization treatment. Brain imaging revealed a hemorrhagic lesion at the right thalamus. To decompress the intracranial pressure and confirm the etiology of intracranial hemorrhage, an endoscope was introduced into the third ventricle through the foramen of Monro. The tumor was identified on floor of third ventricle, on the right side, and appeared to be hypervascular and hard in consistency. Using the endoscope forceps, a biopsy was performed and an external ventricular drainage catheter was inserted. The brain pathology confirmed metastatic HCC. This is the first report of a biopsy-proven metastasis of HCC to thalamus. (Korean J Med 73:S880-S884, 2007)

**Key Words :** Hepatocellular carcinoma, Thalamus, Biopsy

### 서 론

간세포암은 전세계적으로 5대 유병률을 보이는 암이며 국내 주요 암사망 원인이 된다<sup>1)</sup>. 간세포암에 대한 치료 방법이 다양해지고 표준화 됨에 따라 의미있는 생존율 향상이 가능해 졌다. 간세포암 환자의 생존 기간이 길어짐에 따라 원격전이를 동반한 환자를 임상에서 더욱 흔하게 접하게 되었다. 일부 연구자는 간세포암 환자의 생존기간의 향상으로 향후 간세포암의 뇌전이 발생률이 높아질 것으로 예측하였다<sup>2)</sup>. 간세포암의 가장 흔한 간외전이(extrahepatic meatstasis) 장소는 폐(34~70%)이고,

주변 림프절, 골, 부신의 순이다. 뇌 전이는 상대적으로 드물며 김 등은 3,100명의 환자 중 7명의 발생을 확인하여 0.2%의 발생률을 보고하였다<sup>3,4)</sup>. 뇌 전이를 동반한 간세포암에 대한 세계적인 보고가 적고 시상부의 전이가 조직검사로 확인된 보고는 없었다. 연자들은 조직검사로 확인된 시상 전이를 동반한 간세포암 1예를 경험하여 보고한다.

### 증 례

**환 자 :** 김○선, 57세, 남자  
**주 소 :** 보행장애 및 두통

• Received : 2006. 9. 7

• Accepted : 2006. 10. 18

• Correspondence to : Kwang Hyub Han, M.D., Yonsei University College of Medicine, 250 Seongsanno(134 Sinchon-dong), Seodaemun-gu, Seoul 120-752, Korea E-mail : gihankhys@yumc.yonsei.ac.kr

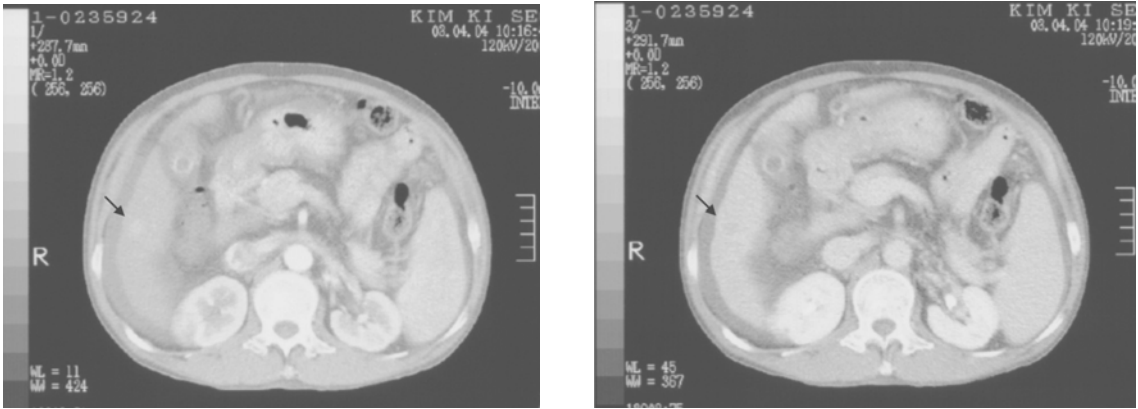


Figure 1. Early enhancing nodule with delay washout, on S 5/6, suggesting overt HCC.

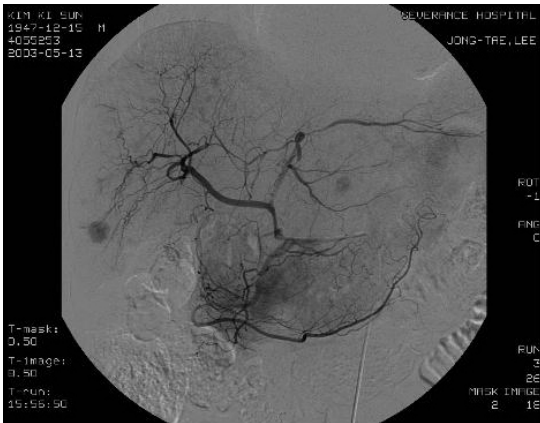


Figure 2. Hypervascular tumor nodules supplied by the right inferior hepatic artery branch, and the left medial and left lateral hepatic artery branch.

**현병력** : 내원 2일 전 갑작스런 보행장애와 두통, 구토가 발생하였다. 환자는 가족과 정상적인 대화가 안되고 지남력이 감소되었으며 내원 당일 두통이 심화되고 구토의 빈도가 증가하여 응급실로 내원하였다.

**과거력** : 내원 3년 전 당뇨와 당뇨병성 망막증을 진단 받았다. 내원 1년 6개월 전 간경변과 양측엽의 간세포암 진단되어 간동맥 화학색전술 1차례 시행 받았다(그림 1, 2). 간경변의 원인에 대한 문진 및 혈액 검사 결과 알코올성 간질환(일일 알코올 섭취량 72g 이상, 25년간)이 간경변의 원인으로 판단되었다.

**가족력** : 특이사항 없음.

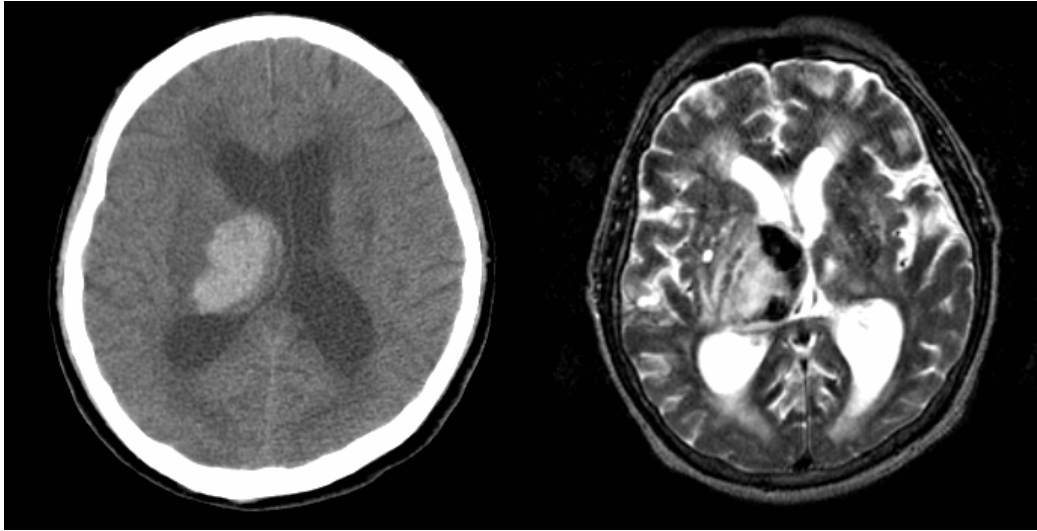
**진찰 소견** : 내원 당시 혈압은 130/70 mmHg, 심박수

90회/분, 호흡수 16회/분, 체온 37°C였다. 경면을 보였고, 신경학 검사상 양측 동공의 크기는 정상적이었고, 동공 반사, 안구운동, 안면근육 운동은 정상이었고, 혀 및 목젖의 편향은 없었다. 좌측 상지와 하지의 근력은 4/5도로 저하되었으나 감각은 정상이었다. 상하지 관절의 운동 제한은 없었고, 정상적인 건 반사 및 바빈스키 반사를 보였다.

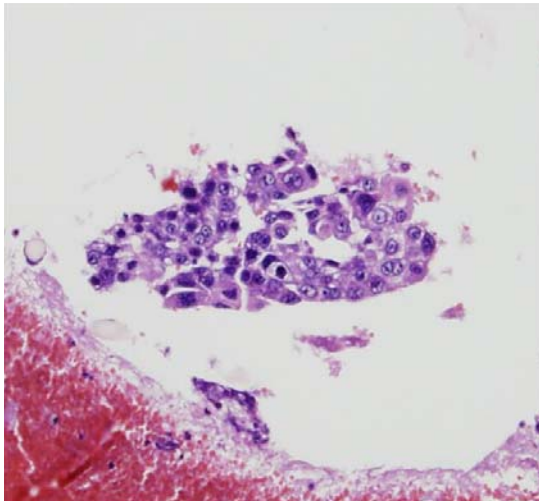
**검사실 소견** : 혈액 검사상 백혈구 9,860/mm<sup>3</sup> (중성구 90.2%), 혈색소 11.0 g/dL, 헤마토크리트 31.4%, 혈소판 89,000/mm<sup>3</sup>였고, 생화학 검사상 총 빌리루빈 0.3 mg/dL, AST 20 IU/L, ALT 14 IU/L, ALP 126 IU/L, gamma GT 167 IU/L, 총 단백질 8.0 g/dL, 알부민 4.2 g/dL, 암모니아 63 ug/dL, BUN 36.5 mg/dL, creatinine 4.2 mg/dL, 혈당 181 mg/dL였다. 혈액응고검사 결과 PT 83% (13.6sec), aPTT 30.8 sec였다. 중양 표지자 검사에서 혈청 알파태아단백 8.82 IU/mL, PIVKA-II 63 mAU/mL이었다. 바이러스 표지자는 HBsAg 음성, anti-HBc Ab 양성, anti-HBs Ab 양성, HBeAg 음성, anti-HBe Ab 양성, anti-HCV 음성이었다.

**방사선 소견** : 응급실에서 시행한 비조영증강 뇌진단 화단층촬영에서 우측 시상에서 혈종이 관찰되었다(그림 3). 다음날 시행한 두개 MRI 촬영결과 우측 시상부의 전 내측에 T2강조 영상에서 저신호강도를 보이는 혈종이 관찰되었다(그림 3). 단순 흉부 촬영상 폐 실질 병변은 없었다.

**병리학적 소견** : 일부 공포를 가지는 세포질로 이루어진 다형성의 중양 세포들이 응집한 조직이 관찰되었다



**Figure 3.** Non-contrast brain CT scan revealed a hemorrhagic lesion at the right thalamus. The brain midline was deviated to the left. On T2 weighted MRI, the corresponding lesion showed a low signal intensity at the anteromedial side.



**Figure 4.** The brain biopsy revealed cohesive clusters of somewhat pleomorphic tumor cells with finely vacuolated cytoplasm. A sinusoidal pattern was noted (H&E stain, × 200).

다. 일부는 굴모양(sinusoidal) 형태의 배열을 보였다(그림 4).

**치료 및 경과 :** 우측 시상의 두개내혈종 진단하에 신경외과 중환자실에 입원하여 모니터링 및 두개내압 상승에 대한 보존적 치료를 시작하였다. 뇌 MRI 검사로도

시상의 혈종이 간세포암의 전이에 의한 것인지 여부가 분명치 않고 탈뇌(brain hernia)의 위험성이 컸다. 증가된 뇌압의 감소와 조직학적 진단을 위해 입원 2일째 전신마취하에 내시경적 제3뇌실누공술을 시행하였다. Monro 공을 통해 제3뇌실로 내시경을 진입시켜 제3뇌실의 기저부에 연접한 종괴를 확인하였다. 종괴는 혈관분포가 풍부해 보였고, 검자로 눌러 보았을 때 단단하였다. 검자를 사용하여 종괴에서 조직검사를 시행하였고 뇌압 감소를 위해 뇌실 배액관을 삽입하였다. 입원 4일째 지남력의 저하 보였고, 입원 13일째 신기능의 지속적인 악화로 췌노와 폐부종이 병발하여 기도삽관과 인공호흡기를 적용하였고, 지속신장보상요법(continuous renal replacement therapy, CRRT)을 시행하였다. 재시행한 비조영증강 뇌전산화단층촬영에서 우측 시상의 혈종은 다소 양이 감소하였으나 뇌실내출혈과 기뇌증(pneumocephalus)이 병발하였다. 폐부종과 폐렴, 위장관출혈이 병발하였고, 환자는 입원 14일째 사망하였다.

## 고 찰

간외전이 여부는 간세포암 환자의 치료 계획을 세우는데 중요한 요소이다. 간세포암 환자의 14.0~36.7%에서 간외전이가 발생한다<sup>3,5)</sup>. TNM 병기, 간내전이, 혈관 침윤 등을 기준으로 진단시 진행된 병기의 간세포암 환

자는 간외전이의 위험성이 더 크다. Katyal 등은 간외전이의 발견 당시의 간내 병변의 병기가 T3나 T4인 환자가 148명의 환자 중 86%였다는 분석을 하여, 간내 병변의 병기가 간외전이의 표지인자가 됨을 보고하였다<sup>3)</sup>. 그러므로 진행성 간세포암이나 높은 AFP 수치를 보이는 환자의 치료 계획을 세우는데 있어서는 간외전이의 가능성을 염두해 두어야 한다.

간세포암의 가장 흔한 간외전이 발생부위는 폐(34~70%)이며, 주변부 림프절(16~45%), 골(6%), 부신, 복막의 순이다<sup>3,6)</sup>. 간세포암의 뇌전이는 비교적 간외전이가 흔한 아시아권에서도 그 빈도가 낮았다(0.2~2.2%)<sup>3,4)</sup>. 김 등은 3,100명의 국내 간세포암 환자의 기록을 분석하여 0.2% (7/3100)의 뇌전이 발생율을 보고하였다<sup>4)</sup>. 뇌전이 중 대부분(4/7)은 두정엽에 발생하였고, 초기증상으로 뇌출혈을 보인 환자는 57%였다. 간세포암의 뇌전이 병소의 높은 출혈율은 대만의 간세포암의 두개내 전이 46명의 보고에서도 40%로 높게 확인된다. 이는 10% 미만의 두개내 출혈을 보고한 이전의 보고에 비하여 높은 발생율이다<sup>7)</sup>. 그러므로 두개내 전이암의 출혈율이 높은 흑색종, 용모막종, 폐암 환자에서 병발된 두개내 출혈 병소에 대해 전이성 병소의 배제가 필요하듯 간세포암종의 두개내 출혈병소에 대해서도 전이성 암의 배제가 필요할 것이다<sup>4)</sup>. 간세포암으로 인한 두개내 출혈율이 높은 것은 종양의 혈관분포 과다성과 출혈성 경향이 원인을 제공하는 것으로 생각된다. 원발 병소의 진단과 뇌전이의 진단간의 시간 간격은 10~15개월 정도로 보고되었다<sup>4,6)</sup>. 본 증례에서는 17개월의 간격이 있었다. 그러므로 진행된 병기의 간세포암으로 진단된 환자가 경과관찰의 초기라도 두통이나 원인 미상의 AFP 증가시에는 뇌 방사선 촬영을 고려해야 할 것이다.

저자들은 뇌출혈이 발현된 간세포암 환자에 대하여 조직검사 통해 시상부 전이를 진단하였다. 환자는 방사선 검사상 종양의 전이 여부가 명확하지 않았고 탈뇌의 위험성이 있었다. 탈뇌를 유발할 수 있는 상승된 두개내 압의 감소를 위해 제3뇌실누공술 시행하여 뇌실 배액관을 삽입하였고, 혈종의 배액을 시도하였다. 또한 배액관을 통해 우측 제3뇌실 기저부와 연결한 종괴에서 조직검사를 시행하였다. 조직검사를 통해 환자의 치료계획 수립 및 예후 판정에 보조적인 도움을 받을 수 있었다. 조직검사로 확인된 간세포암의 시상부 전이는 세계적으로 이전의 증례보고가 없었다. 간세포암의 뇌전이의 발생기

전은 혈행성 전과가 대부분으로 추정된다<sup>4,6)</sup>. 이는 간세포암의 뇌전이가 발생한 환자의 대부분이 폐전이를 동반한다는 점과 중간대뇌동맥 영역의 두정엽에 호발한다는 것을 근거로 삼는다. 본 증례에서는 뇌전이 진단시 폐전이의 증거는 없었다. 또한 대부분의 폐전이를 거치는 뇌전이의 부위가 두정엽임에 비해 본 증례의 뇌전이 부위는 시상으로 매우 드문 부위이다. 두개 MRI 결과 시상의 전내측에서 발생한 것으로 추정되어 후대뇌동맥의 시상관통가지(thalamoperforating branch) 영역의 전이었을 것으로 판단된다. 간실질에서 간정맥과 하대정맥을 통해 심장으로 회귀된 혈액은 폐순환을 거쳐 좌심실에서 대동맥 혈류를 타게 된다. 대동맥궁에서 기시한 좌우 척추동맥은 교뇌(pons)에서 합쳐져서 뇌바닥동맥(basilar artery)를 이루며 뇌바닥동맥이 양측 후대뇌동맥으로 나뉘지게 된다. 본 증례는 폐전이 없이 후대뇌동맥 영역의 뇌전이가 발생하였다. 국내 환자를 대상으로 한 보고에 의하면 폐전이를 동반한 뇌전이 환자는 모두 중간대뇌동맥 영역인 두정엽으로 전이되었다<sup>4)</sup>. 이처럼 폐전이를 거쳐서 뇌로 순차적 전이를 한 경우와 폐전이를 동반하지 않은 뇌전이 간에 전이 경향이 다르다는 사실은 간세포암종의 전이 시에 전이된 암세포의 성장과 조직과의 상호 작용 등 다른 기전이 관여함을 추론해 볼 수 있다.

일부 연구자들은 간세포암 환자의 다양한 치료방법의 적용으로 생존기간의 향상이 가능해졌고, 이에 따라 향후 간세포암의 뇌전이 발생률이 높아질 것으로 예측하였다<sup>2,6,8)</sup>. 최근의 한 보고에 의하면 47명의 간외전이를 동반한 간세포암종 환자의 6명에서 뇌전이가 진단되어 폐, 골, 림프선에 이어서 높은 빈도로 뇌전이가 발견됨을 보고하였다<sup>9)</sup>. 이러한 보고들은 향후 간세포암의 뇌전이가 임상에서 보다 많이 경험하게 될 것임을 시사한다.

## 요 약

간세포암의 뇌전이는 매우 적은 빈도로 발생한다. 그러나 최근 간세포암 환자의 생존기간의 향상에 따라 뇌전이 발생률이 높아질 것으로 판단된다. 간세포암의 시상부 전이는 보고된 예가 없었다. 저자들은 조직학적으로 진단된 간세포암의 시상부 전이 1예를 보고한다.

**중심 단어 :** 간세포암, 시상, 생검

## REFERENCES

- 1) El-Serag HB. *Hepatocellular carcinoma: an epidemiologic view. J Clin Gastroenterol 35(Suppl 2):S72-S78, 2002*
- 2) Murakami K, Nawano S, Moriyama N, Sekiguchi R, Satake M, Fujimoto H, Ichikawa T. *Intracranial metastases of hepatocellular carcinoma: CT and MRI. Neuroradiology 38(Suppl 1):S31-S35, 1996*
- 3) Katyal S, Oliver JH 3rd, Peterson MS, Ferris JV, Carr BS, Baron RL. *Extrahepatic metastases of hepatocellular carcinoma. Radiology 216:698-703, 2000*
- 4) Kim M, Na DL, Park SH, Jeon BS, Roh JK. *Nervous system involvement by metastatic hepatocellular carcinoma. J Neurooncol 36:85-90, 1998*
- 5) Shuto T, Hirohashi K, Kubo S, Tanaka S, Yamamoto T, Higaki I, Takemura S, Kinoshita H. *Treatment of adrenal metastases after hepatic resection of a hepatocellular carcinoma. Dig Surg 18:294-297, 2001*
- 6) Chang L, Chen YL, Kao MC. *Intracranial metastasis of hepatocellular carcinoma: review of 45 cases. Surg Neurol 62:172-177, 2004*
- 7) Kuga Y, Waga S, Itoh H. *Intracranial hemorrhage due to brain metastasis from hepatocellular carcinoma. Neurol Med Chir 30:768-771, 1990*
- 8) Cha C, Fong Y, Jarnagin WR, Blumgart LH, DeMatteo RP. *Predictors and patterns of recurrence after resection of hepatocellular carcinoma. J Am Coll Surg 197:753-758, 2003*
- 9) Imamura I. *Prognostic efficacy of treatment for extrahepatic metastasis after surgical treatment of hepatocellular carcinoma. Kurume Med J 50:41-48, 2003*