

신경유육종증이 병발한 폐유육종증 1예

¹연세대학교 의과대학 내과학교실, ²폐질환연구소

박병훈¹, 박선철¹, 신상윤¹, 전한호¹, 정경수¹, 정우영¹, 변민광¹, 문지애¹, 김영삼^{1,2}, 김세규^{1,2}, 장 준^{1,2}, 김성규^{1,2}, 박무석^{1,2}

A Case of Pulmonary Sarcoidosis Combined with Neurosarcoidosis

Byung Hoon Park, M.D.¹, Seon Cheol Park, M.D.¹, Sang Yun Shin, M.D.¹, Han Ho Jeon, M.D.¹,
Kyung Soo Jung, M.D.¹, Woo Young Jung, M.D.¹, Min Kwang Byun, M.D.¹, Ji Ae Moon, M.D.¹,
Young Sam Kim, M.D.^{1,2}, Se Kyu Kim, M.D.^{1,2}, Joon Chang, M.D.^{1,2}, Sung Kyu Kim, M.D.^{1,2}, Moo Suk Park, M.D.^{1,2}

¹Department of Internal Medicine, ²The Institute of Chest Diseases, Yonsei University College of Medicine, Seoul, Korea

Sarcoidosis is a multi-systemic syndrome of an unknown etiology, and it is characterized by the formation of multiple noncaseating granulomas that disrupt the architecture and function of the tissues in which they reside. The most commonly affected organs are lung, skin and lymph nodes. Overt clinical involvement of the nervous system is uncommon and this occurs in about 5% of all patients during the course of their disease. The most common manifestations are granulomatous leptomeningitis, cranial nerve palsy, electrolyte or other endocrinologic abnormalities, but isolated memory impairment is a rare manifestation.

This is a case of 59-year-old male with recent memory impairment, and he was previously diagnosed with pulmonary sarcoidosis by transbronchial lung biopsy. The brain MRI imaging revealed the leptomeningeal and parenchymal involvement of sarcoidosis. He was treated with high dose corticosteroid and his memory function was improved to nearly a normal level. We report here on a case of successful treatment of pulmonary sarcoidosis combined with neurosarcoidosis with using high dose corticosteroid, and the patient presented with recent memory impairment.

(*Tuberc Respir Dis* 2007; 62: 549-553)

Key words: Sarcoidosis, Neurosarcoidosis, Central nervous system.

서 론

유육종증은 신체의 여러 장기를 침범하는 원인 미상의 질환으로, 다발성의 비건락성 육아종 형성을 특징으로 하며 주로 폐, 피부, 림프절 등의 장기를 흔히 침범한다¹. 증상을 동반한 유육종증의 신경계 침범은 상대적으로 드물어 그 빈도는 5% 내외인 것으로 알려져 있으며², 우리나라에서는 아직 유육종증의 신경계 침범에 대한 증례가 보고된 적이 없다. 신경유육종증의 진단은 유육종증으로 확진된 상태에서 신경학적 증상을 나타낼 수 있는 다른 조건들을 배제함으로써 가능하지만, 다른 장기침범 없이 신경계만을 침범하

는 경우는 조직학적 확진이 필요할 수도 있다^{3,4}.

저자들은 이미 폐유육종증으로 진단된 상태에서 단기 기억장애 등의 신경학적 증상을 새롭게 발견하여 신경유육종증을 추가로 진단하였고, 고용량의 스테로이드로 치료한 증례를 경험하였기에 문헌 고찰과 함께 보고하는 바이다.

증 례

환 자: 라 O O, 남자, 59세

주 소: 기억 장애

현병력: 6개월 간의 기침과 전신 무력감을 주소로 내원하여 시행한 단순 흉부 X-선(Figure 1A) 및 흉부 전산화단층촬영(Figure 1B) 결과 유육종증이 의심되어 경기관지폐생검 및 기관지폐포세척술을 시행하였으며, 비건락성 육아종이 확인되어 유육종증으로 진단받았다. 방사선학적 병기상 stage III로 외래 추적 관찰하면서 경구 프레드니솔론을 체중 당 1 mg으로 복용하다가 단계별 감량하던 중 내원 2주 전부터 사

Address for correspondence: Moo Suk Park, M.D.
Department of Internal Medicine, Yonsei University
College of Medicine, 134 Shinchon-dong, Seodaemun-gu,
Seoul, Korea
Phone: 82-2-2228-1974, Fax: 82-2-393-6884
E-mail: pms70@yumc.yonsei.ac.kr
Received: Apr. 20. 2007
Accepted: May. 29. 2007

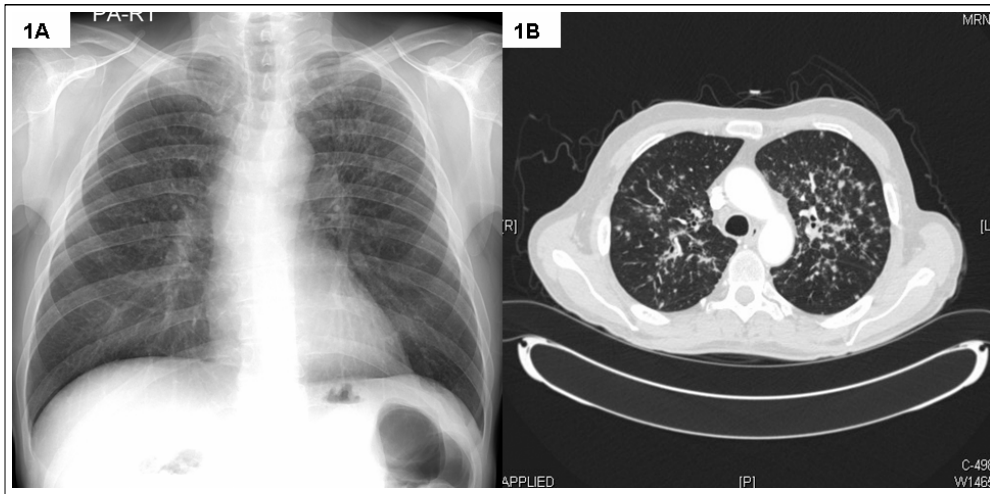


Figure 1. Initial chest PA (1A) and CT scans (1B) showed numerous ill-defined nodules scattered in both lungs with peri-lymphatic distribution and upper lung predominancy. There is no lymph node enlargement on both hilum, mediastinum, and supraclavicular fossa.

람을 잘못 알아보고 전날 있었던 일들을 회상하지 못하는 등의 기억 장애 증상을 보여 입원하였다.

과거력: 30년 전 흑색종으로 수술 받았음. 2년 전에 2형 당뇨 및 6개월 전 유육종증 진단받았음.

가족력: 누나가 유육종증 진단받았음.

사회력: 특이사항 없었음.

이학적 소견: 입원 시 활력징후는 혈압 120/70 mmHg, 맥박 76 회/분, 호흡수 20 회/분, 체온 36.6°C였다. 의식은 명료하였으며 전신 무력감 및 급만성 병색은 보이지 않았으며, 결막은 창백하지 않았고 공막에 황달 소견은 보이지 않았다. 호흡음은 정상이었으며, 심음은 규칙적이었다. 장음은 정상이었고 복부 팽만은 없었으며 간 및 비장은 촉진되지 않았다. 늑골요추각 압통 및 하지에 함요부종은 없었다. 신경학적 검사상 의식 상태는 정상이었으며 운동 및 감각신경이나 소뇌 기능, 심부건반사에서 이상은 없었으나, 내원 수 일 전에 있었던 일들을 회상하지 못하는 등의 단기 기억 장애 소견을 보였다.

검사실 소견: 말초혈액 검사에서 백혈구 5210/mm³, 혈색소 11.6 g/dl, 혈소판 363,000/mm³이었다. 혈청 생화학검사에서 BUN 16.7 mg/dL, creatinine 1.2 mg/dL, total protein 7.6 mg/dL, albumin 4.5 mg/dL, total bilirubin 0.5 mg/dL, AST 25 IU/L, ALT 14 IU/L, alkaline phosphatase 66 IU/L, LDH

174 IU/L, calcium 9.9 mg/dL, phosphate 3.5 mg/dL이었다. 전해질 검사상 Na 134 mmol/L, K 5.1 mmol/L, Cl 95 mmol/L이었고, 갑상선 기능 검사상 TSH 0.72 μ IU/mL, free T4 1.09 μ g/dL였다. 혈청 안지오펨신 전환효소(angiotensin-converting enzyme) 수치는 66 U/L이었다.

방사선 소견: 유육종증 진단 시 시행한 단순 흉부 X-선상 양측 상폐야에 많은 결절들이 관찰되었으며 (Figure 1A), 내원 당시 시행한 단순 흉부 X-선상 양측 상폐야 결절들은 많이 감소된 상태이었다. 내원 당시 시행한 뇌자기공명촬영상 T1 강조영상에서 기저수조(basal cistern), 실비안열(sylvian fissure), 대뇌반구열(interhemispheric fissure), 천막(tentorium), 뇌간(brain stem) 연수막에 강한 조영증강 및 결절성 비후소견을 보였으며, 우측 뇌실 주변 백질과 우측 전두엽에서 조영 증강 소견을 보였다(Figure 2A).

기능검사 소견: 같은 시기에 시행한 신경과 뇌파 검사상 배경파가 전반적으로 과도하게 느려져 있어 (diffuse excessive background slowing) 미만성 뇌기능장애가 있음을 확인하였다. 안과 기능 검사상 시야 장애나 복시 소견은 보이지 않았다.

임상경과 및 치료: 환자는 유육종증의 중추신경계 침범으로 진단받은 후 스테로이드 충격요법(IV methylprednisolone 1 g/day)을 3일간 시행 받았으며,

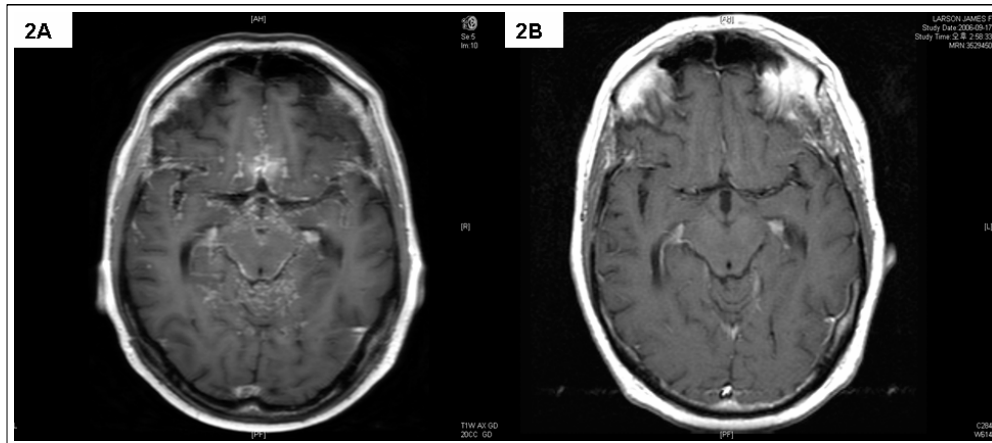


Figure 2. Gadolinium-enhanced T1-weighted axial image of brain MRI showed increased nodular leptomeningeal enhancement in basal cistern, sylvian fissure, interhemispheric fissure, tentorium and brain stem, suggestive of neurosarcoidosis (2A). After high-dose corticosteroid treatment, brain MRI showed a remarkable improvement of neurosarcoidosis (2B).

치료기간 중 특별한 문제는 발생하지 않았다. 경구 프레드니솔론 60 mg 용량을 유지하면서 환자는 전신 상태 호전되어 퇴원하였으며, 외래에서 시행한 뇌자기공명촬영상 새로 발생한 병변은 없었고, 기존의 병변들은 많이 호전된 양상을 보였다(Figure 2B). 기억 장애도 많이 호전된 상태로 프레드니솔론 감량하면서 추적 관찰중이다.

고 찰

유육종증은 신체의 여러 장기를 침범하는 원인 미상의 질환으로 다발성의 비건락성 육아종 형성과 이에 따른 정상 조직의 구조적 손상 및 기능 장애를 특징으로 하며, 2/3 가량은 병의 경과가 일과성으로 지나가지만, 나머지 1/3의 환자들은 만성적으로 재발과 호전의 반복 양상을 보인다. 유육종증은 북유럽과 북미 지역에 거주하는 사람들에게 상대적으로 흔한 것으로 알려져 있으며, 여성과 20-40대 사이의 연령층에서 호발하며 빈도는 10만명 당 20명 정도이다¹.

가장 흔히 침범되는 장기는 폐, 피부, 림프절 등이며, 신경계 침범은 1905년 Winkler에 의해 최초로 보고된 이래로⁵, 유육종증 환자들의 5-16%에서 신경학적 증상이 발생한 것으로 보고되고 있으나, 무증상의 환자들을 대상으로 부검한 결과 신경계 침범의 빈도

가 25%에 이른다는 보고들도 있으므로 실제로 신경유육종증의 빈도는 생각보다 훨씬 높을 것으로 예측된다².

유육종증에 의해 형성된 비건락성 육아종은 시간이 지나면서 소실되거나 혹은 결체조직으로 전환되기도 하는데, 이러한 특성은 유육종증이 신경계를 침범한 경우에도 다르지 않다¹. 대부분의 경우 미만성 혹은 국소적으로 뇌수막과 실질을 침범하게 되며, 그 결과 결절이나 판(plaque)을 형성하게 된다. 육아종성 염증반응이 혈관을 침범하여 Virchow-Robin 공간을 따라 파급될 경우 피질, 피질하, 뇌실 주위에 병변을 형성하기도 한다⁶.

신경유육종증 환자들은 대부분 급성 또는 만성적인 호흡기 증상을 동반하며 피부, 안구, 기타 다른 다양한 장기 침범이 동반되지만 드물게는 타장기 침범 없이 신경계만을 단독으로 침범하는 경우도 보고되고 있다⁷. 신경계 증상은 뇌신경, 뇌실질 조직, 시상하부-뇌하수체 축, 척수, 말초신경 등 병변의 위치에 따라 다양하게 나타날 수 있는데⁸⁻¹² 육아종성 뇌수막염, 뇌신경 마비, 시상하부-뇌하수체 축 침범에 의한 전해질 및 내분비 장애가 가장 흔한 증상이다⁸. 뇌신경이 침범된 경우 일측성 혹은 양측성의 안면신경 마비가 가장 흔하게 자각되는 증상들 중 하나인데, Glocker 등은 신경유육종증 환자 118명을 대상으로 한 연구에

서 50%의 환자들에게서 안면신경 마비가 발생하였고 일측성인 경우가 양측성인 경우보다 많았다고 보고하였다⁹. Zajicek 등은 68명의 환자들을 대상으로 한 연구에서 72%가 뇌신경 침범 소견을 보였고 이중 시신경 침범은 38%, 안면신경 침범은 19%, 척수 침범은 28%, 뇌간과 소뇌 침범은 62%, 지각 장애는 10%인 것으로 각각 보고하였다⁴. 외국문헌조사 결과 본 증례처럼 기억장애를 주증상으로 한 신경유육종증에 대한 보고가 있었는데, 신경학적 검사상 장소와 시간에 대한 지남력 장애, 하복사근의 움직임 저하가 동반되어 있었다¹². 본 증례에서는 사람에 대한 지남력 장애가 동반되어 있었으나 다른 신경학적 이상은 발견되지 않았다. 유육종증이 척수를 침범할 경우 척수장애나 말초증후군(cauda equina syndrome) 등의 증상이 나타날 수 있으며, 경수나 흉수 부위가 가장 흔하게 침범되는 것으로 알려져 있다¹. 중추 신경계가 급성기에 흔히 침범되는 것과 달리 말초신경계 침범은 만성 경과를 취하는 환자들에게서 상대적으로 흔하게 관찰된다⁴.

뇌자기공명영상은 민감도가 높으나 유육종증에 특이적인 것은 아니다. 뇌실 주변과 심부 백질의 병변은 T2 강조영상에서 신호강도가 증가된 형태로 보이며, 뇌실질에 단일 혹은 다발성 종괴 형태로 나타날 경우 신경교아종이나 전이암 등과 감별을 요한다. 뇌수막 침범의 자기공명영상은 뇌 기저부위에서 가장 흔하게 발견되는데, gadolinium을 이용한 T1 강조영상에서 미만성의 신호강도 증가 소견을 보이며, 때로는 결절성 조영 증강의 형태를 취하기도 한다. 척수 병변은 T2 강조영상에서 신호강도의 감소를 보이며 주변부 척수는 염증성 부종으로 인한 신호강도의 증가소견을 보이며, T1 강조영상에서는 gadolinium에 의한 조영 증가 소견을 보인다¹³. 치료에 반응을 보일 경우 신호강도의 증가는 점차 감소하여 소실되게 된다. 본 증례에서는 T1 강조영상에서 뇌수막과 뇌실 주변 백질, 그리고 전두엽 실질에 조영 증강 소견을 보였고, 고용량 스테로이드 치료 후 조영 감소가 현저히 관찰되었다.

신경유육종증으로 진단하기 위해서는 폐, 피부, 림프절 등 유육종증의 타 장기 침범이 확인된 상태에서

신경계 이상을 초래할 수 있는 다른 원인들을 감별하는 것이 필요하다. 만일 유육종증의 타 장기 침범이 없는 경우, 조직학적 확진이 필요할 수도 있다³⁴. 뇌척수액 검사상 뇌척수압 증가, 세포수(주로 단핵구) 및 단백질 증가, 포도당 감소, 감마글로불린 지표(IgG index) 증가, 단클론성 대역(oligoclonal band) 등이 나타날 수 있으나 특이적인 것은 아니다. 뇌척수액 내 안지오펜신 전환효소 검사는 민감도가 낮은 것으로 알려져 있다¹. 또한 조력 T세포(helper T cell) 대 억제 T세포(suppressor T cell)의 비율이 증가되었다는 보고들이 있다¹⁴.

감별진단으로는 특발성안면신경마비(idiopathic Bell's palsy), 라임병(Lyme disease), 수막종(meningioma)이나 성상세포종(astrocytoma) 등의 뇌종양, 다발성 경화증(multiple sclerosis), 결핵성, 바이러스성, 암성 뇌막염, 매독 등이 포함된다¹.

현재까지는 유육종증의 치료에 관한 무작위적 이중 맹검 대조군 포함 연구는 없었으나, 스테로이드가 치료의 근간을 이룬다는 사실에는 일치된 의견을 보이고 있다¹⁵. 스테로이드 사용에도 불구하고 병의 경과가 악화되거나 스테로이드 사용의 금기증에 해당하는 경우 azathioprine, methotrexate, mycophenolate mofetil, cyclophosphamide, cyclosporine, chlorambucil, cladribine, infliximab, hydroxychloroquine, pentoxifylline, thalidomide 등의 면역억제제를 스테로이드 또는 다른 면역 억제제들과 병합해서 치료하는 것을 고려해 볼 수 있다. 수술을 필요로 하는 경우는 거의 없으나, 급성 수두증이 발생했을 경우 뇌실-복강내 단락이 필요할 경우도 있다¹⁴. 스테로이드나 2가지 이상의 다른 면역 억제제 사용에도 불구하고 병이 진행되는 경우 방사선 치료를 고려해 볼 수 있다¹. 본 증례는 프레드니솔론 60 mg을 사용하다 감량하던 중 신경유육종증이 발생하여 고용량의 스테로이드로 치료된 경우이다.

본 증례는 폐유육종증으로 진단된 상태에서 뇌신경 장애나 내분비 장애 없이 단기 기억장애만을 특징으로 하는 신경학적 증상을 보여 시행한 뇌자기공명촬영상 신경유육종증이 추가로 진단되었으며, 고용량의 스테로이드로 치료된 경우이었다. 국내에서는 아직까

지 신경유육종증이 병발한 폐유육종증에 대한 보고가 없는 상태에서 드문 신경학적 증상을 보인 증례가 확인되어 문헌고찰과 함께 보고하는 바이다.

요 약

유육종증은 다발성 비건락성 육아종 형성을 특징으로 하는 원인 미상의 전신 질환으로 주로 폐, 피부, 림프절 등의 장기를 침범하며, 신경계 침범은 상대적으로 드문 것으로 알려져 있다. 저자들은 다른 신경학적 증상 없이 단기 기억장애만을 특징으로 하는 신경유육종증이 병발한 폐유육종증 1예를 경험하였기에 문헌고찰과 함께 보고하는 바이다.

참 고 문 헌

- Vinas FC, Rengachary S. Diagnosis and management of neurosarcoidosis. *J Clin Neurosci* 2001;8:505-13.
- Chapelon C, Ziza JM, Piette JC, Levy Y, Raguin G, Wechsler B, et al. Neurosarcoidosis: signs, course and treatment in 35 confirmed cases. *Medicine* 1990;69:261-76.
- Sharma OP, Anders A. Neurosarcoidosis. A report of ten patients illustrating some usual and unusual manifestations. *Sarcoidosis* 1985;2:96-106.
- Zajicek JP, Scolding NJ, Foster O, Rovaris M, Evanson J, Moseley IF, et al. Central nervous system sarcoidosis-diagnosis and management. *QJM* 1999;92:103-17.
- Winkler M. Beitrag zur Frage der Sarkoide. *Arch Dermatol Syph* 1905;77:3-24.
- Mirfakhraee M, Crofford MJ, Guinto FC Jr, Nauta HJ, Weedn VW. Virchow-Robin space: a path of spread in neurosarcoidosis. *Radiology* 1986;158:715-20.
- Sommer N, Weller M, Petersen D, Wietholter H, Dichgans J. Neurosarcoidosis without systemic sarcoidosis. *Eur Arch Psychiatry Clin Neurosci* 1991;240:334-8.
- Bullmann C, Faust M, Hoffmann A, Heppner C, Jockenhovel F, Muller-Wieland D, et al. Five cases with central diabetes insipidus and hypogonadism as first presentation of neurosarcoidosis. *Eur J Endocrinol* 2000;142:365-72.
- Glocker FX, Seifert C, Lucking CH. Facial palsy in Heerfordt's syndrome: electrophysiological localization of the lesion. *Muscle Nerve* 1999;22:1279-82.
- O'Reilly BJ, Burrows EH. VIIIth cranial nerve involvement in sarcoidosis. *J Laryngol Otol* 1995;109:1089-93.
- Brown MM, Thompson AJ, Wedzicha JA, Swash M. Sarcoidosis presenting with stroke. *Stroke* 1989;20:400-5.
- Willigers H, Koehler PJ. Amnesic syndrome caused by neurosarcoidosis. *Clin Neurol Neurosurg* 1993;95:131-5.
- Sherman JL, Stern BJ. Sarcoidosis of the CNS: comparison of unenhanced and enhanced MR images. *AJNR Am J Neuroradiol* 1990;11:915-23.
- Stern BJ, Griffin DE, Luke RA, Krumholz A, Johns CJ. Neurosarcoidosis: cerebrospinal fluid lymphocyte subpopulations. *Neurology* 1987;37:878-81.
- du Bois RM. Corticosteroids in sarcoidosis: friend or foe? *Eur Respir J* 1994;7:1203-9.