

3세 여아에서 진단된 특발성 문맥 고혈압 1예

연세대학교 의과대학 소아과학교실

손 기 영 · 백 승 연 · 정 기 섭

A Case of Idiopathic Portal Hypertension in a 3-year-old Girl

Ki Young Son, M.D., Seung Yon Baek, M.D. and Ki Sup Chung, M.D.

Department of Pediatrics, Yonsei University College of Medicine, Seoul, Korea

A previously healthy 3-year-old girl was admitted to the Department of Pediatrics in Severance Hospital with sudden symptoms of melena. The vital signs were stable, and splenomegaly was found in a physical examination. The patient had moderate thrombocytopenia. There was no evidence of autoimmune disease. A upper gastrointestinal endoscopy and esophagogram showed a varix on the lower esophagus. Coarse liver parenchymal echoes and increased periportal echogenicity were seen on a Doppler sonogram. The velocity of the portal vein mildly increased. Magnetic-resonance-cholangiopancreatogram (MRCP) demonstrated normal portal structures. A sono-guided liver biopsy was performed, but the pathological findings were unremarkable. Based on these findings, we diagnosed the patient with idiopathic portal hypertension. The patient was discharged and was treated with oral beta blocker. We report a case of idiopathic portal hypertension with a brief review of the literature. (*Korean J Pediatr Gastroenterol Nutr* 2007; 10: 221 ~ 225)

Key Words: Portal hypertension, Esophageal varices, Splenomegaly

서 론

문맥 고혈압은 문맥압이 10~12 mmHg 이상(정상 문맥압 5~10 mmHg)일 때로 정의한다¹⁾. 문맥 고혈압은 대부분의 환자에서 간경변에 의한 문맥의 폐쇄가 원인이나, 일부의 환자에서는 확실한 원인을 찾을 수 없다²⁾.

1960년대 초 인도의 학자들이 간경변을 동반하지 않은 문맥 고혈압을 비경화성 문맥 섬유화증(Non-cirrhotic portal fibrosis)이라 부르기 시작하였으며^{3,4)}, 이후 1967년 Boyer 등⁵⁾이 이를 특발성 문맥 고혈압이라 명명하였다.

문맥 고혈압의 증상은 식도 정맥류의 출혈에 의한 토혈과 혈변이 가장 흔하며, 특발성 문맥 고혈압의 경우 간경변에 의한 문맥 고혈압보다 출혈이 심하지 않으며 예후 또한 더 좋은 것으로 알려져 있다⁶⁾.

특발성 문맥 고혈압은 인도나 일본 등 동양권에서 흔한 질환으로, 소아에게서는 비교적 드문 것으로 알려져

접수 : 2007년 7월 18일, 승인 : 2007년 8월 30일
책임저자 : 정기섭, 120-752, 서울특별시 서대문구 신촌동 134
연세대학교 의과대학 소아과학교실
Tel: 02-2228-2053, Fax: 02-393-9118
E-mail: kschung58@yumc.yonsei.ac.kr

있으며 국내에서는 11세 남아에게서 진단된 특발성 문맥 고혈압에 대한 증례 보고가 있다⁷⁾.

저자들은 혈변을 주소로 내원한 3세 여아에서 소아에서 비교적 드문 식도 정맥류와 비종대가 합병된 특발성 문맥 고혈압 1예를 경험하였기에 문헌 고찰과 함께 보고하는 바이다.

증 례

3세 된 여아로 내원 당일 시작된 세 차례의 검붉은 변을 주소로 내원하였다. 두 차례의 경한 상기도 감염 이외에 과거력과 가족력 상 특이 병력은 없었다. 내원 당시 환아는 구토나 복통 등의 다른 소화기 증상이 없었고, 혈압은 110/70 mmHg, 맥박수는 80회/분으로 활력징후는 정상이었다. 복부는 부드러웠고 팽만은 없었으며, 좌상복부에서 비장이 5 cm 정도 축지되었다. 말초 혈액 검사에서 백혈구 7,740/ μ L로 정상이었으나 혈색소 8.9 g/dL, 헤마토크리트 24%, 혈소판 84,000/ μ L로 낮은 소견을 보였다. 대변 잠혈 반응 검사는 양성 반응을 보였으며, PT/aPTT는 12.9초(91%)/30.6초로 정상이었다. 혈액 화학 검사에서 AST/ALT 24/37 IU/L, BUN/Cr 23/0.2 mg/dL, 혈청 아밀라제 42 U/L, 리파아제 34 U/L, 콜레스테롤 151 mg/dL, ALP 71 IU/L로 정상 소견

을 보였다. 면역 혈청 검사에서 CRP 0.7 mg/L, ANA 1 : 40, Anti-dsDNA 1 : 10으로 모두 음성이었으며, C₃/C₄ 91/21 mg/dL로 정상 소견을 보였다. P-ANCA와 C-ANCA는 모두 음성이었다.

입원 4일째 시행한 식도-위 내시경 검사에서 식도 정맥류가 관찰되었으며, 출혈은 멈춘 상태였다(Fig. 1). 환아는 입원 5일째 식도 조영술을 시행하여 하부 식도에

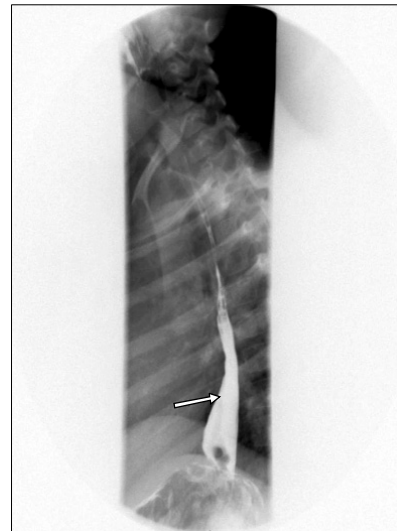


Fig. 2. Finding of the varix on the patient's lower esophagus in esophagogram.

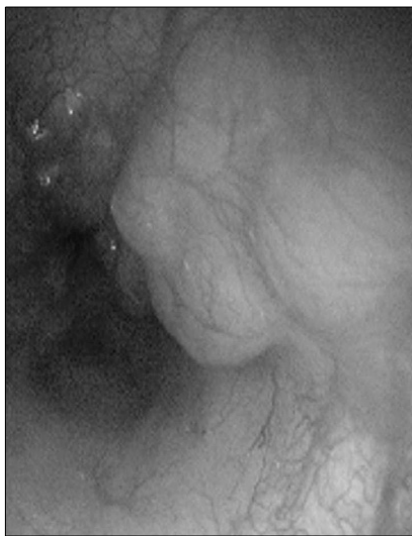


Fig. 1. Upper gastrointestinal endoscopy showing a varix on the patient's esophagus.

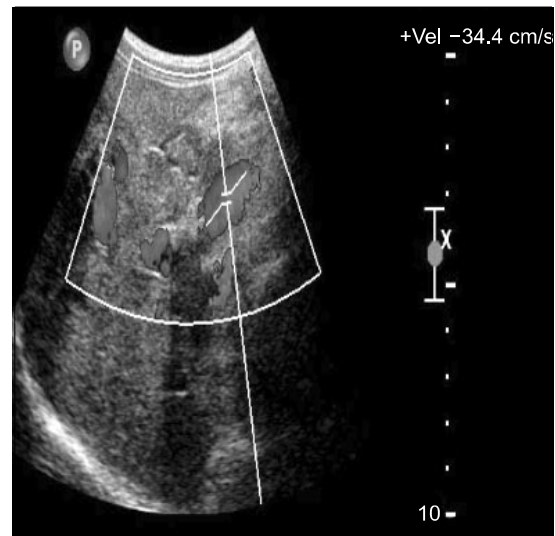


Fig. 3. Coarse liver parenchymal echoes and increased periportal echogenicity is seen in Doppler sonogram. The velocity of portal vein mildly increased.

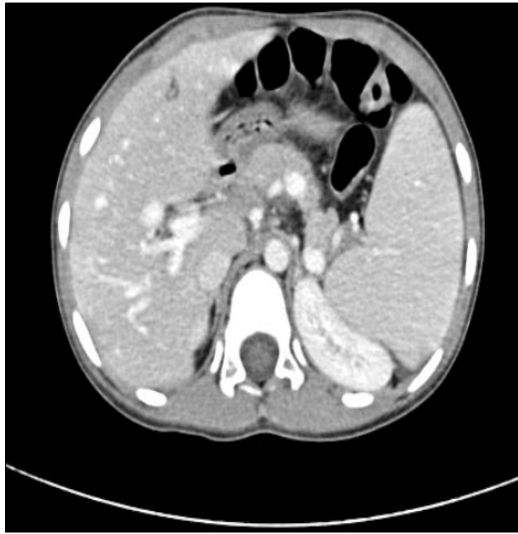

Fig. 4. Magnetic-resonance-cholangiopancreatogram (MRCP) demonstrating normal portal structures.

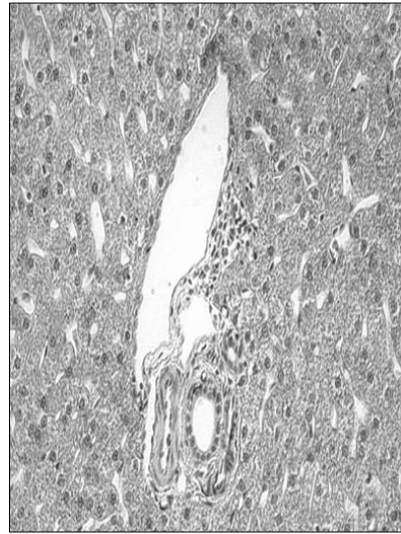


Fig. 5. This figure shows normal histology of liver-biopsy specimen (H&E stain, x400).

국한된 정맥류를 확인하였다(Fig. 2). 입원 6일째 도플러 초음파를 시행하여 문맥 혈류 속도가 34.4 cm/s로 증가되어 있음을 확인하였다(Fig. 3). 입원 9일째 시행한 MRCP검사에서 문맥 폐쇄의 소견은 관찰되지 않았으나, 간 실질의 섬유화 또는 침윤성 병변이 의심되는 소견이 관찰되어, 입원 11일째 초음파 유도 하 간 생검을 시행하여 얻은 조직을 병리 조직 검사한 결과 정상이었으며, 섬유화나 간경화의 소견은 보이지 않았다(Fig. 4, 5).

환아는 입원 기간 동안 혈변 증상을 보이지 않았으며, 간 생검 후 2일째 건강한 상태로 퇴원하였다. 현재 베타 차단제를 복용하며 외래 추적 관찰중이다.

고 찰

특발성 문맥 고혈압은 동양권에서 흔한 질환으로 인도나 일본에서는 문맥압 항진증의 약 25% 정도를 차지한다⁷⁾. 우리나라에서의 통계적 보고는 없으나 적지 않게 발생하고 있을 것으로 추정된다. 특히 소아에 있어서 특발성 문맥 고혈압은 성인에 비해 드문 것으로 알려져 있으며 국내에서는 11세 남아에게서 진단된 특발성 문맥 고혈압에 대한 증례를 찾아볼 수 있다⁷⁾.

영유아에서의 문맥 고혈압은 출생 후 제대 정맥 도관을 삽입하였거나 또는 제대 감염이 있었을 때 문맥 폐

쇄를 일으켜 주로 발생되며, 신생아기의 탈수 및 전신 감염도 원인이 될 수 있다⁸⁾. 제대 감염은 제대 정맥에서 문맥의 좌측 분지로 전파되어 문맥 폐쇄를 일으킬 수 있다. 소아에서의 문맥 고혈압은 문맥 혈전증을 일으키는 염증성 장질환, 담도 감염, 원발성 경화증이 주요 원인이다. 기타 혈액 응고 질환, 적혈구 증가증, 과응고 상태, alpha-1 antitrypsin 결핍증, 자가면역성 간염, Budd-Chiari 증후군 등이 문맥 고혈압의 원인이 된다⁹⁾. 소아에서의 특발성 문맥 고혈압의 경우 반복적인 감염이나 자가 면역 질환들이 연관되어 있다는 보고는 많으나⁶⁾, 본 증례에서는 두 차례의 경한 상기도 감염 이외에 다른 과거 병력이 없었고 자가 면역 질환과 관련되었다는 근거를 찾을 수 없었다.

문맥 고혈압의 진단으로는 복부 초음파, 혈관 조영술 및 상부 위장관 내시경 등이 주로 이용되며, 이 중 도플러 초음파가 비침습적 진단 방법 중 정확도가 비교적 높은 것으로 알려져 있다¹⁰⁾.

문맥 고혈압이 진행되면 비장 비대와 비장 기능 항진증이 합병되어 빈혈, 백혈구 감소, 혈소판 감소가 나타나고 정맥류가 발생된다¹¹⁾. 문맥 고혈압의 가장 흔한 합병증인 정맥류는 편평 상피와 원주 상피가 합쳐지는 부위, 특히 식도와 항문 직장 부위에 흔하게 발생된다. 특히 식도와 위에 있는 표재성 점막하 결혈관(collateral vessel)은 압력이 증가되면 파열되기 쉽다. 문맥이 폐쇄

된 환아에서는 미열이나 감기 등에 의해 출혈이 유발될 수 있고 이로 인하여 토혈과 혈변의 증상을 보일 수 있다. 그리고 아스피린이나 비스테로이드성 항염증제는 위점막에 울혈을 일으키고, 혈소판 기능의 장애를 일으켜 출혈을 촉진 시키는 것으로 알려져 있다¹²⁾.

본 증례에서는 혈변 증상을 관찰할 수 있었으며 다른 소화기 증상은 없었다. 그리고 비장 비대와 비장 기능 항진증이 합병되어 빈혈, 혈소판 감소 소견을 보였으며 상부 위장관 내시경 검사와 식도 조영술에서 식도 정맥류를 발견하였다. 이어서 시행한 MRCP 및 간 생검 조직 검사에서는 이상 소견이 없었다. 이 결과들을 근거로 환아에게 특발성 문맥 고혈압을 진단하였다. 확진을 위해서 splenoportovenography를 통한 portal vein과 splenic vein의 심한 확장 및 측부 순환을 입증해야 하나 splenoportovenography를 시행하지 않았다는 점이 진단의 한계점이었다.

문맥 고혈압의 치료는 급성 장출혈의 치료와 예방 및 근본적인 치료로 나눌 수 있다. 소아 식도 정맥류 출혈은 신선한 혈액의 수혈로 충분하며, 자연히 지혈된다. 환아에게 반드시 비위관(nasogastric tube)을 삽입하여 출혈 속도를 알아보고, 활력 징후 측정과 함께 필요하면 중심 정맥압 측정, pH, 동맥 산소압, 전해질 등을 측정한다. 환아는 평소 아스피린 등 출혈성 소인을 증가시키는 약제의 사용을 피하도록 하고, 비장 손상을 받지 않도록 주의시킨다¹³⁾. 급성 출혈을 예방하기 위해 베타 차단제(propranolol)를 1차 약제로 사용할 수 있으며, 이는 문맥압을 감소시키는 역할을 한다¹⁴⁾. Abraldes와 Bosch¹⁵⁾는 vasopressin 또는 somatostatin 합성제제인 octreotide를 투여하여 문맥 정맥의 혈류를 현저하게 감소시킬 수 있다고 하였다. 내시경을 이용한 치료로 식도 정맥류의 경화요법과 고무 밴드 결찰 요법이 있다. Lo 등¹⁶⁾은 결찰 요법이 경화 요법보다 협착이나 천공의 부작용이 적었다고 하였다. 문맥 폐쇄에 동반되어 복수나 심한 출혈이 합병된 일부 환자에서는 단락 수술 또는 TIPS (transjugular intrahepatic portovenous shunting)로 스텐트를 삽입하기도 한다¹⁷⁾. 본 증례에서는 식도 정맥류가 제 1~2도 정도로 경미하여 내시경적 고무 밴드 결찰 요법은 시행하지 않았으며, 퇴원 후 출혈 예방을 위하여 베타 차단제를 투여하였다.

간질환이 심한 경우는 예후가 불량하다. 소아 환자에

서는 초기에 출혈이 흔하지는 않으나, 연령이 증가할수록 결혈관들이 많아지면서 출혈이 심해질 수 있다¹⁸⁾. 말기 간경변이나 간정맥 폐쇄가 있을 때는 간이식이 필요하다¹³⁾.

요 약

저자들은 혈변을 호소하였던 3세된 여아에서 소아에서 비교적 드문 식도 정맥류와 비종대가 합병된 특발성 문맥 고혈압 1예를 경험하였기에 문헌 고찰과 더불어 보고하는 바이다.

참 고 문 헌

- 1) Efrati O, Barak A, Modan-Moses D. Liver cirrhosis and portal hypertension in cystic fibrosis. *Eur J Gastroenterol Hepatol* 2003;15:1073-8.
- 2) Colombo C, Battezzati PM, Crosignani AI. Liver disease in cystic fibrosis: a prospective study on incidence, risk factors, and outcome. *Hepatology* 2002;36:137.
- 3) Basu AK, Boyer J, Bhattacharya R, Basu MK, Sen GL. Non-cirrhotic portal fibrosis with portal hypertension: a new syndrome. *Ind J Med Res* 1967;55:336-9.
- 4) Datta DV. Non-cirrhotic portal fibrosis (idiopathic portal hypertension) in India. *J Assoc Physicians India* 1976; 24:511-27.
- 5) Boyer JL, Sen GK, Biswas SK. Idiopathic portal hypertension: comparison with the portal hypertension of cirrhosis and extrahepatic portal vein obstruction. *Ann Intern Med* 1967;66:41-68.
- 6) Dhiman RK, Chawla Y, Vasishta RK, Kakkar N, Dilawari JB, Trehan MS, et al. Non-cirrhotic portal fibrosis (idiopathic portal hypertension): experience with 151 patients and a review of the literature. *J Gastroenterol Hepatol* 2002;17:6-16.
- 7) Kim KE, Lim YS, Kim KM, Yu ES. Clinicopathological analysis of eight cases of idiopathic portal hypertension. *Korean J Pathol* 2006;40:348-53.
- 8) Fraser N, Davies BW, Cusack J. Neonatal omphalitis: a review of its serious complications. *Acta Paediatr* 2006; 95:519-22.
- 9) Howard ER, Stringer MD, Colombani PM. Etiology of portal hypertension and congenital anomalies of the portal venous system. *Surgery of the liver, bile ducts and pancreas in children*. 2nd ed. London: Arnold, 2002; 287-95.

- 10) Ulrich L. Primary biliary cirrhosis-representation and diagnosis. *Clin Liver Dis* 2003;11:741-58.
 - 11) Kraus MD. Splenic histology and histopathology. *Semin Diagn Pathol* 2003;20:84-93.
 - 12) Holvoet J, Terriere L, Van H, Verbist L, Fierens E, Hautekeete M, et al. Relation of upper gastrointestinal bleeding to non-steroidal anti-inflammatory drugs and aspirin: a case-control study. *Gut* 1991;32:730-4.
 - 13) Atif Z, Naga C. Bleeding caused by portal hypertension. *J Gastroenterol Clin N Am* 2005;34:623-42.
 - 14) D'Amico G, Pagliaro L, Bosch J. Pharmacological treatment of portal hypertension: an evidence-based approach. *Semin Liver Dis* 1999;19:475-505.
 - 15) Abraldes JG, Bosch J. Somatostatin and analogues in portal hypertension. *Hepatology* 2002;35:1305-12.
 - 16) Lo GH, Lai KH, Cheng JS. Endoscopic variceal ligation plus nadolol and sucral- fate compared with ligation alone for the prevention of variceal rebleeding: a prospective, randomized trial. *Hepatology* 2000;32:461-73.
 - 17) Burroughs AK, Vangeli M. Transjugular intrahepatic portosystemic shunt versus endoscopic therapy: randomized trials for secondary prophylaxis of variceal bleeding: an updated metaanalysis. *Scand J Gastroenterol* 2002; 37:249-52.
 - 18) De Franchis R, Primignani M. Why do varices bleeding. *Gastroenterol Clin North Am* 1992;21:85-101.
-