

설 편평세포암종의 예후 인자로서 Nonsteroidal Anti-Inflammatory Drug-Activated Gene(NAG-1)의 발현

연세대학교 의과대학 영동세브란스병원 이비인후과학교실,¹ 기도점액연구소²

장정현¹ · 윤현철¹ · 홍준표¹ · 강재정¹ · 송기재¹ · 전주현¹ · 최은창¹ · 김경수^{1,2}

Expression of Nonsteroidal Anti-Inflammatory Drug-Activated Gene(NAG-1) as a Prognostic Marker in Oral Tongue Squamous Cell Carcinoma

Jung Hyun Chang, MD¹, Hyun Chul Yoon, MD¹, Joon Pyo Hong, MD¹, Jae-Jung Kang, MD¹, Ki Jae Song, MD¹, Ju Hyun Jeon, MD¹, Eun Chang Choi, MD¹ and Kyung-Su Kim, MD^{1,2}

¹Department of Otorhinolaryngology; ²The Airway Mucus Institute, Yonsei University College of Medicine, Yongdong Severance Hospital, Seoul, Korea

ABSTRACT

Background and Objectives : Our previous study showed that nonsteroidal anti-inflammatory drug-activated gene (NAG-1) induced apoptosis in tongue cancer cells. However, the NAG-1 expression in tongue cancer and normal tissues was not studied. The aim of this study was to investigate the expression of NAG-1 in oral tongue cancer and normal tissues and to identify the relationship between NAG-1 expression and the prognosis of tongue cancer patients to determine whether NAG-1 can be used as a valuable prognostic marker in tongue cancer. **Subjects and Method** : The medical records and pathologic reports of 42 tongue cancer patients who received surgery as primary treatment were surveyed. Tongue cancer and normal tissues, which were obtained during the operation, were stained with anti-NAG-1 antibody using the immunohistochemical method and the H-score was calculated. **Results** : As a result, the higher expression of NAG-1 was observed in the cancer tissues than in the normal tissues. NAG-1 expression was noted to be higher in cases of tongue cancers with more invasion, positive lymph node metastasis, and poor prognosis. A 5-year survival rate was significantly decreased in cases showing higher NAG-1 expression in the cancer tissues than in the normal tissues. **Conclusion** : The higher NAG-1 expression in the cancer tissue suggests malignant changes in cancer tissue and poor prognosis. Therefore, NAG-1 may be a useful prognostic marker in tongue squamous cell carcinoma. (Korean J Otorhinolaryngol-Head Neck Surg 2007;50:677-83)

KEY WORDS : Nonsteroidal anti-inflammatory agents · Apoptosis · Tongue cancers.

서 론

Nonsteroidal anti-inflammatory drug-activated gene (NAG-1)은 염기서열 분석상 TGF- β superfamily 사이토카인을 특징짓는 seven-cystein domain과 15~29%의 동일성을 보여 TGF- β superfamily에 속하는 사이토카인이다.¹⁾ NAG-1은 기존에 알려진 placenta bone morphogenic protein, placenta TGF- β , prostate derived factor, macrophage inhibitory cytokine-1(MIC-1) 또

논문접수일 : 2006년 6월 16일 / 심사완료일 : 2007년 5월 17일
교신저자 : 김경수, 135-720 서울 강남구 도곡동 146-92
연세대학교 의과대학 영동세브란스병원 이비인후과학교실
전화 : (02) 2019-3463 · 전송 : (02) 3463-4750
E-mail : ydrhinol@yumc.yonsei.ac.kr

는 novel TGF- β superfamily HP00269 등의 유전자와 염기서열 분석상 동일한 유전자이다.²⁻⁴⁾ TGF- β superfamily 사이토카인의 일반적인 특성으로 세포의 증식과 고사, 분화, 세포 외 기질의 형성 또는 면역 억제와 관련이 있다고 알려져 있으며, 강력한 성장 억제를 일으켜 세포 주기를 G1 후기에 머물게 하거나, 세포 고사를 일으키며 세포 부착 물질의 발현에도 작용한다.⁵⁾ NAG-1도 이러한 특성을 보이는데 대장암 세포, 폐암 세포, 전립선암 세포와 구강암 세포 등에서 세포 고사를 유도하여 전세포고사적(pro-apoptotic), 항종양성(antitumorigenic) 기능을 한다.^{1,6-8)} NAG-1은 비스테로이드성 소염제 외에도 resveratrol, genistein, diallyl disulfide, 5F-203, AHPN 등에 의해서 유도되며, cyclooxygenase-2와 p53 유전자의 존재 여부와

무관하게 유도된다.^{7,9,10)} 이처럼 NAG-1은 비스테로이드 성 소염제의 항암작용에 중요한 역할을 담당하여 암 예방제 (chemopreventive agents)로서의 가능성을 보인다.

조직에서 NAG-1이 발현된다는 NAG-1에 대한 연구에 따르면, 대장 및 직장암과 폐암 조직의 경우 정상 조직에서 발현이 증가하고 암 조직에서 하향 조절(down-regulation) 되는 양상을 보인다.^{6,11)} 그러나 위암의 경우 이와 반대로 암 조직에서 발현이 증가하며 암의 침습도(invasiveness)와 상관관계를 갖는다고 한다.¹²⁾ 이처럼 NAG-1의 발현이 조직에 따라 상반된 결과를 보이나 설 편평세포암종의 경우 정상과 암 조직에서 NAG-1 발현은 아직 연구된 바가 없다.

구강암 및 인두암은 전체 악성 종양의 약 3%를 차지하며, 대부분은 편평세포암으로 이 중 67%는 구강에서 발생하는 편평세포암이다.¹³⁾ 이 중 구강설 편평세포암종은 침습성이 강하고 경부 림프절 전이가 빈번하며 미세전이가 많아 수술 후 재발률이 높고 재발 후 치유율이 낮은 특성을 보인다.¹⁴⁾ 그러므로 설암의 예후를 추측할 수 있는 인자가 있다면 예후가 좋지 않을 경우나 재발 등을 조기에 발견하여 더욱 적극적인 치료를 함으로써 설암 환자의 생존율을 높이는 데 기여할 수 있을 것이다.

이에 설 편평세포암종 환자의 정상 조직과 암 조직에서 NAG-1 발현을 알아보고, NAG-1의 발현과 암종의 예후 간의 상관관계를 보아 NAG-1이 설 암종에 대해 예후인자로서 가치가 있는가를 알고자 하였다.

대상 및 방법

대 상

1992년 7월부터 2000년 4월까지 설 편평세포암종으로 진단되어 일차 치료로 수술을 받은 설 암종 환자 중 사망 시까지 혹은 추적조사가 5년 이상 가능하였던 42명의 환자를 대상으로 하였다. 후향적으로 의무 기록지와 병리 기록지 등을 조사하여 TNM staging, 암종의 병리적 grading과 침습도 등을 알아보았고, 환자의 생존 여부와 무병 생존 기간(tumor-free survival period) 등을 구하였다. 수술 전 환자의 동의를 구한 후 조직 절제와 채취를 하였다. 조직 절제는 육안 관찰상 암종으로 보이는 부위와 2 cm의 안전 경계(safty margin)를 준 후 그 경계에서 수차례 동결 절편 조직 검사를 시행하여 정상으로 판정된 경계까지를 일피로 절제하였다. 조직 채취는 암종이 포함된 부위와 동결 절편 조직 검사상 정상 조직으로 판정된 부위를 각각 채취하여 중성 포르말린에 고정 후 파라핀에 포매하여 면역 조직 화학 염색에 이용하였다.

면역 조직 화학 염색

파라핀에 포매된 조직은 4 μm 두께로 절편을 자른 뒤 xylene으로 파라핀을 제거하였다. 내인성 과산화 효소의 억제를 위해 실온에서 메탄올에 섞인 3% 과산화수소 용액에 10분간 처리한 후, 2% 탈지분유와 0.2% Triton이 함유된 인산완충 식염수(phosphate buffered saline)에서 배양하여 비특이 반응을 억제하였다. 이후의 단계는 Vectastain Elite ABC peroxidase kit (Vector Laboratories : Burlingame, CA, USA)로 시행하였다. 실온 상태로 인산 완충 식염수에 희석된 정상 차단 항체(normal blocking antibody)에 20분간 담근 다음, rabbit anti-NAG-1 항체(a generous gift from Dr. Thomas E. Eling : NIEHS, RTP, NC, USA) (1 : 5,000 농도)에 4℃로 하룻밤 동안 배양하였다. 다음 날 절편을 실온에서 5분간 인산 완충 식염수로 3회 세척한 뒤 biotinylated goat anti-rabbit IgG 용액에 실온으로 30분간 배양한 다음 3,3'-diaminobenzidine substrate kit (Vector Laboratories : Burlingame, CA, USA)로 발색하였다. 음성 대조군은 일차 항체로 rabbit anti-NAG-1 항체 대신 rabbit IgG (Vector Laboratories : Burlingame, CA, USA)를 사용하여 염색하였다. 염색된 슬라이드는 광학 현미경으로 관찰하였다.

염색 반응의 점수화(Scoring)

수술 시 얻은 조직을 면역 조직 화학 염색법으로 염색한 다음, 기존에 사용하였던 modified H-score법으로 반정량화(semiquantification)하여 NAG-1 발현 정도를 구하였다.¹⁵⁾ 방법을 약술하면 40배의 배율로 관찰한 다음 염색 강도를 0(반응이 없음), 1(약한 반응), 2(중간 정도의 반응), 3(강한 반응)으로 수치화하였다. 이후 각 반응 정도에 따라 염색되는 세포의 백분율을 구하여 다음의 공식에 의해 H-score를 구하였다. H-score=(염색 강도 1에 염색되는 세포의 백분율)+2×(염색 강도 2에 염색되는 세포의 백분율)+3×(염색 강도 3에 염색되는 세포의 백분율).

이 방법으로 H-score를 구한 경우 H-score 0은 전혀 염색이 되지 않는 것을 의미하고, H-score 300은 모든 세포가 염색 강도 3으로 강하게 염색되는 것을 의미한다. 이 H-score를 각 조직에 대해 무작위로 10 군데를 관찰하여 구한 다음 이를 평균 내어 정상과 암종에서의 H-score를 구하였다.

분석 방법

환자의 TNM 병기 중 T1과 T2의 암종은 초기암으로, T3와 T4는 진행암으로 구분하였다. 림프절 전이는 전이

가 없는 경우(N-)와 전이가 있는 경우(N+)로 분류하였다. 암종의 분화도는 고도분화 암종(well differentiated carcinoma), 중등도분화 암종(moderately differentiated carcinoma), 저분화 암종(poorly differentiated carcinoma) 등으로 구분하였다. 암종이 조직 내로 얼마나 침범하였는가를 나타내는 침습도는 G1(침습 깊이가 4 mm 이하), G2(침습 깊이가 4 mm보다 크고 8 mm 이하), G3(침습 깊이가 8 mm보다 큰 경우) 등으로 구분하였다. 예후는 추적 조사 기간인 5년간 무병 생존하는 경우를 예후가 좋은 경우로, 추적 조사 기간 중 또는 5년 이내에 암종으로 사망하거나 국소적 재발이 있는 경우와 원격 전이가 있는 경우 등을 예후가 나쁜 경우로 하였다.

통계 방법으로, 매개 변수가 둘인 경우에는 Wilcoxon signed rank test를 이용하였고, 매개변수가 셋 이상인 경우는 Kruskal-Wallis test를 이용하여 $p < 0.05$ 인 것을 유의하게 평가하였다. 추적 조사를 통해 5년 생존 곡선은 Kaplan-Meier법으로 계산하여 작성하였고, 생존 곡선의 비교는 two-sided log-rank test로 하였다. 모든 통계 처리는 SAS 8.1 통계 프로그램을 이용하였다.

결 과

의무 기록과 병리 기록 분석

환자의 평균 나이는 55.1세(33~74세)였고 남자가 25명, 여자가 17명이었다. pTNM stage로 환자의 병기를 구분하였을 때 T1이 11예(10 N₀, 1 N₂)였고, T2가 17예(12 N₀, 3 N₁, 2 N_{2B})였으며, T3가 9예(3 N₁, 4 N_{2A}, 2 N_{2B})였고, T4가 5예(1 N₀, 1 N₁, 2 N_{2A}, 1 N_{2B})였다. 림프절에 전이가 없는 N-는 23예, 림프절에 전이가 있는 N+는 19예였다. 수술적 치료를 초치료로 한 본 연구의 경우 수술 전 검사에서 원격 전이는 전례에서 관찰되지 않았다. 암종의 분화도별로 보면, 고도분화 암종 26예, 중등도분화 암종 10예, 저분화 암종 6예였다. 암종의 침습도는 G1이 11예, G2가 13예, G3가 18예였다. 추적 조사 기간 중 암종의 재발이 없거나 5년 이상 암종 없이 생존하여 예후가 좋은 경우는 24예였고, 예후가 불량한 경우는 18예였다(Table 1).

정상과 암종 조직에서 NAG-1의 발현

정상 설 상피 조직에서 NAG-1의 발현은 매우 약하거나 발현이 되지 않는 양상이었다. 암종 조직에서의 발현은 암 세포의 세포질에서 발현이 관찰되었으며 발현 강도는 정상 편평 상피 세포보다 강하게 발현되었다. 한편 각 음성대조

군에서는 반응이 관찰되지 않았다(Fig. 1). 이러한 발현은 전례에서 일정하지 않고 개체에 따라 반응이 없거나 반응이 강하게 나타나는 등 다양한 양상을 보였다.

42예의 조직을 면역 조직 화학 염색을 하여 관찰한 NAG-1의 H-score는 정상 조직에서 32.3 ± 26.7 (평균 \pm 표준편차), 암종 조직에서 104.7 ± 88.0 으로 나와 암종 조직에서 통계적으로 유의하게 NAG-1 발현이 증가하였다($p < 0.05$)(Fig. 2).

NAG-1 발현과 임상-병리학적 연관성(Clinicopathologic correlation)

초기 암종에서 NAG-1의 H-score는 암종에서 51.43 ± 66.9 였고, 진행 암종에서 H-score는 157.9 ± 83.8 로 초기 암종에 비해 진행 암종에서 유의하게 NAG-1이 강하게 발현되었다($p < 0.05$).

림프절 전이에 따른 NAG-1의 발현을 보면 림프절 전이가 없는 N-인 경우 암종의 H-score는 42.2 ± 63.7 이었고 림프절 전이가 있는 N+의 경우 암종의 H-score는 141.1 ± 83.9 로 나와 림프절 전이가 있는 예에서 유의하게 NAG-1 발현이 증가하였다($p < 0.05$).

암종의 분화도에 따라 분류한 경우 고도분화 암종에서의 NAG-1은 95.4 ± 85.7 , 중등도분화 암종의 NAG-1은 74.0 ± 84.7 , 저분화 암종의 NAG-1은 71.7 ± 113.7 로 나와 세 군 간에 유의한 차이를 보이지 않았다.

암종의 침습도와 NAG-1 발현과의 관계를 보면 G1 암종에서의 NAG-1 발현은 30.9 ± 45.7 이었고, G2 암종에서는 70.0 ± 78.3 , G3 암종의 경우 133.3 ± 92.7 가 나와 G3 암종에서 다른 암종에 비해 NAG-1 발현이 유의하게 증가한 소견을 보였다($p < 0.05$)(Table 2).

NAG-1 발현과 예후와의 연관성

설 암종 환자에서 일차 치료로 수술을 한 후 추적조사 기간 중 암종의 재발이 없거나 5년 이상 암종 없이 생존하여 예후가 좋은 암종에서의 NAG-1의 H-score는 48.3 ± 32.9 였고, 추적 조사 기간 중 또는 5년 이내에 암종으로 사망하거나 국소적 재발이 있는 경우와 원격 전이가 있어 예후가 불량한 암종에서의 NAG-1 발현은 138.3 ± 100.0 으로 나와 예후가 불량한 암종에서의 발현이 유의하게 증가하였다($p < 0.05$)(Table 2, Fig. 3).

NAG-1 발현과 5년 생존율의 관계

NAG-1 발현 정도에 따라, 정상과 암종에서의 NAG-1 발현 정도가 같거나 정상에서 NAG-1 발현이 암종보다

설 편평세포암종의 예후 인자와 NAG-1 발현

강한 군(N≥T, group 1), 암종에서의 NAG-1 발현이 정상보다 강한 군(N<T, group 2) 등의 두 군으로 구분하여 구강암종 환자의 5년 생존율 곡선을 작성하였다. 생존 곡선에서 보면 group 1에서의 생존율이 group 2에서의 생존

율보다 유의하게 높았다($p<0.05$) (Fig. 4).

이러한 결과로 설 암종 조직에서의 NAG-1 발현이 정상 조직보다 강한 예가 그렇지 않은 예와 비교 시 5년 생존율이 낮다는 것을 알 수 있었다.

Table 1. Characteristics of patients and NAG-1 expression

Case No.	Age	Sex	T stage	N stage	Histologic grade	Invasion grade	H-score		Survival (months)
							Normal	Tumor	
1	53	M	2	0	Mod	3	180	60	50
2	57	M	2	0	Poor	3	50	10	50
3	70	M	1	0	Well	1	70	40	>60
4	63	M	2	0	Well	2	30	10	16
5	48	M	2	0	Well	2	100	100	>60
6	69	F	1	0	Poor	1	0	0	10
7	48	M	2	0	Well	2	0	0	>60
8	33	M	1	0	Well	2	0	0	>60
9	40	M	1	0	Poor	1	0	0	>60
10	56	M	2	2B	Well	2	0	0	>60
11	45	F	2	0	Mod	1	0	0	52
12	46	M	1	0	Mod	1	0	0	51
13	51	F	2	0	Poor	3	0	0	10
14	55	F	1	0	Mod	1	0	0	>60
15	65	F	2	1	Well	1	0	10	50
16	67	F	3	1	Well	3	100	240	21
17	60	M	4	1	Poor	2	0	150	3
18	60	F	3	2A	Mod	2	160	240	8
19	57	M	1	2	Mod	1	80	140	>60
20	50	M	2	0	Well	3	70	100	>60
21	54	F	1	0	Well	2	0	30	>60
22	47	M	3	2A	Well	3	0	160	14
23	74	M	4	2A	Well	3	80	240	30
24	52	M	2	2B	Well	3	0	180	>60
25	63	M	3	1	Well	2	30	180	30
26	61	F	3	2B	Mod	3	0	70	>60
27	61	M	3	1	Well	3	0	50	>60
28	63	F	2	0	Poor	3	50	270	14
29	55	M	4	2A	Well	3	70	220	10
30	59	F	1	0	Well	1	0	10	>60
31	45	M	2	0	Well	1	0	60	>60
32	45	M	1	0	Well	1	0	80	20
33	40	F	2	1	Well	2	0	50	>60
34	68	F	3	2B	Mod	3	0	180	9
35	62	M	3	2A	Mod	2	0	30	40
36	47	M	2	0	Mod	2	0	20	>60
37	59	F	4	0	Well	3	0	10	>60
38	50	F	2	0	Well	3	0	140	>60
39	59	M	3	2A	Well	3	50	200	5
40	63	F	4	2B	Well	3	100	240	6
41	40	F	2	1	Well	2	0	100	>60
42	53	M	1	0	Well	3	0	30	49

Mod : moderate

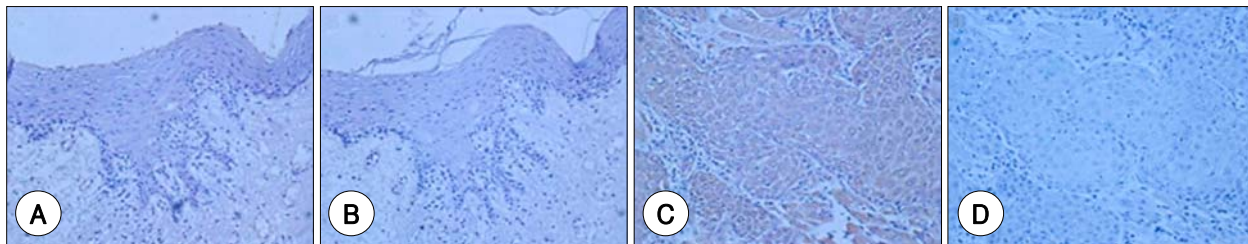


Fig. 1. Expression of NAG-1 in normal and tongue cancer tissue. In normal tissue obtained from the lateral portion of oral tongue, the expression of NAG-1 is not observed (A). In cancer tissue, its expression is noted in the cytoplasm of cells and the intensity of immunoreactivity of cancer tissue is higher than that of normal tissue (C). In the negative controls of normal (B) and cancer tissue (D), the immunoreactivity is not observed. Original magnification : A, B : $\times 100$, C, D : $\times 200$.

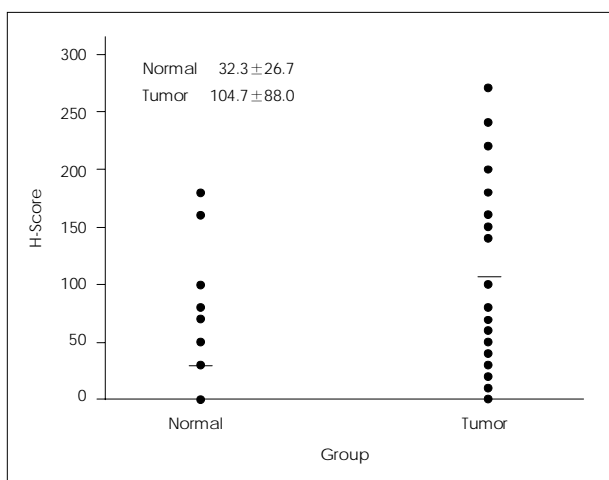


Fig. 2. Distribution of H-scores for NAG-1 in normal and tongue cancer tissues. The bars in the graph represent the mean value of H-score. The mean H-score of normal tissue is 32.3 and that of tumor is 104.7. The significant difference is noted between H-scores of normal and tongue cancer tissues ($p < 0.05$).

Table 2. Clinicopathologic correlation of NAG-1 expression

Clinicopathologic factors	n	H-score of tumor (mean)	p value
Pathologic T stage			0.008* [†]
1, 2 (Early)	28	51.4	
3, 4 (Advanced)	14	157.9	
Nodal metastasis			0.005* [†]
N (+)	19	141.1	
N (-)	23	42.2	
Tumor differentiation			0.415 [‡]
Well	26	95.4	
Moderately	10	74.0	
Poorly	6	71.7	
Invasion grade			0.039* [‡]
1	10	30.9	
2	13	70.0	
3	19	133.3	
Prognosis			0.005* [‡]
Good	24	48.3	
Poor	18	138.3	

* $p < 0.05$, [†] Wilcoxon two-sample test, [‡] Kruskal-Wallis test

고찰

NAG-1에 대한 면역 조직 화학 염색 결과 정상 설 상피 조직의 NAG-1 발현은 기저 세포에서 발현되고 설 표면으로 올라가면서 발현이 감소하여 각질층에서는 발현되지 않는 양상이었다. 대장과 폐의 정상 상피 조직의 경우 기저 세포에서는 NAG-1이 발현되지 않고 세포 고사가 진행되는 조직 표면의 상피 세포에서 발현이 되어 설 조직과는 상반된 발현을 보인다.^{6,11)} 이처럼 상반된 발현을 보이는 이유로 정상 설 조직은 편평 상피 세포이고 정상 대장과 폐 조직은 원주 상피 세포인 조직학적 상이성에 의한 것으로 생각된다. NAG-1 발현이 조직 발현형(phenotype)의 변화에 따라 차이를 보이는 예로 정상 코점막 상피세포와 이의 편평화생(squamous metaplasia)을 들 수 있는데, 정상 코점막 상피 세포에서는 NAG-1이 강하게 발현되거나 편평화생 조직에서는 NAG-1이 매우 약하게 발현되거나

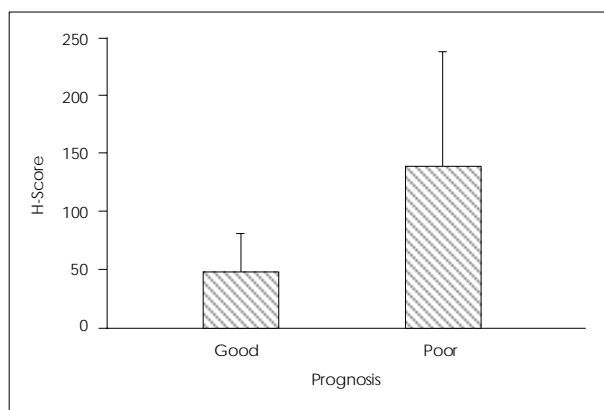


Fig. 3. NAG-1 expression in good and poor prognosis. The mean H-score of good prognosis group is 48.3 and that of poor prognosis group is 138.3. In the poor prognosis group, the H-score of NAG-1 is significantly higher than that of good prognosis group ($p < 0.05$).

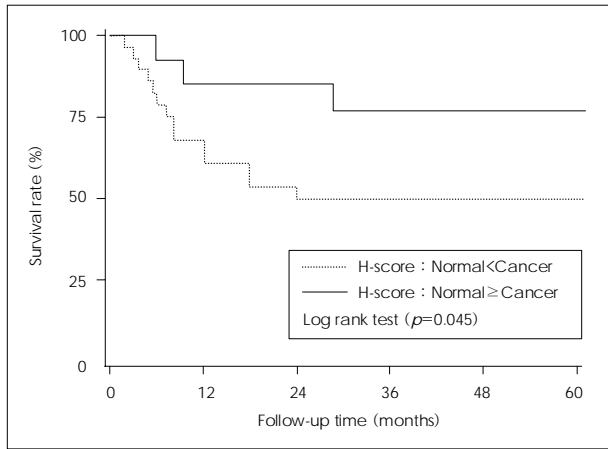


Fig. 4. Kaplan-Meier 5-year survival curves according to the expression of NAG-1. In the cases of higher NAG-1 expression in cancer tissues than normal tissues, 5-year survival is significantly lower than other cases ($p < 0.05$).

발현되지 않는 양상을 보여 NAG-1 발현이 조직 발현형에 따라 특이하게 발현함을 의미한다 하겠다.¹⁵⁾

본 연구에서 설 암종 조직에서의 NAG-1 발현이 정상 조직보다 유의하게 강하게 발현되어, 암종에서 NAG-1 발현이 상향 조절되는 결과를 보였다. 이와 같이 암종 조직에서 NAG-1이 상향 조절되는 경우로 위암 조직에서 정상 위 조직보다 NAG-1 발현이 증가하였고, 전립선암 조직의 면역 조직 화학 염색, microarray, RT-PCR 등의 결과에서도 암종에서 NAG-1의 발현이 상향 조절되어 본 연구 결과와 동일한 양상이었다.^{12,16)} 반면 대장-직장암의 경우 암종에서 NAG-1 발현이 정상 조직보다 약하게 하향 조절되며 Min mice의 용종과 정상 조직에 대한 면역 조직 화학 염색에서도 암종에서 NAG-1이 하향 조절되어 본 연구 결과와는 상반된 결과였다.¹¹⁾ 이처럼 조직에 따라 암종과 정상 조직의 NAG-1 발현이 상이한 결과를 보이는데, 이러한 결과가 가능한 이유는 각 조직에 따른 특이성으로 생각되며 이에 대해서는 추가 연구가 필요하리라 본다.

한편 암종 조직에서의 NAG-1 발현과 암종 세포주에서의 NAG-1 발현은 암종 조직과 세포주에 따라 발현 결과가 일치하기도 하고 일치하지 않기도 하는 등의 다양한 결과를 보인다. 대장-직장암종 세포주의 경우 비스테로이드성 소염제에 의해 NAG-1 발현이 조절되며 NAG-1에 의해 세포 고사가 유도된다.¹⁾ 이 경우 세포주에서는 NAG-1에 의해 세포 고사가 일어나므로 세포 고사가 감소된 상태인 대장-직장암종 조직에서의 NAG-1 발현은 감소하게 되어 세포와 조직 간의 발현이 일치하는 결과를 보인다. 그러나 구강암종 세포주와 전립선암종 세포주의 경우 NAG-1에 의해 세포 고사가 유도되지만 암종 조직에서의 발현

은 오히려 증가한 상태여서 세포와 암종에서의 발현이 일치하지 않는 결과를 보인다.^{7,16,17)}

구강암종과 전립선암종처럼 세포주에서는 세포 고사를 유도하나 암종 조직에서의 발현이 증가된 이유의 하나로 NAG-1 단백질의 polymorphism이 가능하다. 즉, 암종 세포에서는 세포 고사의 유도를 위해 NAG-1 단백질 형성이 증가하나 이러한 단백질이 정상 단백질이 아니고 polymorphism에 의해 변형된 경우 단백질은 증가한 상태로 측정되나 세포 고사 기능을 하지 못하는 경우이다. 또 다른 이유로 NAG-1 수용체(re-ceptor)의 변형이다. 아직 NAG-1 수용체가 밝혀지지 않은 상태이나 NAG-1은 일종의 사이토카인이므로 수용체를 통해 신호 전달이 일어나게 된다. 만약 암종 세포의 수용체가 변화되어 정상적인 작용을 하지 못한다면 세포 고사 작용을 하는 신호가 적은 것으로 인지되어 auto-crine 혹은 paracrine action의 NAG-1 형성이 증가하므로 결국 조직에서의 발현이 증가하게 된다. 과연 어떤 기전으로 세포에서의 발현과 조직에서의 발현이 상이한지에 대해서는 NAG-1 단백질의 polymorphism과 수용체에 대한 연구가 추가적으로 필요하다고 생각한다.

설암은 다른 두경부 편평세포암종과 마찬가지로 암종의 크기, 침범 부위 및 전이 여부와 같은 임상적 병기가 중요한 예후 인자로 알려져 있으며, 특히 암종의 침습 정도는 생존율과도 밀접한 연관성이 있다고 보고되고 있다. 최근에는 이러한 임상적 인자들 외에 종양 세포의 객관적 생물학적 표지자에 대한 관심이 높아지고 있다.^{18,19)} 본 연구에서 설 편평세포암종의 여러 예후 인자들과 NAG-1의 발현과의 상관 관계를 분석한 결과 진행된 설암의 병기, 림프절 전이가 있는 경우, 조직 내 침습 정도가 심한 경우에 NAG-1 발현이 증가하였다. 따라서 NAG-1 발현에 따라 설암의 진행과 전이 정도를 예측할 수 있을 것으로 사료되며 이는 위암종과 전립선암종에서도 유사한 결과가 관찰된다.^{12,16)} 그러나 암종의 분화도에 따라 분류할 경우 통계적으로 의미를 보이지 않았는데, 암종 전체의 개체수가 적어 이러한 가능성이 있으므로 이에 대해서는 추가 연구가 필요하리라 본다.

결과에서 일차 치료로 수술을 받은 후 재발 및 전이가 있거나 5년 미만으로 생존한 경우를 예후가 나쁜 군으로 정의하고 NAG-1과의 연관성을 분석한 결과, 예후가 나쁜 군에서는 정상 조직보다 설 암종에서의 NAG-1 발현이 강한 것을 알 수 있었다. 또한 Kaplan-Meier 방법을 이용하여 분석한 결과 암종에서의 NAG-1 발현이 정상 조직의 발현보다 큰 경우에 유의하게 생존 기간이 감소하는 결과를 보였다. 이러한 결과를 토대로 보면 설 암종의

경우 절제된 조직에 대한 조직 화학 염색을 통해 NAG-1의 발현을 분석하여 암종의 진행 및 침습 정도를 예측할 수 있을 뿐만 아니라 암종과 정상조직을 비교하여 암종에서의 NAG-1 발현이 강한 경우 예후가 좋지 않다는 것을 예측할 수 있으므로 암종의 예후 인자로써 NAG-1이 유용하다 하겠다. 추후 환자의 혈청에서 이러한 결과를 추측할 수 있는 ELISA 방법이 개발되면 임상적으로 더욱 간편하게 예후를 추측할 수 있으리라 생각한다.

결 론

설 편평상피암종 환자의 암종 조직과 정상 조직에 대한 NAG-1의 발현을 면역 조직 화학 염색으로 알아보고 예후 인자들과 환자의 생존율을 비교 분석한 결과, NAG-1 발현 정도를 통해 설 암종의 진행 및 침습 정도를 예측할 수 있으며 정상 조직보다 암종에서의 NAG-1 발현이 강할 경우 생존율이 의미있게 낮았으므로 설 암종의 예후 인자로서 NAG-1이 유용하다는 것을 알 수 있었다.

중심 단어 : 비스테로이드성 소염제 · 세포고사 · 설 암종.

REFERENCES

- 1) Baek SJ, Kim KS, Nixon JB, Wilson LC, Eling TE. Cyclooxygenase regulate the expression of a TGF- β superfamily member that has proapoptotic and antitumorogenic activities. *Mol Pharmacol* 2001;59(4):901-8.
- 2) Lawton LN, Bonaldo MF, Jelenc PC, Qiu L, Baumes SA, Marcelino RA, et al. Identification of a novel member of the TGF-beta superfamily highly expressed in human placenta. *Gene* 1997;203(1):17-26.
- 3) Paralkar VM, Vail AL, Grasser WA, Brown TA, Xu H, Vukicevic S, et al. Cloning and characterization of a novel member of the transforming growth factor- β /bone morphogenetic protein family. *J Biol Chem* 1998;273(22):13760-7.
- 4) Yokoyama-Kobayashi M, Saeki M, Sekine S, Kato S. Human cDNA encoding a novel TGF- β superfamily protein highly expressed in placenta. *J Biochem* 1997;122(3):622-6.
- 5) Schwarte-Waldhoff I, Klein S, Blass-Kampmann S, Hintelmann A, Eilert C, Drescher S, et al. DPC4/SMAD4 mediated tumor suppression of colon carcinoma cells is associated with reduced urokinase expression. *Oncogene* 1999;18(20):3152-8.
- 6) Newman D, Sakaue M, Koo JS, Kim KS, Baek SJ, Eling T, et al. Differential regulation of nonsteroidal anti-inflammatory drug-activated gene in normal human tracheobronchial epithelial and lung carcinoma cells by retinoids. *Mol Pharmacol* 2003;63(3):557-64.
- 7) Baek SJ, Wilson LC, Lee CH, Eling TE. Dual function of nonsteroidal anti-inflammatory drugs (NSAIDs): Inhibition of cyclooxygenase and induction of NSAID-activated gene. *J Pharmacol Exp Ther* 2002;301(3):1126-31.
- 8) Kim KS, Yoon JH, Kim JK, Baek SJ, Eling TE, Lee WJ, et al. Cyclooxygenase inhibitors induce apoptosis in oral cavity cancer cells by increased expression of nonsteroidal anti-inflammatory drug-activated gene. *Biochem Biophys Res Commun* 2004;325(4):1298-303.
- 9) Wilson LC, Baek SJ, Call A, Eling TE. Nonsteroidal anti-inflammatory drug-activated gene (NAG-1) is induced by genistein through the expression of p53 in colorectal cancer cells. *Int J Cancer* 2003;105(6):747-53.
- 10) Bottone FG, Baek SJ, Nixon JB, Eling TE. Diallyl disulfide (DADS) induces the antitumorogenic NSAID-activated gene (NAG-1) by a p53-dependent mechanism in human colorectal HCT 116 cells. *J Nutr* 2002;132(4):773-8.
- 11) Kim KS, Baek SJ, Flake GP, Loftin CD, Calvo BF, Eling TE. Expression and regulation of nonsteroidal anti-inflammatory drug-activated gene (NAG-1) in human and mouse tissue. *Gastroenterology* 2002;122(5):1388-98.
- 12) Lee DH, Yang Y, Lee SJ, Kim KY, Koo TH, Shin SM, et al. Macrophage inhibitory cytokine-1 induces the invasiveness of gastric cancer cells by up-regulating the urokinase-type plasminogen activator system. *Cancer Res* 2003;63(15):4648-55.
- 13) Canto MT, Devesa SS. Oral cavity and pharynx cancer incidence rates in the United States, 1975-1998. *Oral Oncol* 2002;38(6):610-7.
- 14) Lim YC, Ahn JY, Koo BS, Lee JS, Chun JY, Park YM, et al. Occult lymph node metastasis in early oral tongue squamous cell carcinoma. *Korean J Otolaryngol-Head Neck Surg* 2006;49(4):407-10.
- 15) Kim KS, Kim CH, Shin JH, Kim SG, Kim JH, Yoon JH. Expression of nonsteroidal anti-inflammatory drug-activated gene-1 (NAG-1) in human nasal mucosa and cultured nasal epithelial cells. *Korean J Otolaryngol-Head Neck Surg* 2003;46(5):396-400.
- 16) Nakamura T, Scorilas A, Stephan C, Yousef GM, Kristiansen G, Jung K, et al. Quantitative analysis of macrophage inhibitory cytokine-1 (MIC-1) gene expression in human prostatic tissues. *Br J Cancer* 2003;88(7):1101-4.
- 17) Liu T, Bauskin AR, Zaunders J, Brown DA, Pankhurst S, Russell PJ, et al. Macrophage inhibitory cytokine 1 reduces cell adhesion and induces apoptosis in prostate cancer cells. *Cancer Res* 2003;63(16):5034-40.
- 18) Levine PA, Hood RJ. Neoplasms of the oral cavity. In: Johnson JT, Gluckman JL, Pou AM, editors. *Head and neck surgery-Otolaryngology*. 3rd ed. Philadelphia: Lippincott Williams & Wilkins;2001. p.1311-25.
- 19) Pich A, Chiusa L, Navone R. Prognostic relevance of cell proliferation in head and neck tumor. *Ann Oncol* 2004;15(9):1319-29.