대한안과학회지 제 48 권 제 2 호 2007
J Korean Ophthalmol Soc 48(2):219-229, 2007

라식수술 후 발생한 감염성 각막염의 임상적 분석

김선웅 · 변여주 · 김응권 · 김태임

연세대학교 의과대학 안과학교실, 시기능개발연구소

목적 : 라식 후 발생한 감염성 각막염의 임상경험을 분석하여, 종합적인 이해를 높이고자 한다.
대상과 방법 : 라식 후 각막감염증이 생긴 9명, 12안의 수술 후 발생시기, 균주, 약물치료, 수술적 치료, 최종시력을 후향적으로 조사하였다.
결과 : 세균 1안, 마이코박테리아 5안, 노카르디아 1안, 진균 1안을 확진하였으며, 균을 동정하지 못한 경우가 2명 4안이었다. 균동정에 실패한 경우를 포함하여 세균각막염은 수술 후 2일, 마이코박테리아는 평균 14.4일, 노카르디아는 4개월(수상 후 7일), 진균은 3일만에 나타났다. 세균각막염은 발현 후 즉시 진단되었고, 30일의 치료로 관해되었다. 마이코박테리아는 14일(6~55일) 후 진단되었고, 6.2개월의 치료로 관해되었으며, 5안 중 4안에서 각막편 제거를 시행하였다. 진균은 30일 후 진단되었고, 각막이식을 포함한 2.5개월의 치료 후 관해되었다. 노카르디아는 17일 후 진단되었고, 3개월 후 관해되었다. 최종시력은 세균감염의 5안중 4안, 마이코박테리아 5안 중 3안, 노카르디아 1안에서 0.5이상이었고, 진균감염 1안은 광각변별이었다.
결론 : 라식 후 발생한 세균각막염은 2일 이내에 발병하는 반면, 마이코박테리아는 14일경 발현하였다. 치료 기간은 마이코박테리아가 가장 길었으나 시력예후는 진균감염에서 가장 나빴다.
〈한안지 48(2):219-229, 2007〉

라식수술은 빠른 시력회복과 통증이 적고, 각막혼탁이 적다는 장점 때문에 가장 선호되는 굴절교정수술로 자리매김하였다. 그러나 드물게 발생하는 라식 후 감염성 각막염은 시력을 위협하는 심각한 합병증이다. 보고자에 따라 빈도는 1/1000에서 1/5000 정도이나, 보고되지 않은 경우들을 생각하면 실제 빈도는 이보다 높을 것으로 추정된다.[1]

라식 수술 후에 발생하는 각막염은 각막 절편하에 생길 수 있으며, 이 경우 각막 표면에서 발생하는 일반적 감염과 전혀 다른 임상양상을 보이고, 절편이 약물 침투에 장벽으로 작용하여 치료가 어렵게 된다. 문헌 보고를 살펴보면, 대부분 세균성 각막염이 원인으로 추정되나, 최근에는 비결핵성 마이코박테리아(Nontuberculous mycobacteria)에 의해 유발되는 각막염이 많이 보고되었으며, 드물게는 진균이나 노카르디아에 의한 감염도 보고되고 있다.[2-7] 감염성 각막염의 치료에 있어서 배양을 통한 균주의 확인은 효과적인 치료에 있어서 필수적 요소이나, 실제 임상에서는 균주를 확인하지 못하는 경우가 흔하다. 더구나 비전형 균주들의 배양검사를 통한 검출율은 더욱 낮아 진단이 늦어지고 효과적인 약물투여가 늦어지는 경우가 많았다. 이에 저자들은 본원으로 의뢰된 잘 치료되지 않는 라식 후 각막염에 대한 임상경험을 분석하여 라식후 발생한 감염에 대하여 진단과 치료에 관한 이해를 돕고자 한다.

〈접수일 : 2006년 10월 15일, 심사통과일 : 2007년 2월 13일〉

통신저자 : 김 태 임
서울시 서대문구 신촌동 134
연세대학교 신촌세브란스병원 안과
Tel: 02-2228-3570, Fax: 02-312-0541
E-mail: tikim@yumc.yonsei.ac.kr

대상과 방법

라식 수술 후 각막절편-기질바닥 사이 경계면에 발생한 감염성 각막염으로 1997년 11월부터 2006년 9월 사이에 본원으로 전원되어 치료받은 9명 12안의 의무기록을 후향적으로 분석하였다. 남자는 1명, 여자는 8명이었고, 평균 연령은 30.2세(20~45세)였으며, 평균 관찰기간은 11.2개월(2~17개월)이었다. 모든 환자들이 다양한 지역 병원에서 수술을 받고 수술병원에서 증상 유발 1~2일 이내에 각막절편을 들고 광범위 항균제로 세척을 한 후, 항균제를 점안하였으나 임상양상이 호전되지 않아 증상이 유발된 후 1~26일 후 본원

으로 전원되었다. 위험인자, 본원에 내원하기 전 받았던 치료, 증상 발현 시기, 진단시까지의 기간, 임상적 진단에서 치료 종결까지의 기간, 최종시력, 균주의 종류, 약물 치료 및 수술적 치료의 종류 등의 항목을 조사하여 분석하였다. 본원에 내원 전 이미 3번이나 절편거상을 하였던 진균감염 환자 1명을 제외하고 8명의 환자에서 수술실 현미경 하에서 각막절편을 들고 도말 검사를 통한 그람염색을 시행하였고, blood agar, chocolate agar, sabouraud agar, thioglycolate 배지에 접종을 통한 배양을 시도하였으며, 비결핵성 마이코박테리아가 의심되는 경우 Ziehl-Neelsen 항산화 염색과 Ogawa배지에 접종하여 배양하였다. 균주 동정을 위한 검사가 끝나면 상용되는 강화항생제의 2배농도를 이용하여 절편안쪽면과 기질바닥부를 세척하였고, 배양 결과가 나오기 전까지 상용되는 농도의 강화항생제(세균각막염을 의심한 경우 cefazoline 5%와 tobramycin 1.4%, 마이코박테리아를 의심한 경우 clarithromycin 1%와 amikacin 1.25%, 진균을 의심한 경우 amphotericin B 0.125%)를 한시간마다 점안토록 하였다. 경과 관찰 중 추가된 수술은 각막절편의 제거 5안(마이코박테리아 4안, 진균 1안) 결막편 전진술 후 치료적 각막이식이 1안(진균)에서 시행되었다.

결 과

대상환자들의 정보와 감염의 위험인자들을 Table 1에 요약하였다. 본원에서는 모든 환자들에게 도말검사 및 배양검사를 실시하였으며, 라식 후 1~2일 후에 발병한 급성(세균성 의심)각막염 1안에서는 α-hemolytic sterptococcus를 확인하였으며, 양안에 발병하였던 급성 각막염 2명에서는 균주를 동정하지 못하였고, 라식 후 11일 이후 발병하여 일반적인 세균과는 다른 종류의 균들에 의한 감염으로 의심되었던 7안중에서는 5안의 비결핵성 마이코박테리아, 1안의 노카디아, 1안의 fusarium 감염을 확인하였다.

Table 2~4에서 요약하는 바와 같이 세균성 각막염으로 의심되었던 경우는 수술 후 통증, 시력저하 및 각막 침윤이 2일 내에 나타났으며, 적절한 항생제로 치료할 경우 1주이내에 호전되는 양상이 보이고, 평균 30일(17~40일)의 치료로 5안 모두에서 0.4이상의 시력을 보존할 수 있었다. 비결핵성 마이코박테리아 감염은 수술 후 2~3주 사이에 증상이 발현되었으며, 초기에는 미만성층판각막염으로 오인하여 2안에서는 스테로이드 약물을 지속적으로 사용하였고, 본원에 내원 전까지 원인 균주에 대한 적절한 예측이 이루어진 경우가 1예도 없이 6~26일 후에 전원되었다. 본원에서는 5안 중 4안에서 전원 즉시 마이코박테리아 감염을 의심하고, clarithromycin 1%와 amikacin 1.25%을 집중적으로 투약하였다. 본원에서도 진단이 늦어졌던 1안은 각막절편 제거 후 진단이 이루어졌으며 6개월간 치료 후 완치되었으나 최종시력은 0.05였다. 전원 즉시 적절한 치료를 시작한 4안중 초진당시 각막침윤이 매우 심했던 1안은 즉시 각막절편을 제거하고 6개월간 치료하였으나, 신생혈관을 동반한 반흔이 남았고 최종시력은 0.02였다. 나머지 3안중 2안에서는 각막절편을 제거하였고 1안에서는 절편의 제거없이 5~8개월간의 약물치료를 통해 모두 0.5이상의 시력을 갖게 되었다. 노카르디아 감염의 경우 라식 수술 후 4개월 경 외상에 의한 각막절편 분리와 재위치술을(reposition) 받은 지 7일만에 증상이 발현되었고, 7일만에 전원되어 치료를 받았으며 3개월간의 치료를 받고 재발없이 완치되었으며, 최종시력은 0.5였다. 진균감염의 경우 3일만에 증상이 발현되었으나 미만성층판각막염으로 생각하고 20일간 스테로이드 치료를 받았고, 이후 마이코박테리아를 의심하고 3일간 치료 후 본원에 내원했던 경우로, 본원 내원 즉시부터 집중적인 항진균제 치료를 하였으나, 임상양상이 호전되지 않아 결국 치료적 각막이식까지 하였음에도 유효시력을 보전하지 못하였다.

증례 요약

모든 증례의 요약은 Table 1~3을 통해 제시되었으므로, 진단과 치료에 중요한 문제들을 고찰하기 위해 원인별로 대표적인 증례에 대해서만 자세히 기술하고자 한다.

증례 4, 5 (단일환자 양안)

24세 여자 환자가 양안의 라식수술을 받고 2일째부터 생긴 통증과 시력감소를 주소로 내원하였다. 술자가 절편내 흰색 침착물을 발견하고, 각막절편을 들고 항생제를 이용한 세척술을 시행하였으나 호전되지 않아 다음 날 전원되었다. 내원당시 시력은 양안 안전수지 변별이었으며, 다수의 경계가 명확하고 원형의 흰색 침천물이 양안에 산재해 있었고, 각막부종을 동반한 미만성의 기질혼탁이 전반적으로 퍼져있었다(Fig. 1A). 세균성 각막염을 의심하고 도말검사와 배양검사를 실시한 후 cefazoline 10%, tobramycin 2.8%, amphotericin B 0.25%로 기질 바닥을 세척 후 절편을 재위치시켰으며, 양안에 tobramycin 1.4%, cefazoline 5%, vancomycin 3.3%, moxifloxacin 0.5% (Vigamox, Alcon, Texas, USA)를 한시간 간격으로 점안하도록 하였다. 절편 거상 후 유지하던 치료용 렌즈를 제거한

Table 1. Demographics and risk factors

No	Age	Sex	Eye	Eye Medication at presentation	Previous treatment	LASIK date	Risk factor
1	29	F	OD	F-CZ, F-TM	Lifting, GM, CZ subconj	99.1.12	MGD
2	29	F	OS	F-CZ, F-TM	Lifting, GM, CZ subconj	99.1.12	MGD
3	29	F	OS	LF, F-CZ, F-TM	Lifting	04.12.31	
4	25	F	OD	LF	Lifting	06.8.31	MGD, Steroid T-lens
5	25	F	OS	LF	Lifting	06.8.31	MGD, Steroid T-lens
6	45	F	OD	OF 0.1% prednisolone	Lifting	98.12.17	Steroid Epi ingrowth
7	30	F	OD	OF, 0.1% prednisolone Fluconazole	Lifting	00.10.25	Steroid
8	29	F	OD	OF, FM CF, TM	Lifting	01.12.14	
9	29	F	OS	OF, FM CF, TM	Lifting	01.12.14	
10	38	F	OS	CF, VC AT, ceftazidime	Lifting	04.6.3	
11	20	M	OD	OF, FM	GM subconj	97.7.3	Flap dislocation Epi ingrowth
12	27	F	OD	1% prednisolone F-AM, F-CT	Lifting Lifting	04.11.19	Steroid

F-CZ: 5% fortified cefazolin. F-TM: 1.4% fortified tobramycin. GM: gentamicin. CZ: cefazolin. LF: 0.5% levofloxacin. OF: 0.3% ofloxacin. FM: 0.1% fluorometholone. CF: 0.3% ciprofloxacin. VC: vancomycin. AT: amphotericin B. AM: amikacin. CT: clarithromycin. Subconj: subconjunctival injection. Lifting: flap lifting. Epi ingrowth: epithelial ingrowth.

후 임상양상이 좋아지기 시작하여 치료시작 3일 째부터 임상양상이 좋아졌고, 1주째 각막침윤이 현저히 줄어들어 네가지 약제를 4시간 간격으로 줄이고 퇴원시켰다(Fig. 1B). 일주일간의 배양에도 모든 세균검사의 결과는 음성이었으며, 약물에 의한 것으로 추정되는 각막미란이 양안에 나타나 vancomycin, tobramycin 점안액을 중단하고 moxifloxacin 0.5% 와 cefazoline 5% 점안액을 하루 4회 유지하였고, 치료 후 23일째 prednisolone acetate 0.12% 점안액을 추가하였다. 치료 한 달 후 시력은 우안 0.6, 좌안 0.4로 회복되었으며 cefazoline 5% 점안액을 중단하고, 나머지 약제를 서서히 감량하여 각막혼탁을 조절하였다.

증례 7

30세 여자환자가 양안 라식 수술후 3주만에 우안의 시력감소를 주소로 전원되었다. 술 후 15일경 통증과 시력감소로 내원하여 0.1 mm 크기를 가진 경계가 명확한 흰색 원형침착물이 동공변연부의 절편하부에서 발견되었다. 술자는 각막절편을 들고 흰색 침착물을 평형염분용액으로 세척하였으나, 4일 후 흰색 침전물이 다시 나타났고, fluconazole을 한시간마다 점안시켰으나 호전되지 않아, 본원으로 전원하였다. 본원 내원당시 흰색 혼탁이 절편-기질 경계면을 따라 동공연에 존재하였으며, 상피결손은 동반되지 않았다(Fig. 1C).

본원에서 다시 각막절편을 들고 흰색침천물을 긁어 항산화 염색과 Ogawa 배지에 접종하였고, cefazoline 10%와 amikacin 1.82% 용액으로 세척하였다. M. abscessus가 동정되어 amikacin 0.91%과 clarithromycin 1% 점안액을 1시간 간격으로 점안하였으며, 이후 서서히 감량하여 8주간에 걸쳐 amikacin 3회, clarithromycin 4시간 간격으로 감량하였다. 퇴원 후 12일경 시력감소와 통증이 있었으나 개인병원에서는 amikacin 을 하루 2회로 감량하였고, 퇴원당시 지급받은 clarithromycin 용액을 교체없이 사용하다가 1주만에 본원에 내원하였다. 내원당시 각막절편하부 기질과의 경계면에 혼탁이 더욱 진해지고 커져 재발하였음을 확인하고, clarithromycin 1%, amikacin 0.91% 점안액을 다시 30분마다 점안하도록 하였다.

Table 2 Clinical course I

No	Onset days from op	Days to referral from onset	Vision	Initial presentation	Organism	Medications
1	2	2	NA	Flap margin, 2 lesions Interface only, pain	Negative	F-CZ, F-TM
2	2	2	NA	Multiple(center+margin)	Negative	F-CZ, F-TM
3	2	1	0.7	Interface only		F-CZ, F-TM
				Multiple (center+margin)	α-hemolytic	F-AT, fluconazole
				Small epithelial defect Pain	streptococcus	F-meropenam, claforan, AM IV
4	2	2	FC50	Epithelial defect, pain Interface	Negative	F-CZ, F-TM, F-VM, Moxifloxacin
5	2	2	FC30	Anterior stroma multiple(center+margin)	Negative	F-CZ,F-TM, F-VM Moxifloxacin
6	21	26	FC20	Interface, stroma, pain 1mm perforation at flap	M.fortuitum	F-CZ,F-TM
				Multiple, center Epithelial ingrowth		F-CT
7	15	6	0.4	Interface, single lesion, Anterior stroma	M.abscessus	F-AM, F-CT
8	11	11	HM	Interface, deep stroma Numerous, pain	M.abscessus	OF, F-AM, F-CT
9	11	11	0.02	Interface, multiple	M.abscessus	OF, F-AM, F-CT
10	14	7	0.2	Interface, 2 lesions Anterior stroma	M.abscessus	F-AM, F-CT Moxifloxacin
11	7 (reposition)	7	FC 10	Interface,multiple Stroma, AC reaction	R/o fungal	F-CZ, F-TM, F-AT, Itraconazole
	120 (LASIK)			Epithelial ingrowth,pain Severe injection	Nocardia asteroides	Trimethoprime-sulfamethoxazol
12	3	24	HM	Center,interface, anterior and deep stroma	Fusarium	Natamycin, F-AT,
				Hypopyon, Severe injection		F-CT, F-AM

F-CZ: 5% fortified cefazolin. F-TM: 1.4% fortified tobramycin. F-AM: 1.25% fortified amikacin. F-CT: 1% fortified clarithromycin. F-AT: 0.125% fortified amphotericin B. F-VM: 3.3% fortified vancomycin. OF: 0.3% ofloxacin. AC: anterior chamber. FC: finger counting. HM: hand motion.

재발 확인 후 항생제 점안을 늘리고, 절편을 들고 경계면을 2가지 항생제로 세척후 경구용 clarithromycin 1.0 g을 투여하였으나 병변은 호전되지 않았고, 각막절편에 천공이 나타났다. 결국 처음 발병 후 4개월 경 각막절편을 제거하고 기질바닥을 clarithromycin 2%으로 세척후 2가지 점안 항생제를 유지하였다. 한달간의 치료로 기질혼탁은 감소하였으며, 서서히 감량하여 4개월간의 치료 후 점안을 중단하였다. 처음 발병후 8개월간의 치료를 받았으며, 시력은 0.4이며 각막 하단부에 혈관침윤이 동반된 반흔이 남았다(Fig. 1D).

증례 11

20세 남자환자가 우안의 시력저하와 이물감을 주소로 내원하였다. 군입대 4개월전 양안에 라식수술을 받았으며, 내원 2주전 훈련중에 우안에 외상을 입고 각막

Table 3. Clinical course II

No	Surgery	Days from onset to diagnosis	Interval from onset to resolution (months)	Final UCVA	Refraction	Complications
1	Epi removal	0	0.5	0.7	-0.50-0.50 ax 40 (0.8)	Mild opacity
2	Epi removal	0	0.5	0.5	+1.25-2.75 ax 115 (0.7)	Mild opacity
3	Lifting	0	1.3	0.6		Mild pacity Epi ingrowth
4	Lifting	1	1.2	0.6		Opacity
5	Lifting	1	1.2	0.4		Opacity
6	Scraping Flap removal AMT	55	6	0.05		Scar
7	Flap removal	6	8	0.5		Scar, NV
8	Flap removal	11	6	0.02		Scar, NV
9	Flap removal	11	6	0.7		Opacity
10	Scraping	7	5	0.7	+0.50-1.25 ax 20 (1.0)	Epi ingrowth
11	Scraping, irrigation, flap suture	17	3	0.5	-2.25-1.00 ax 10 (1.0)	
12	Flap removal Conj flap PKP PPV, PPL	30	2.5	LP(+)		IOP elevation

Epi removal: epithelial ingrowth removal. Epi ingowth: epithelial ingrowth. AMT: amniotic membrane transplantation. Conj flap: conjunctival flap. PKP: penetrating keratoplasty. PPV: pars plana vitrectomy. PPL: pars plana lensectomy. NV: neovascularization. IOP: intraocular pressure. LP: light perception.

Table 4 Summaries for various organisms

Organisms	NO	Initial presentaion	Average onset (days)	Mean interval from onset to Resolution (months)	Flap removal incidence	Final vision (uncorrected)
Bacteria	5	Flap margin, pain, epithelial defect	2	1 (0.5-1.3)	0	0.56 (0.4-0.7)
Mycobacteria	5	Center, pain (±) Interface+stroma Epithelial defect (-)	14.4	6.2 (5-8)	4	0.7 (flap preserved) 0.29 (flap amputed)
Fungus	1	Center, deep stroma hypopyon	3	2.5	1	LP (+)
Nocardia	1	Interface+stroma Anterior chamber reaction (trauma history)	7 (after reposition)	3	0	0.5

절편이 접힌 상태로 내측으로 이탈되어, 세척과 절편의 재위치술을 받았다. 일주 후부터 통증과 광과민증, 시력감소를 동반한 점상의 각막미란과 약간의 전방 염증소견과 각막내피 침착물이 생겨 군병원에서 gentamycin 결막하주사 후 ofloxacin 0.3% 점안액을 한시간마다 점안하도록 하였고, 다음날 각막미란이 소실된 것을 확인 후 fluorometholone 0.1% 점안액을 하루 4회 추가하였다.

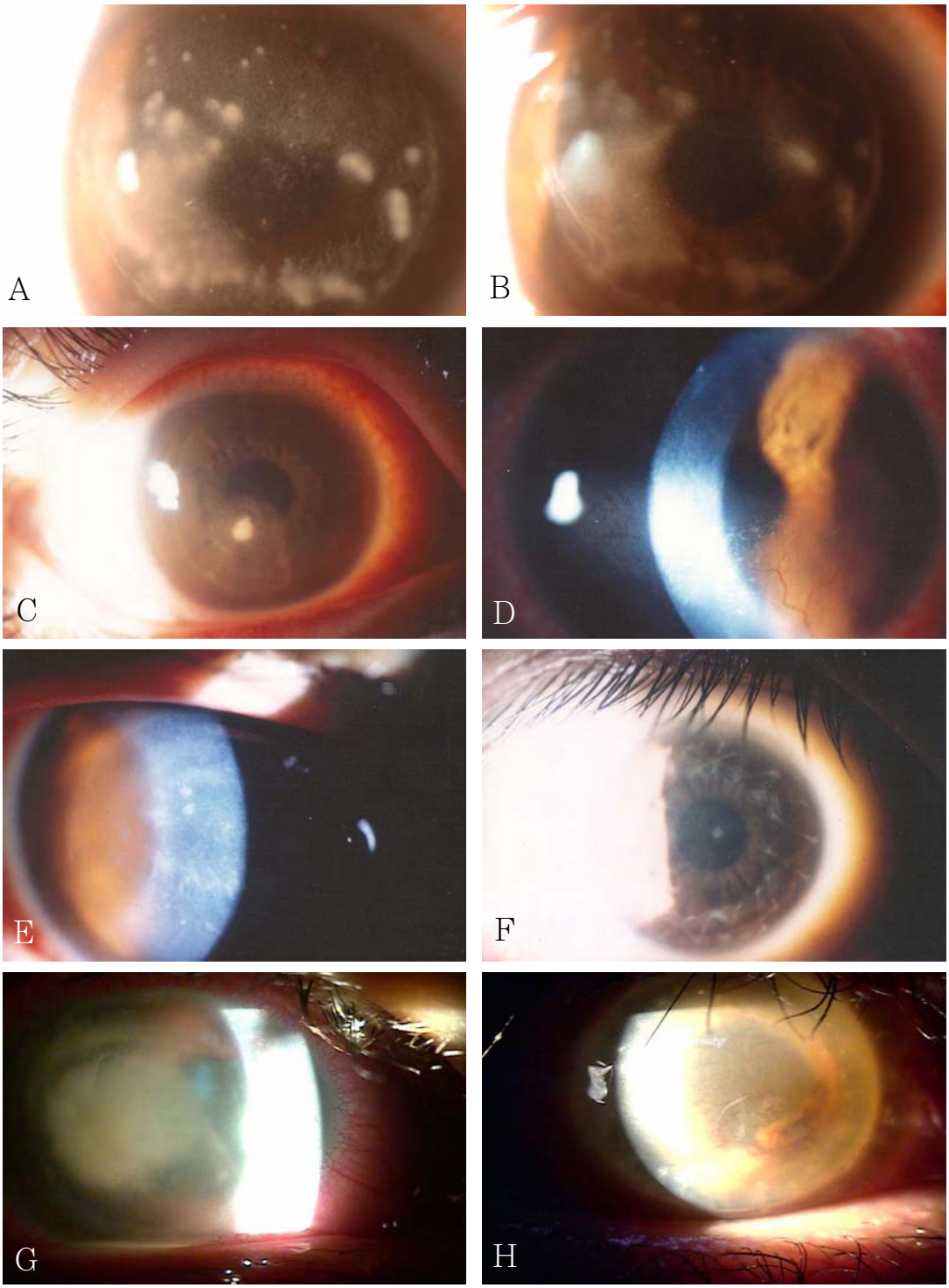

Figure 1. (A) Case 4 showing multiple interface infiltrates from bacterial infection. Both eyes had similar infiltrates on postoperative day 3. (B) The corneal infiltrates much regressed after 1 weeks of intensive antibiotic treatment. (C) Case 7 of Mycobacterium abscessus keratits. Note dense whitish interface infiltrate surrounded by multiple tiny infiltrates. (D) The lesion resolved after 8 weeks of antibiotics treatment, but recurred after tapering of eyedrops. After flap amputation, scarring associated with vascularization was remained. (E) Case 11 of Nocardia asteroids keratits. Multiple interface infiltrates with irregular margins were developed 2 weeks after flap dislocation. (F) The infection was controlled with trimethoprim-sulfamethoxazole. (G) Case 12 showing Fusarium keratitis. Note dense central infiltrate and necrotic overlying flap. (H) Despite flap amputation and intensive antifungal treatment, the subject required penetrating keratoplasty.

5일간의 치료후 본원 내원당시 우안의 시력은 안전수지변별 10cm이었다. 세극등 검사 소견상 상피내생의 소견이 있었고, 미만성 각막부종과 경계가 불명확한 기질 침윤과 절편하 침막물이 각막 중심부에 산재하고 있었고, 결막부종, 전방염증의 소견이 있었다(Fig. 1E). Tobramycin 1.4%, cefazoline 5% 점안액을 1시간마다, amphotericin B 0.125% 를 2시간마다 점안하도록 하였으나, 이틀간의 치료에도 불구하고 악화되었다. 각막절편을 들고 기질바닥의 침착물을 긁어 도말검사와 배양검사를 시행한 후, 상기 세가지 항생제의 2배농도로 세척을 시행 후 각막절편을 재위치키고, 10-0 나일론 봉합사로 이중연속봉합을 시행하여 절편을 안정화시켰다. 세가지 강화항생제를 유지하다가 6일간의 배양 후 Nocardia asteroides를 동정하여, amphotericin B를 먼저 중단하고, trimethoprim (16 mg/ml)-sulfamethoxazole (80 mg/ml) 안약을 제조하여 한시간마다 점안토록 하고 경구용 trimethoprim-sulfamethoxazole을 복용하도록 하면서, cefazoline과 tobramycin을 차차 중단하였다. 이후 경과관찰하면서 3개월간 약제를 감량하였다. 13개월 후 굴절이상은 -sph 2.25 = -cyl 1.00 Ax 30°에 교정시력 1.0으로, 재발의 징후는 없었다(Fig. 1F).

증례 12

27세 여자환자가 2004년 11월 19일 개인 병원에서 양안 라식 수술을 받고 3일 후에 우안의 통증을 주소로 타병원 검사결과 우안의 각막절편 아래와 기질바닥사이에 광범위한 미만성침윤과 약간의 흰 침전물이 있었고, 각막상피결손은 동반되지 않아 미만성층판각막염 의심하에 각막절편을 들고 도말, 배양 검사 후 항생제를 이용하여 각막절삭면 세척술을 시행받고, 항생제와 함께 prednisole acetate 1%를 점안하였다. 이 병원 내원시 환자의 우안 시력은 0.04였으며, 세척술 시행 후 0.6으로 호전되었다. 술후 2주뒤 다시 우안의 통증이 심해지고 시력저하(0.02)와 기질침윤의 상태로 내원하여, 비결핵성 마이코박테리아 감염을 의심하여 clarithromycin 1%와 amikacin 1.25% 점안을 시작하였으나 임상양상 호전되지 않아, 12월 11일 다시 절편을 들고 세균, 진균, 항산성균에 대한 도말 및 배양검사를 시행하였으나, 균주는 동정되지 않고 상태가 악화되어 술 후 24일째 본원에 전원되었다. 본원 내원당시 시력은 안전수동 변별이였으며, 세극등 검사소견상 각막중심부 전체에 걸친 심한 혼탁과 진균환을 의심케 하는 기질침윤과 전방내 심한 염증이 동반되어 있었다(Fig. 1G). 진균각막염 의심하에 전방천자 및 생검을 실시하여 진균배양검사와 도말검사를 시행 후 기존에 사용하던 clarithromycin 1%와 amikacin 1.25%을 2시간마다 점안하고, natamycin 5% 점안액을 4시간마다, amphotericin B 0.125%을 한시간마다 점안하고 fluconazole을 200 mg을 정맥주사하도록 하였다. 그러나 이후에도 각막침윤이 증가되고 악화되는 소견 보여, 12월 16일 각막절편을 제거하고, 이 검체를 이용하여 다시 도말 및 진균배양 검사를 시행하여 fusarium 각막염으로 진단하였다. 이에 지속적으로 natamycin, amphotericin B, fluconazole을 투여하였음에도 기질의 융해현상이 나타났고, 각막천공의 가능성이 있어 12월 22일 결막절편 이식술을 시행하였다. 그러나, 이후에도 지속적으로 악화되어 2005년 1월 4일 각막천공이 발견되었으며 1월 6일 치료적 목적의 전층각막이식수술을 시행하였다. 각막이식 수술당시 전방내 진균감염의 소견이 있었으므로 수술 후에도 natamycin을 하루 3회 점안하였다. 1월 25일 우안의 안압이 32 mmHg로 상승하였고, 전방이 매우 좁고 수정체가 각막에 닿을 정도의 소견있어, 악성녹내장 진단하에 경평면부 초자체 절제술을 통해 전방주위의 염증성 섬유막과 수정체를 제거하였다. 이후 2월 7일 natamycin 점안액을 중지하였고, 주변부 전방 유착 소견으로 인한 간헐적인 안압상승으로 travoprost 0.004%(Travatan, Alcon, Texas, USA) 점안약으로 안압을 조절하였으며, 시력은 광각변별이었다(Fig. 1H).

고 찰

라식 후 발생한 절편밑의 감염의 원인은 정확히는 알 수 없으나 수술 시 침입하는 세균 또는 진균에 의한 것으로 판단된다.[1] 수술 중 안검이나 결막, 또는 미세각막절삭기를 통한 감염이 가능하며 수술 후 각막 절편의 불안정성, 각막 지각 감소, 수술 후 치료용 렌즈의 사용, 수술 후 스테로이드 점안제의 사용등은 감염성 각막염의 위험요인이 될 수 있다.[8-9] 또한, 세균성 각막염의 경우 가장 흔한 균주가 S.aureus나 Coagulative-negative staphylococcus인 점에서 짐작할 수 있는 것처럼 안검염이 위험요인일 수 있다.[2] 균주의 동정에는 실패하였으나, 양안에 각막염이 유발되었던 1, 2번과 4, 5번 환자의 경우 심한 마이봄샘 질환이 있어 상관관계를 유추하게 하는 만큼, 라식수술시 surge-drape를 사용하는 것이 효과적일 수 있다. 또한 비결핵성 마이코박테리아는 수도물에도 존재하므로 기구의 소독과 더불어 생리식염수로 절삭면을 세척할 때 milipore filter를 사용하는 것이 균의 도입을 줄일 수 있는 방법

이 될 수 있겠다.

세균성각막염의 치료는 이론적으로 초기 진단이 매우 유효할 것으로 생각되어, 항생제 치료전 각막절편을 들고 직접 환부에서 배지로의 균 접종을 시도하였으나, 5안 중 4안에서 균을 동정할 수 없었다. 이는 본원에 전원되기 전 사용된 항생제로 인하여 균이 존재하기는 하지만 동정이 되지 않았을 것으로 생각된다. 비결핵성 마이코박테리아 감염은 임상병리 팀이 익숙해 질수록 도말법상에서 발견이 되어 치료를 빨리 시작할 수 있었으나, 진균의 경우 증세가 심해지기 전에는 진단을 할 수 없었다.

국내외 보고에 따르면[2,3,5,10] 라식 후 감염성 각막염은 세균성이 가장 흔하며, 흔한 균주는 S.aureus, Coagulase negative staphylococcus, S.pneumoniae, S. viridans등이 있고, 최근에는 비결핵성 마이코박테리아 감염이 다수 보고되었으며,[3,4] 드물게 진균류에 의한 감염이 보고되어 왔다.[5] 라식 수술 후에 발생하는 각막염 역시 표층각막염의 형태 혹은, 각막절편 하부에도 발생할 수 있으며, 이러한 각막염의 경우 시력을 위협하는 심각한 양상으로 발전하는 경우가 많고, 치료가 더욱 힘들다. 이는 각막절편 밑으로는 눈물의 항균성 성분과 항생제의 침투가 어렵기 때문에 균의 번식을 억제할 수 없었기 때문으로 생각된다.

이번 분석을 통하여 많은 국내 안과의사들이 라식 후 감염성 각막염이 발생하면 대부분 수술자의 병원에서 각막절편을 들고 세척술을 시행한다는 것을 알게 되었다. 이때 대부분 각막절편을 들고, 적절한 도말검사와 배양검사 없이 기질바닥의 침착물을 긁어낸 후 평형용액, 또는 한 두가지의 항생제로 세척하고 절편을 덮는 경우가 많았다. 이것은 타 기관으로 의뢰하는 경우를 줄이고, 수술한 술자가 합병증을 직접 치료한다는 측면에서 바람직 할 수도 있으나, 경우에 따라서는 치료를 더욱 어렵게 할 수도 있다. 병변을 유발한 원인균의 충분한 제거가 이루어 지지 못한 경우 오히려 각막절편 경계면에 감염을 확산시킬 수 있으며, 초기 균동정의 기회를 상실하여 이후 진단을 위해 재차 각막절편을 들게될 때 각막절편의 천공이나 상피내생등의 합병증이 생길 위험성을 더 가중시킬 수도 있다. 따라서 감염성 각막염이 의심될 때는 절편 하부에서의 도말 염색 및 배양검사가 매우 중요하므로, 세균, 마이코박테리아, 진균을 모두 검사할 수 있는 상황에서 적절한 도말 및 배양검사를 시행해야 하며, 초기 치료가 계획되어야 할 것이다. 또한 절편 하부 기질의 세척시에는 충분한 농도의 항생제로 세척한 후 절편을 덮은 후에도 집중적인 약물치료가 필요하다는 것을 주지하여야 할 것이다. 본 연구진은 절편하부 기질면을 세척시 사용하는 항생제의 경우 수술시 단 1회만 사용하게 되는 특수성을 고려, 항생제 농도를 단 1회에 적용하여도 유효농도가 보다 오래 지속되도록, 통상적으로 일상적인 각막염에 사용하는 강화 항생제 농도의 2배용액을 사용하였다.

라식 후 발생하는 감염성각막염의 치료에 있어서 적절한 도말 및 배양검사의 중요성은 치료의 성패를 좌우한다고 할 정도로 중요하다. 하지만, 실제 임상에서 도말 및 배양검사의 결과를 얻지 못하는 경우가 흔하기 때문에 임상양상의 특징을 균주별로 이해하는 것 또한 중요하다. 세균각막염과는 달리 흔하지 않은 균주들인 비결핵성 마이코박테리아 감염이나 진균감염, 노카르디아 감염의 경우 임상양상의 구별이 더욱 쉽지 않다.[6,7,12-14] 우선 이들이 세균각막염과 구분되는 점은 증상의 시작이 느리다는 것이다. 국내외 여러 보고에 의하면,[1-4,12,13] 세균각막염이 수술 후 2~3일 내에 증상이 발현되는 것에 비하여 비결핵성 마이코박테리아 감염의 경우 수술 후 거의 2~3주 지나서 발병하는 것으로 보고되고 있으며, 이는 본 저자들의 경험과도 일치한다. 저자들의 경험에 의하면 세균각막염의 침윤은 각막절편의 주변 경계면을 따라 시작되고, 절편-기질 사이면에 국한되거나 전부기질만을 침범하고, 상피결손을 동반하거나 통증이 심한 경우가 많은 반면, 비결핵성 마이코박테리아의 감염은 각막절편-기질 경계면에서 발생하지만 심부기질까지 침범하기도 하고, 각막주변부보다는 동공연이나 중심부 근처에 발생하고, 병변의 경계가 명확치 않은 경우도 있어 진균감염과 유사한 점이 많다. 노카르디아 감염의 경우 라식수술 후 3예가 보고되었으며, 외상이 위험인자로 인식되고 있다.[6,7] 임상양상은 진행이 느리고 초기 병변이 깃털과 경계면을 가진 기질침윤이 나타나는 점에서 진균이나 마이코박테리아와도 유사한 점이 있다. 노카르디아 감염의 진단은 저자가 경험한 바와 같이 항산화 염색을 통하여 가능하며, 배양이 6일이상 걸린다는 점도 인지하여야 한다. 따라서, 비전형 균주에 의한 각막염이 의심된다면 비결핵성 마이코박테리아나 진균감염의 가능성을 염두에 두고, 적절한 도말 및 배양 검사를 시행하여야 하며, 외상과 같은 특이한 병력이 있을 경우 노카르디아 감염도 생각하여야 한다. 라식 후 주로 문제가 되는 절편과 기질사이 경계면의 각막침윤의 경우 표층의 각막염과는 임상양상이 차이가 있어, 흔히 미만성층판각막염으로 오인하게 된다. 본원에 내원하였던 12안 중 2안의 세균감염, 2안의 마이코박테리아 감염, 1안의 진균감염 환자에서 미만성층판각막염으로 오인하여 감염의 징후가 나타난 이후에도 스테로이드 점안액을 2일~22일간 사용하였고, 이러한 결과로 세균에서는 초기 임상양상을 다른 증례보다 심하게 발현시켰고, 마이코박테리아와

진균에서는 초기 임상양상이 좋아지는 듯 하다가 악화되어 진단이 더 늦어지게 되는 경과를 보였다. 따라서, 감염성 각막염과 미만성층판각막염이 확실치 않아 스테로이드를 점안할 때는 주의를 기울이고, 자주 관찰하여야 할 것이다.

치료 경과를 보면, 세균각막염의 경우 약 1주 경과시부터 임상호전 양상이 보이며, 비결핵성 마이코박테리아의 경우도 반응이 있는 경우 2주 경부터 항생제의 점안 회수를 줄일 수 있었다. 치료 중단 시점을 정확히 제시할 수는 없으나, 최소 2개월 이상의 항생제 점안치료가 필요한 것으로 생각된다. 특히 비결핵성 마이코박테리아의 경우 환자 7에서와 같이 2개월 정도의 치료 후 재발할 수도 있으므로 더 장기간의 치료를 요한다. 한편, 분말로 제조 유통되는 clarithromycin 주사 약제가 용액화된 후의 약제의 유효기간은 알려진 바가 없다. 본원에서는 입원시 Tears naturale II (Alcon, Texas, USA)를 vehicle로 사용하여 3일마다 새로이 제조하였는데, 타 의료기관에서 경과 관찰 중 제조 후 2주가 경과된 clarithromycin용액을 사용한 결과 재발소견이 발견되었으므로 약제의 효과가 떨어지면서 재발되었을 가능성이 있다. 따라서, 강화항생제의 경우 적절한 시기에 새로이 제조하여 사용하는 것이 요구된다.

라식후 감염이 의심될 경우 치료용 렌즈를 유지하는 것이 임상경과를 악화시킬 수 있었다.[11] 4번 환자에서 각막절편을 들고 세척술을 시행 후, 치료용 렌즈를 착용하였는데, 절편을 든 후 약 24시간 후 부터는 치료효과가 떨어지다가 콘택트 렌즈를 제거한 후부터 치료효과가 나타나는 것을 관찰하였다. 치료용 렌즈를 착용하면 절편하 경계면으로의 약제의 효과적인 침투를 방해할 수 있으며, 렌즈 자체에도 세균이 유착되어 증식될 수 있으며, 눈물순환이 적어지므로 항균물질의 작용이 감소할 가능성이 있다고 생각된다. 특히 절편을 거상한 눈에서는 상피내생의 위험성이 높아지므로 치료용 렌즈를 착용하는 것이 장점도 있겠지만, 저자들의 경험으로는 만약 절편이 불안정하다면, 이중 연속 봉합을 시행하는 것이 상피내생의 재발을 방지하고 절편을 안정화시키는데 더욱 유용하였다.

비결핵성 마이코박테리아 각막염의 경우 여러 저자들의 보고와 마찬가지로 clarithromycin과 amikacin이 감수성이 있는 주된 치료 약물이었으며, 임상양상이 호전되지 않을 경우 각막절편의 절제가 필요하였다. 각막절편은 항생제의 침투에 장벽으로 작용하기 때문에, 난치성 기질침윤 각막염의 경우 절편의 제거는 시력보존의 가능성을 높인다고 알려져 있다.[1-5] 저자들이 경험한 5예의 비결핵성 마이코박테리아의 경우 4예에서 절편제거후 임상양상의 호전과 염증이 조절되었고, 1예는 4세대 퀴놀론인 moxifloxacin 0.5%를 포함하는 항생제의 집중 치료로 절편제거 없이 성공적으로 각막염을 치료할 수 있었다. 본 연구에서 비결핵성 마이코박테리아의 감염에서 절편제거와 치료 성공 여부의 관계를 규명할 수는 없으나, 절편제거를 한 4예는 clarithromycin과 amikacin만을 사용하였고, 절편제거를 하지 않은 1예는 초기부터 4세대 퀴놀론제를 포함하였던 차이가 있다. 따라서, 좀 더 많은 증례를 통한 확인이 필요하겠으나 마이코박테리아 감염의심시 초기부터 4세대 퀴놀론제를 치료제에 포함하는 것이 각막절편 제거의 필요성을 낮추고, 최종시력 보존의 가능성을 높일 수 있을 것으로 생각된다. 10번 환자의 경우 femtosecond laser를 이용한 Intralasik 후에 마이코박테리아 감염이 된 예로, 미세각막절개도를 사용하지 않고도 비결핵성 마이코박테리아 감염이 생긴 경우로서 라식수술에 있어서 수술 전 무균준비가 더욱 철저히 이루어져야 할 것임을 경각시키는 증례였다.

라식 수술 후 진균감염의 경우 드물기는 하지만 예후가 좋지 않으며 장기치료가 필요한 경우가 많다. Chung et al[14]은 Curvularia 감염을 natamycin과 amphotericin B를 집중적으로 사용하여 좋은 치료효과를 보고하였으나, Sridhar et al[15]이 보고한 경우에서는 치료적 목적의 각막이식수술이 필요하였으며, Karp et al[1]이 발표한 보고에서도 fusarium 각막염이 포함되었으나 각막이식수술 후에도 진균성 안내염으로 안구적출수술까지 받았다. 진균감염의 가장 어려운 점은 임상적으로 조기 진단이 쉽지 않다는 점이다. 금번 저자들이 보고한 환자 12의 경우에도 상피결손이 없이 각막 절편하 침윤만이 있는 환자로서, 본원에 내원하기 전 2번이나 각막절편 거상을 하고 도말 염색 및 배양검사를 실시하였으나 균주를 발견하지 못하고, 미만성층판각막염, 혹은 비결핵성 마이코박테리아 감염에 준하는 치료를 받고 악화된 경우이다. 본원에서는 내원 즉시 natamycin과 amphotericin B를 한시간 간격으로 투여하고, 전신적인 fluconazole을 사용하였으나 결국 각막절편 제거, 결막편이식으로도 감염을 조절하지 못했고 전층각막이식 수술까지 행하게 되었다. 임상적인 특징만으로 라식후에 나타나는 진균감염을 미만성층판각막염이나 다른 감염성 각막염의 경우와 감별하기는 어렵다. 하지만 미만성층판각막염은 대게 스테로이드 점안 후 임상적 호전이 있고, 세균성 각막염의 경우 강력한 항생제 치료로 적어도 1주일이내에 뚜렷한 임상적 호전의 양상이 보인다. 따라서 감염성 각막염이 의심되고, 집중적인 항생제 치료에도 반응이 나타나지 않을 때는 진균감염의 가능성을 염두해야 할 것이다.

저자들의 경험을 요약하면 라식 후 각막염을 성공적으로 치료함에 있어서 가장 중요한 것은 도말 및 배양검사를 통한 진단이다. 적어도 각막절편을 들고자 한다면 반드시 도말 및 배양검사를 철저히 시행하는 것이 중요할 것이다. 임상적으로 진단하는데 있어서는 마이봄샘 질환이나 콘택트렌즈 사용, 스테로이드 약제 사용, 외상의 유무 등을 살펴야 한다. 이들은 감염성 각막염의 위험인자이자 원인균주를 추정하는 단서가 될 수 있다. 자세한 병력조사를 통해 증상의 유발 시점을 기준으로 2~3일 이내에 통증이 동반된 시력저하를 주소로 내원할 경우 세균성 각막염을 의심할 수 있으며, 상피결손이 없고, 통증도 거의 수반하지 않으면서 2주이후에 발병하였다면 가장 흔한 균주는 비결핵성 마이코박테리아를 의심하여야 한다. 진균성 각막염의 경우 각막절편하에서 매우 천천히 진행되는 경우가 많아 정확한 발병시기를 추정하기 힘들고, 절편하부에서의 도말염색 검사와 배양검사시 진균에 관한 검사를 반드시 포함하여야 한다. 또한 진균의 경우 배양검사시 2~3주 이상 소요되는 경우도 있으므로 집중적인 항생제 치료에도 잘 반응하지 않는 경우는 진균감염의 가능성을 반드시 염두하여야 할 것이다.

참고문헌

1) Karp CL, Tuli SS, Yoo SH, et al. Infectious keratitis after LASIK. Ophthalmology 2003;110:503-10.
2) Chang MA, Jain S, Azar DT. Infections following laser in situ keratomileusis: An integration of the published literature. Surv Ophthalmol 2004;49:269-80.
3) Haman RN, Noureddin B, Salti HI, et al. Reclacitrant post-LASIK Mycobacterium chelonae keratitis dradicated after the use of fourth-generation fluroquinolone. Ophthalmology 2006;113:950-4.
4) Chung SH, Roh MI, Park MS, et al. Mycobacterium abscessus keratitis after LASIK with IntraLase femtosecond laser. Ophthalmologica 2006;220:277-80.
5) Kim YJ, Choi SI, Kim WJ. Suspected fungal keratitis after LASIK: Treated with flap removal and medical therapy. J Korean Ophthalmol Soc 2001;42:1626-31.
6) Patel NR, Reidy JJ, Gonzalez-Fernandez F. Nocardia keratitis after laser in situ keratomileusis: clinicopathologic correlation. J Cataract Refract Surg 2005;31:2012-5.
7) Kim EK, Lee DH, Lee KW, et al. Nocardia keratitis after traumatic deachment of a laser in situ keratomileusis flap. J Refrac Surg 2000;16:467-9.
8) Stulting DR, Carr JD, Thompson KP, et al. Complications of laser in situ keratomileusis for the correction of myopia. Ophthalmology 1999;106:13-20.
9) Levartovsky S, Rosenwasser G, Goodman D. Bacterial keratitis after [correction of following] laser in situ keratomileusis. Ophthalmology 2001;108:1012.
10) Tchah HW, Yoon JT, Lee GJ. Flap complications of LASIK. J Korean Ophthalmol Soc 2000;41:1141-6.
11) Sekundo W, Dick HB, Meyer CH. Benefits and side effects of bandage soft contact lens application after LASIK: a prospective randomized study. Ophthalmology 2005;112:2180-3.
12) Oh HS, Lee ES, Seo KY, et al. A case of Mycobacterium fortuitum keratitis at the interface of the cornea after LASIK. J Korean Ophthalmol Soc 2002;43:1541-5.
13) John T, Velotta E. Nontuberculos(Atypical) Mycobacterial keratitis after LASIK: Current status and clinical implications. Cornea 2005;24:245-55.
14) Chung MS, Goldstein MH, Driebe WT Jr, et al. Fungal keratitis after laser in situ keratomileusis: a case report. Cornea 2000;19:236-7.
15) Sridhar MS, Garg P, Bansal AK, Sharma S. Fungal keratitis after laser in situ keratomileusis. J Cataract Refract Surg 2002;26:613-5.

=ABSTRACT=

Clinical Analysis of Infectious Keratitis after LASIK

Sun Woong Kim, M.D., Yeo Jue Byun, M.D. Eung Kweon Kim, M.D. Ph.D., Tae-im Kim, M.D.

The Institute of Vision Research, Department of Ophthalmology, College of Medicine, Yonsei University, Seoul, Korea

Purpose: To improve the understanding of infectous keratitis after LASIK by analyzing our clinical experiences.
Methods: We retrospectively reviewed the records of 12 eyes of 9 subjects who developed infectious keratitis after LASIK, and compared them in terms of onset of symptoms, microbiologic profile, medical and surgical interventions, and final visual acuities.
Results: Among them, one eye was found to have culture-proven bacterial infection, five eyes with non tuberculous mycobacterial infection, one eye with Nocardial infection, one eye with fungal keratitis and four eyes of two subjects with unisolated microorganisms. Bacterial infections included unisolated cases presenting 2 days after LASIK, mycobacteria presented at an average of 14.4 days after LASIK, Nocardia presented 4 months after LASIK (7 days after trauma), and fungus presented 3 days after LASIK. Bacterial infections were diagnosed immediately after onset of symptoms, and resolved 30 days after treatment. Mycobacterial infections were diagnosed 14 days (6-55 days) after onset and resolved after 6.2 months of treatment, which included flap amputation in 4 of 5 eyes. Fungal infections were diagnosed 30 days after onset, and resolved after 2.5 months of treatment. Norcardial infections were diagnosed 17 days after onset, and resolved after 3 months. Final visual acuities were over 0.5 in 4 of 5 cases of bacteria, in 3 of 5 cases of mycobacteria, in the 1 case of Nocardia and light perception in fungal keratitis.
Conclusions: Bacterial infections tended to present within two days, whereas mycobacteria presented about 14 days after LASIK. Mycobacterial infections required the longest duration of treatment, however the visual outcome was the worst in fungal keratitis.
J Korean Ophthalmol Soc 48(2):219-229, 2007

Key Words: Bacterial keratitis, Fungal keratitis, Mycobacterial keratitis, LASIK

Address Reprint requests to **Tae-im Kim, M.D.**
Department of Ophthalmology, Severance Hospital Yonsei University, College of Medicine
#134 Sinchon-dong, Seodaemun-gu, Seoul 120-752, Korea
Tel: 82-2-2228-3570, Fax: 82-2-312-0541, E-mail: tikim@yumc.yonsei.ac.kr