

MDCT를 이용한 관동맥조영술의 관동맥 중재시술 전후의 임상적 적용

MDCT Application for Coronary Artery Intervention

최 병 욱 | 연세의대 영상의학과 | Byoung Wook Choi, MD

Department of Radiology, Yonsei University College of Medicine

E-mail : bchoi@yumc.yonsei.ac.kr

J Korean Med Assoc 2007; 50(2): 134 - 142

Abstract

Multidetector computed tomography (MDCT) has recently been used as a diagnostic tool for the evaluation of coronary artery morphology and stenosis. The accuracy of MDCT has improved as the number of detectors of MDCT has increased. A 64-MDCT reliably detects significant coronary artery stenosis with a sensitivity and specificity higher than 90%. With its high negative predictive value near 100%, 64-MDCT is very practical for excluding significant coronary artery disease and avoiding unnecessary invasive coronary angiography. Furthermore, preprocedural MDCT coronary angiography is useful to provide additional information and predict the procedural outcomes particularly in patients who have chronic total occlusion and those referred for percutaneous coronary intervention. Postprocedural MDCT coronary angiography usually involves evaluation of in-stent restenosis. Recently, drug-eluting stents are widely used and has notably reduced the rate of in-stent restenosis. However, the rate of in-stent restenosis of drug-eluting stents are still 5~10%. Considering the large number of patients who receive coronary artery stents, MDCT would be clinically useful as a noninvasive tool for the reliable detection of in-stent restenosis. Even with 64-MDCT, 30~40% of stents are not evaluable because the spatial and temporal resolutions are not sufficient for the detection of in-stent restenosis. With the 64-MDCT technology, the accessibility of in-stent restenosis mainly depends on stent size and severity of metal artifact of stents. Although the current MDCT does not permit reliable detection of in-stent restenosis, MDCT can be accepted as a first-line alternative to coronary angiography for the evaluation of stents, especially those with a large diameter such as left main coronary artery stents.

Keywords : Multidetector CT (MDCT); Coronary intervention; Coronary artery disease

핵심용어 : 다검출기 전산화단층촬영; 관상동맥 중재술; 관상동맥 질환

MDCT(multidetector computed tomography)의 출현은 관상동맥질환의 진단에 지각 변동을 일으키고 있다. MDCT는 침습적 관동맥조영술과 같이 혈관

내강의 해부학적 정보를 제공하므로 중재술의 표적이 되는 혈관과 병변의 위치, 협착의 심각도와 길이를 손쉽게 파악할 수 있을뿐 아니라 동반된 경화반의 양상 및 석회화의 양

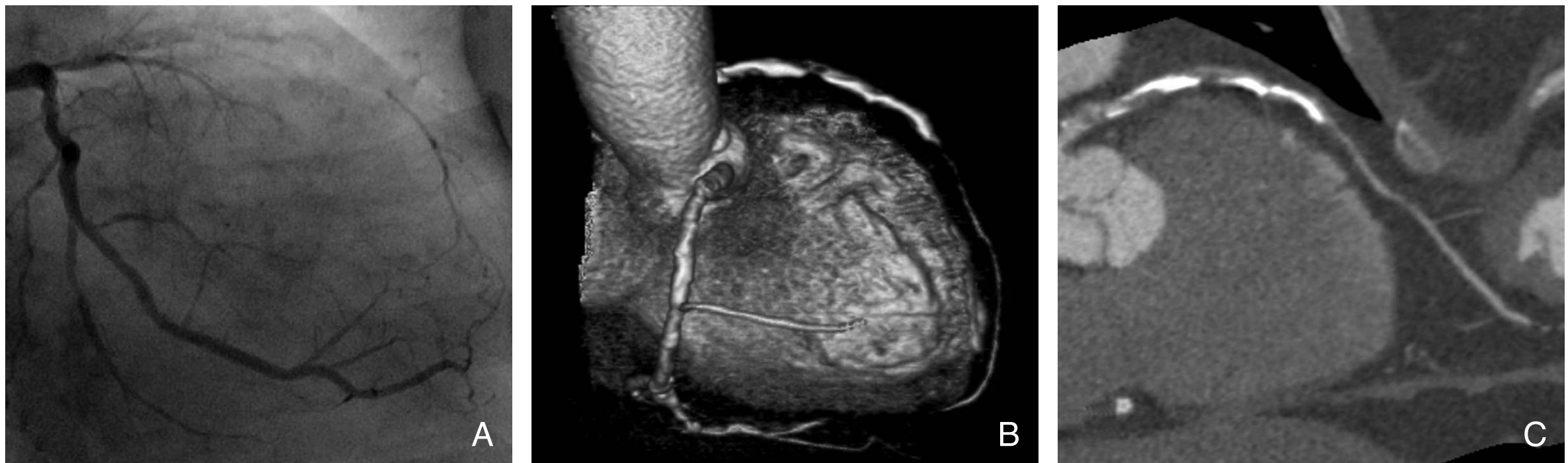

Figure 1. Total occlusion of left anterior descending artery. Coronary angiography shows total occlusion of the proximal left anterior descending artery (A). The 3-dimensional volume rendered CT image shows calcification along the occluded segments (B). The curved multiplanar image excellently shows not only the extent of total occlusion but also occluding mixed plaques with calcification and fibrous components (C)

도 평가할 수 있다(Figure 1). 64개 검출기를 가진 MDCT (64-MDCT)의 50% 이상의 관상동맥 내강 협착에 대한 진단 민감도 및 특이도는 90%를 넘어섰다. 최근 AHA는 기존의 연구 결과를 분석하여, 흉통이 있으며 관상동맥질환을 배제할 필요가 있는 환자에서 MDCT를 이용하는 것이 적절하며, MDCT를 이용함으로써 이런 목적으로 시행되는 침습적 관동맥조영술의 빈도를 줄일 수 있을 것이라고 하였다. 최근 응급실에 내원하는 흉통 환자의 분류와 치료방법의 선정에서 MDCT의 역할이 부상하고 있다. 그러나 반대로 관상동맥 중재술이 필요한 경우에는 관동맥조영술을 시행하게 되므로 MDCT를 시행할 필요가 없다라고 단정지어 말할 수는 없다. MDCT는 협착 병변에서 경화반의 성상을 파악하고 정량화할 수 있으며 완전 폐색의 범위를 평가할 수 있기 때문이다(1~3). 관상동맥의 만성 폐색에서 중재술의 성공 여부와 예후를 판단하는 데 MDCT가 유용하다.

최근 약물방출 스텐트와 병행 약물요법의 발달로 관상동맥 중재술의 시술이 폭발적으로 늘고 있다. 그러나 아직도 중재술 후 재협착이 문제가 되고 있으며 이의 정확한 검사가 필수적이다. MDCT가 중재술 후 스텐트의 재협착을 평가하는 데 있어서 기존의 표준검사인 관동맥조영술을 대체할 수 있는지에 대한 관심이 높다. 그러나 64-MDCT로도 스텐트 내강 자체를 평가하기 어려운 경우가 많으며 평가할 수 있어도 재협착 진단의 정확도가 낮다(4~7). 그럼에도 불구하고 스텐트의 개존성 및 재협착을 비침습적으로 추적할

수 있다는 장점 때문에 MDCT는 미래의 기술로 지속적인 관심을 끌 것이다.

관상동맥 중재술

1974년 Adres Gruentzig에 의해 최초로 관상동맥 성형술이 시행된 이래 관상동맥 중재술은 치명적인 관상동맥질환을 치료하는 방법으로 널리 사용되고 있으며 그 핵심은 스텐트 삽입술이다. 스텐트는 형태에 따라 mesh, slotted tube, coil, ring 등으로 나뉘고, 삽입 방법에 따라서 balloon expandable, self-expanding으로 나뉘며, 재질에 따라서 stainless steel, nitinol, tantalum 금속 합성물로 분류된다. 스텐트 시술의 문제점은 급성 및 아급성 혈전증과 재협착으로 나누어 볼 수 있다. 혈전증은 aspirin, clopidogrel과 같은 thienopyridne 유도체 등의 항혈소판제를 적극적으로 사용하여 그 빈도가 1% 미만으로 감소되었고, abciximab과 같은 glycoprotein IIb/IIIa 수용체 차단제의 사용으로 중재술 후 심질환 합병증을 현격하게 줄였다. 최근에는 약물방출 스텐트의 개발로 재협착률을 현저히 낮추어 그 적응증 및 시술 빈도가 증가하고 있다. 예전에 금기시되거나 치료 결과가 좋지 않았던 다혈관 질환, 좌주간 병변, 완전 폐색에서도 시도되고 좋은 결과가 보고되고 있다. 하지만 일반 스텐트의 6개월 재협착률은 11~46% 정도에 이르고 약물방출 스텐트의 재협착률은 5~10% 정도로서 아직 해결해야 할 문제로 남아있다(8).

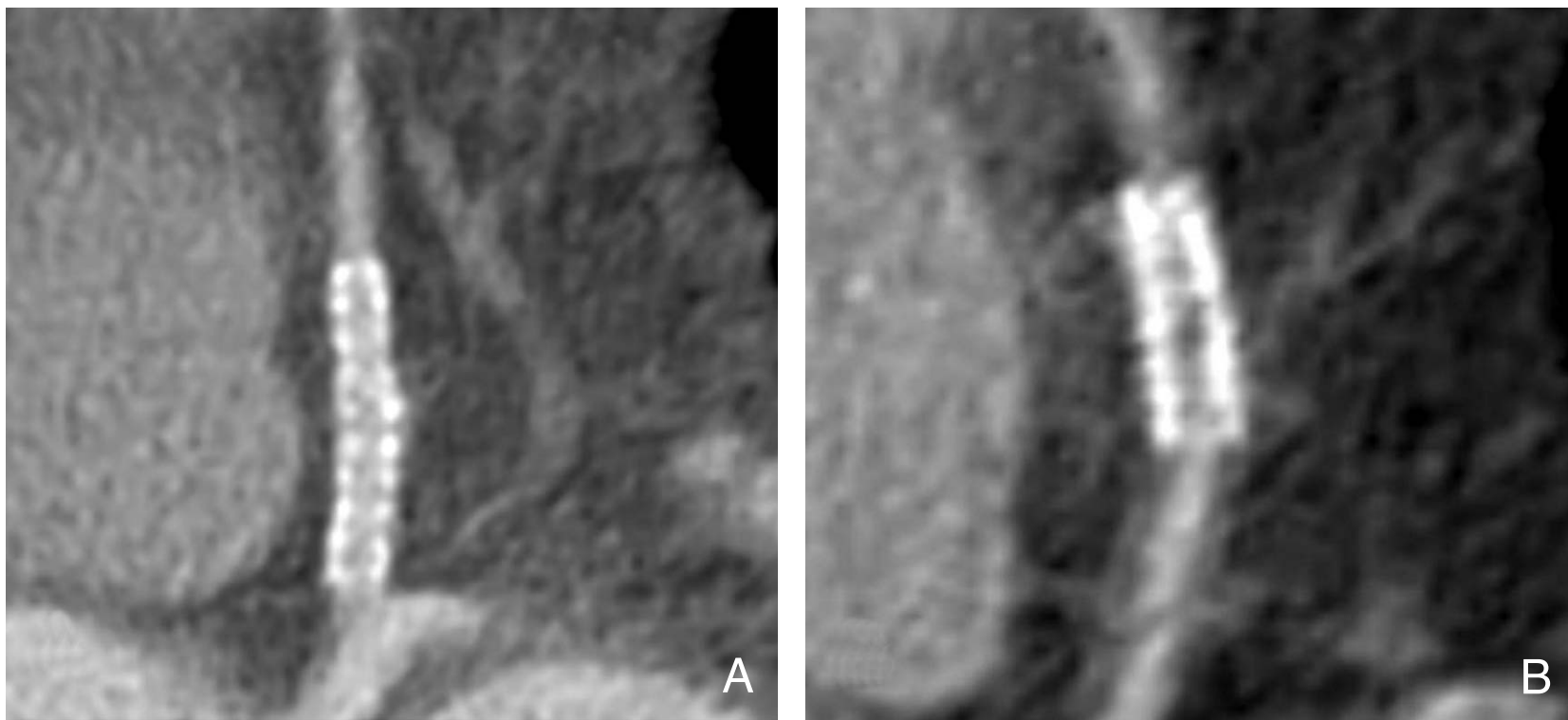
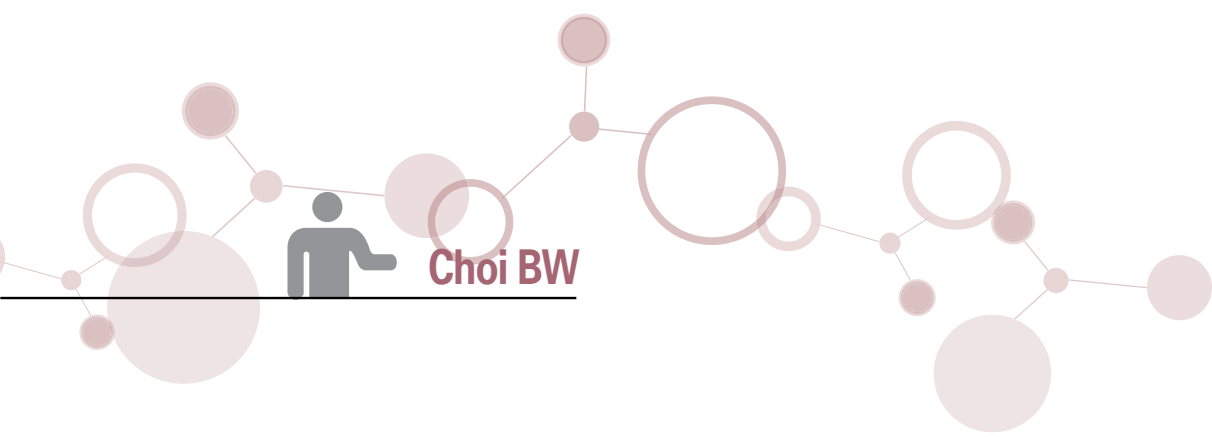


Figure 2. Visualization of patent stent lumen and in-stent restenosis with coronary MDCT angiography. 64-MDCT shows a patent drug-eluting stent in the proximal left anterior descending artery (A). In a different patient, 64-MDCT shows in-stent restenosis in the distal right coronary artery (B), which reveals low-attenuated intra-luminal density

중재술 전 MDCT

1. 관상동맥 중재술의 적응증

(1) 안정형 협심증(Stable Angina)

관상동맥 중재술의 적응증은 안정형 협심증에서부터 급성 심근경색증까지 다양하다. 안정형 협심증은 대개 약물로 치료할 수 있지만 치명적인 협착 병변이 있고 관련 합병증의 위험도가 낮으면 중재술을 시도할 수 있다. 운동부하 검사나 부하심 초음파, 부하 핵의학 영상진단에서 치명적인 협착 병변을 발견하거나 임상적으로 의심이 되면 관동맥조영술을 시행하여 이를 확인하고 중재술을 시행하게 된다. MDCT는 비침습적 영상진단의 하나이면서 관동맥조영술과 같은 역할을 하므로 치명적인 협착이 의심되면 다른 영상진단 없이 MDCT를 시행할 수 있다. 64-MDCT는 매우 높은 음성예측치(94~99%)로 치명적 협착을 배제할 수 있어 필요 없는 관동맥조영술을 줄일 수 있다(Figure 2)(9). 관동맥 내경협착이 70% 이상이면 거의 대부분에서 관동맥 협착을 넓히는 데 이론의 여지가 없다. 그러나 내경협착이 40~70% 정도인 중간정도 협착에서는 기능적으로 유의한 협착인지 여부를 결정하기 어려울 수 있으므로 비침습적 부하검사의 결과가 치료방침의 결정에 매우 중요하다. 그러므로 MDCT는 부하 검사와 같은 기능적 허혈 진단을 대체한 다기 보다는 관동맥중재술의 필요성을 결정하기 위해 시행

되는 관동맥조영술을 줄이는 데 그 의미가 있다.

(2) 급성 관상동맥 증후군

(Acute Coronary Syndrome)

급성 관상동맥 증후군은 불안정형 협심증, 비ST분절상승 심근경색증, ST분절상승 심근경색증을 포함하며 불안정형 협심증이나 비ST분절상승 심근경색증의 기본적인 병리생태학적 기전은 동일하다. ST상승 심근경색증의 진단이 내려진 경우에는 신속하게 재관류를 시키는

것이 가장 중요하며 일차적 관상동맥 중재술을 시행하는 것이 예후가 좋다. 그러므로 ST상승 심근경색증이 진단되면 MDCT를 시행할 필요는 없다. 불안정형 협심증이나 비ST상승 심근경색증의 경우는 죽상반을 안정화하여 병의 진행을 억제하고 혈전의 재발이나 혈관의 수축을 예방하는 것이 필요하다. 고위험군에서는 관동맥조영술의 결과에 따라 관상동맥 중재술이나 우회술로 치료하게 된다. 저위험군에서는 부하검사에서 고위험군에 속할 경우 관동맥조영술을 시행하여 결과에 따라 중재술을 시행한다. 이 경우에도 중재술의 경우는 관동맥조영술을 시행하게 되고, 우회술 전에도 관동맥조영술을 생략하기 어려우므로 MDCT를 시행할 필요는 없다. 그러나 저위험군에서 부하검사 대신 MDCT를 시행하고 치료 전략을 세울 수 있을 것이다. 최근에는 중재술의 특별한 금기가 없는한 처음부터 관상동맥 재개통술을 적극적으로 권장하는 조기 침습적 치료가 환자의 임상적 경과를 향상시키는 데 중요한 역할을 한다고 되어 있어 이를 따르는 경우가 많다.

그러나 응급실로 내원한 흉통 환자를 급성 관상동맥 증후군으로 진단하는 것이 실제적인 문제이다. 초기에 심전도상의 이상이나 심근 효소의 상승이 없는 흉통 환자에서 빠른 진단과 중재술의 적용을 위해 MDCT를 적용할 수 있다. 급성 흉통 환자에서 CT상 치명적인 관상동맥 협착이나 관상동맥 경화반을 발견하지 못하면, 급성 관상동맥 증후군을

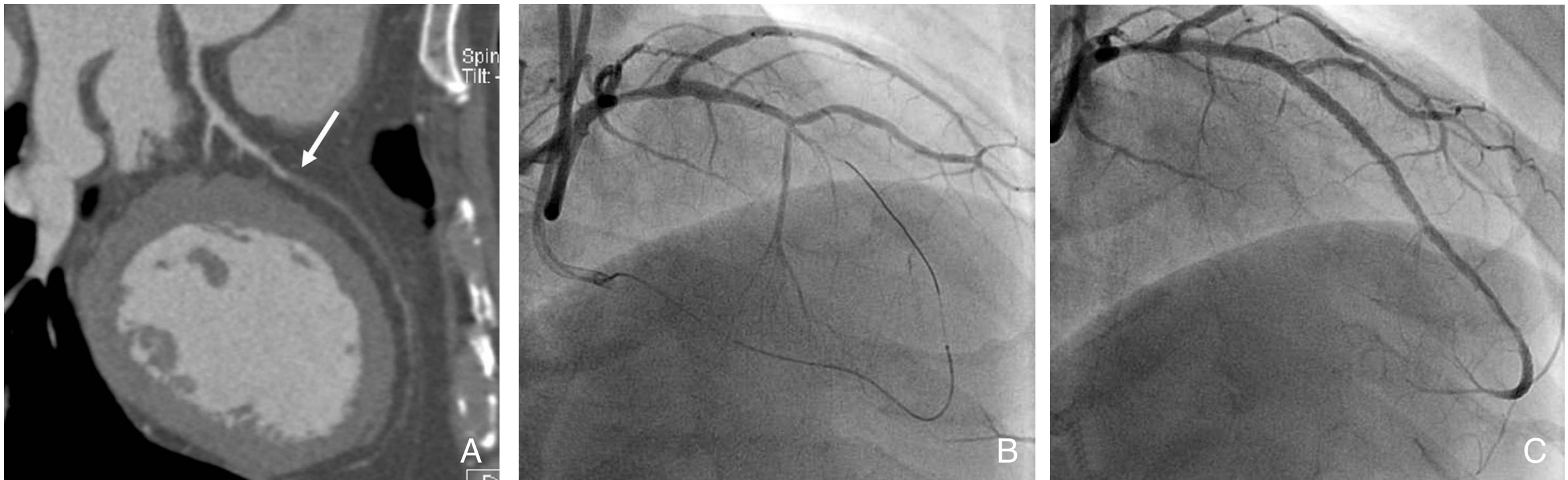


Figure 3. Coronary intervention in chronic total occlusion. A total occlusion is noted from the mid to distal left anterior descending artery (A). The total occlusion is passed by a guide wire with retrograde fashion through a collateral pathway (B). Stenting through the occluded segment is successfully performed (C)

배제할 수 있다(100% 음성예측치)(10). MDCT는 촬영이 매우 간편하고 빠르며 관상동맥 및 다른 흉통의 원인 진단 및 배제에 유용하므로 응급실의 흉통 환자 초기 대처에 매우 적절하다.

2. 관상동맥 협착(Coronary Artery Stenosis)

관상동맥의 내강 협착을 진단하는 기준이 되는 검사는 침습적 X선 관상동맥조영술이다. 이 검사에 따르는 무증상 뇌중풍의 발생률이 20%에 육박한다는 보고가 있다(11). 그러므로 치명적인 내강 협착을 여러가지 비침습적인 방법으로 진단하고자 노력해왔다. 하지만 아직도 관상동맥조영술을 시행받는 환자의 25~40%는 치명적인 협착이 없는 환자로 밝혀진다(12). CT를 이용한 관상동맥 협착의 진단 정확도는 CT의 기술 발전과 더불어 점차 개선되고 있어 CT를 이용하여 치명적인 협착이 없는 환자에서 침습적 관상동맥조영술을 시행하는 빈도를 줄일 수 있을 것이다. 메타분석에 의하면 50% 이상의 치명적인 관상동맥 협착을 가진 환자에 대한 64-MDCT의 민감도와 특이도는 100%, 100%이다. 64-MDCT를 사용하여 관상동맥 분절의 96%가 평가 가능하며, 치명적인 관상동맥 협착을 가진 분절에 대한 민감도와 특이도는 각각 92%, 95%이다(13, 14). 이와 같은 정확성의 향상은 결국 CT가 어떠한 적응증에서건 관상동맥조영술을 대체할 수 있는 가능성을 시사한다. CT를 시행하여 중재술 전에 충분한 사전 계획을 세울 수 있는 장점을 활

용할 수 있을 것이다. 이러한 장점은 관상동맥 완전폐색 병변에서 잘 적용된다.

3. 관상동맥 완전폐색

만성 완전폐색은 20~25%의 관상동맥조영술 환자에서 발견된다. 만성 관상동맥 폐쇄가 있는 환자는 폐색 후 몇 주 혹은 몇 달이 지난 후 관상동맥조영술을 시행받는 경우가 흔하다. 과거에 이런 환자들은 흔히 약물요법이나 관상동맥 우회술을 받도록 하였는데, 이는 경피적 재개통술의 성공률이 저조하고 재협착이 많이 생기기 때문이었다. 하지만 최근 여러 센터의 전향적 연구에서, 만성완전폐색에서 중재시술이 성공적이었을 때 임상적 결과가 유의하게 향상됨을 보고하고 있어 재개통술의 필요성이 일반적으로 받아들여지고 있다. 재개통의 성공시 흉통의 완화, 좌심실 기능의 향상, 우회술 시술 감소 등의 효과가 있다. 완전폐색의 중재적 재개통술은 여러가지 기구를 사용하므로 비용이 증가하고, 시술의 시간이 길어 방사선 피폭이 많아질 우려가 있다. 만성 완전폐색에 대한 경피적 관상동맥 중재술은 전체 중재시술의 약 10%를 차지하고 있지만 아직도 첫 번 시술의 성공률은 50~70%로 낮은 편이다. 가이드와이어가 폐색 부위를 통과하지 못하는 것이 실패의 가장 큰 원인이며, 통계적으로 ① 오래된 폐색, ② 전향적 혈류 유무, ③ 급작스런 폐색, ④ 측부순환 혈관(collateral vessel)의 유무, ⑤ 폐색이 길이가 시술의 성공 여부에 영향을 준다고 알려져 있다. MDCT는 관동

맥조영술에서 관찰하기 어려운 폐색을 일으킨 경화반의 성상을 평가할 수 있다(Figure 1). 경화반에 있는 석회화를 정량화 할 수 있고, 폐색의 길이를 정확히 측정할 수 있으며, 폐색 분절의 경로를 정확히 평가할 수 있다(2, 3).

완전폐색의 중재술 전에 폐색 분절에 접근하는 경로를 미리 정하고, 예상되는 어려움에 대한 전략을 수립하는 데 MDCT가 유용하며, 결과적으로 시술 시간을 줄여 방사선 피폭을 줄이고, 조영제 사용량을 줄이며, 재개통 성공률을 높일 수 있을 것으로 기대된다(Figure 3).

중재술 후 MDCT

중재술 후 스텐트의 개존성 및 재협착을 평가하는 것은 MDCT의 아킬레스 건이라고 할 수 있다. 공간해상도가 아직

스텐트의 고밀도 인공물을 해결할 만큼 높지 않으며, 시간해상도가 충분히 좋지 않아서 약간의 움직임이 스텐트 인공물을 더욱 악화시켜 정확한 내강 평가를 어렵게 한다.

그러나 스텐트 내강을 보여주고, 내강에 생기는 신생혈관 내막 증식을 보여주고, 스텐트 자체와 스텐트 외부를 동시에 보여줄 수 있는 비침습적 검사법으로서 그 가능성을 지속적으로 타진하고 있다.

1. 스텐트의 재협착 평가

경피적 관동맥 혈관성형술과 스텐트 삽입술은 관동맥 협착 질환의 치료로 널리 사용되고 있다. 그러나 스텐트 내 재협착의 위험은 첫 6개월 추적검사에서 10~40%의 발생률을

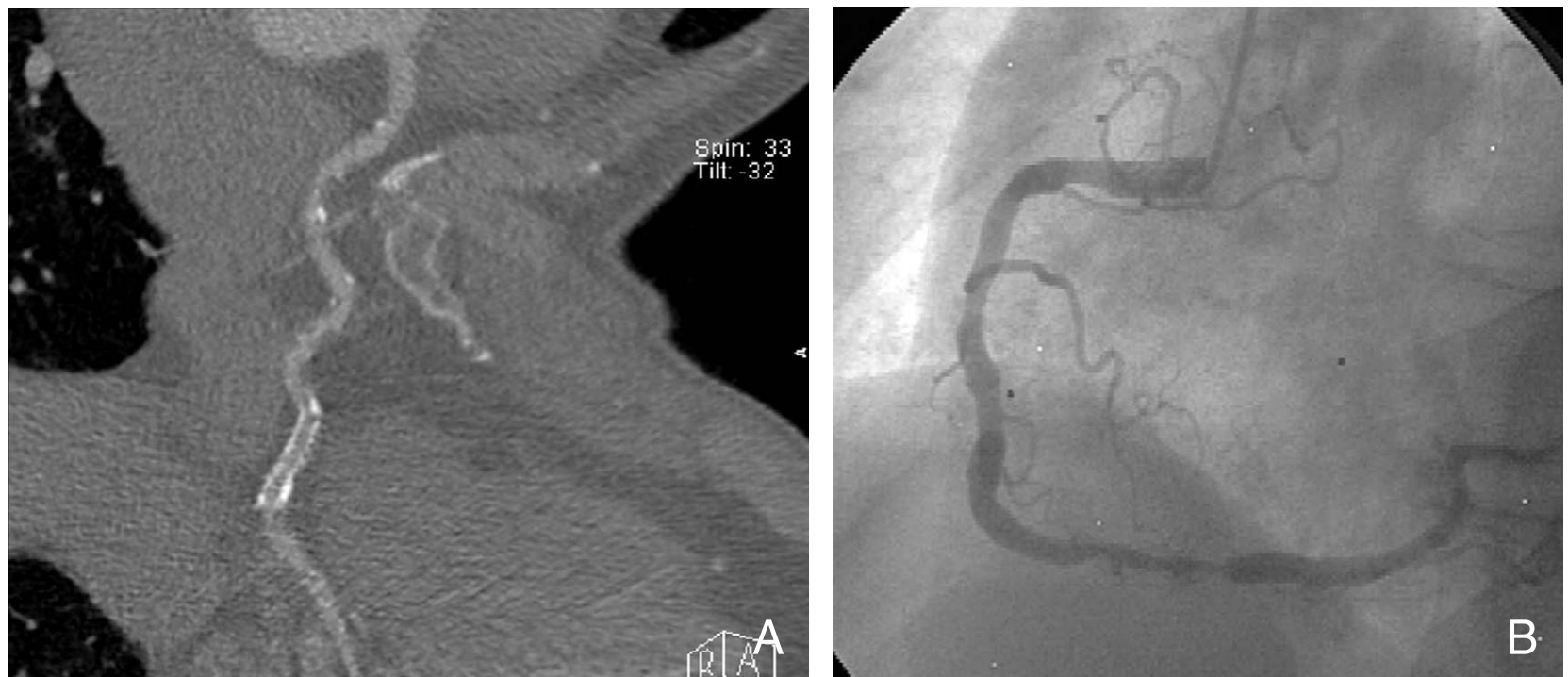

Figure 4. In-stent restenosis in distal right coronary artery. A curved multiplanar MDCT angiography shows a stent at the distal right coronary artery, which was wrongly interpreted as patent (A). The coronary angiogram shows significant in-stent restenosis (B)

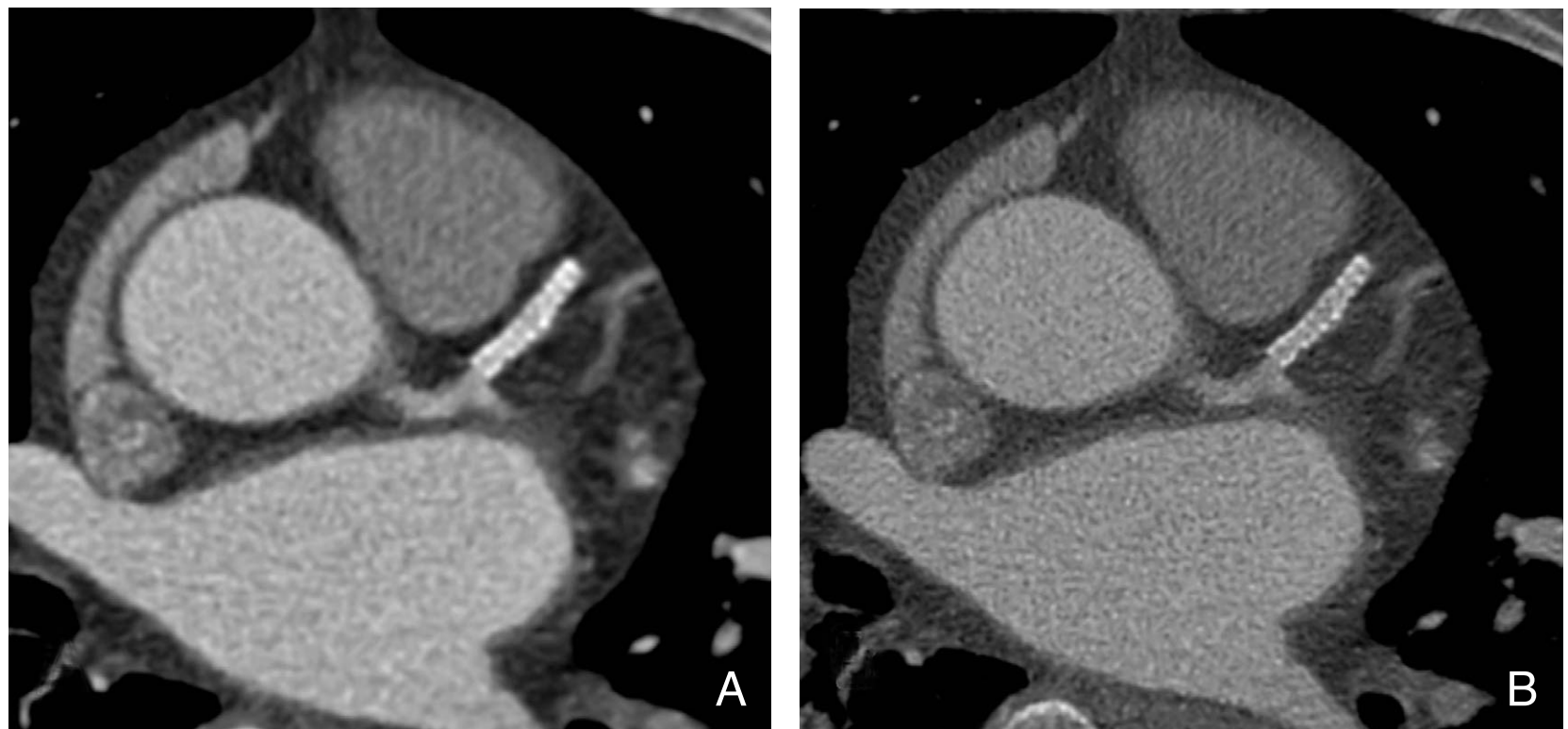


Figure 5. CT image reconstruction affecting evaluation of coronary stents. The image that is reconstructed with a sharp-kernel for evaluation of stents (B) is superior in evaluation of in-stent lumen to the image that is reconstructed with a soft-kernel for angiographic images (A)

보여 임상적으로 문제가 되고 있다. 스텐트의 재협착을 일찍 발견하면 허혈성 증세의 재발을 감소시키고 심근경색증을 예방하여 장기 예후를 향상시킬 수 있을 것이다. 재협착을 발견하는 방법으로는 6개월 후에 관동맥조영술을 시행하는 것이 가장 민감하다고 알려져 있으나 MDCT를 이용하여 비침습적인 방법으로 이를 발견하는 것은 환자의 불편감 해소, 시간과 비용의 절약, 안전 등의 면에서 장점이 있다. 4-검출기 CT를 이용한 최초의 보고에서는 가장 큰 문제점으로 부분용적 효과와 스텐트로부터 나오는 빔경화 (beam-hardening) 효과, 심장의 움직임에 의한 인공물이 지적되었다. 16-, 64-MDCT에서는 영상의 질이 향상되었으나 스텐트 재협착의 진단정확도는 아직 낮다(Figure 4).

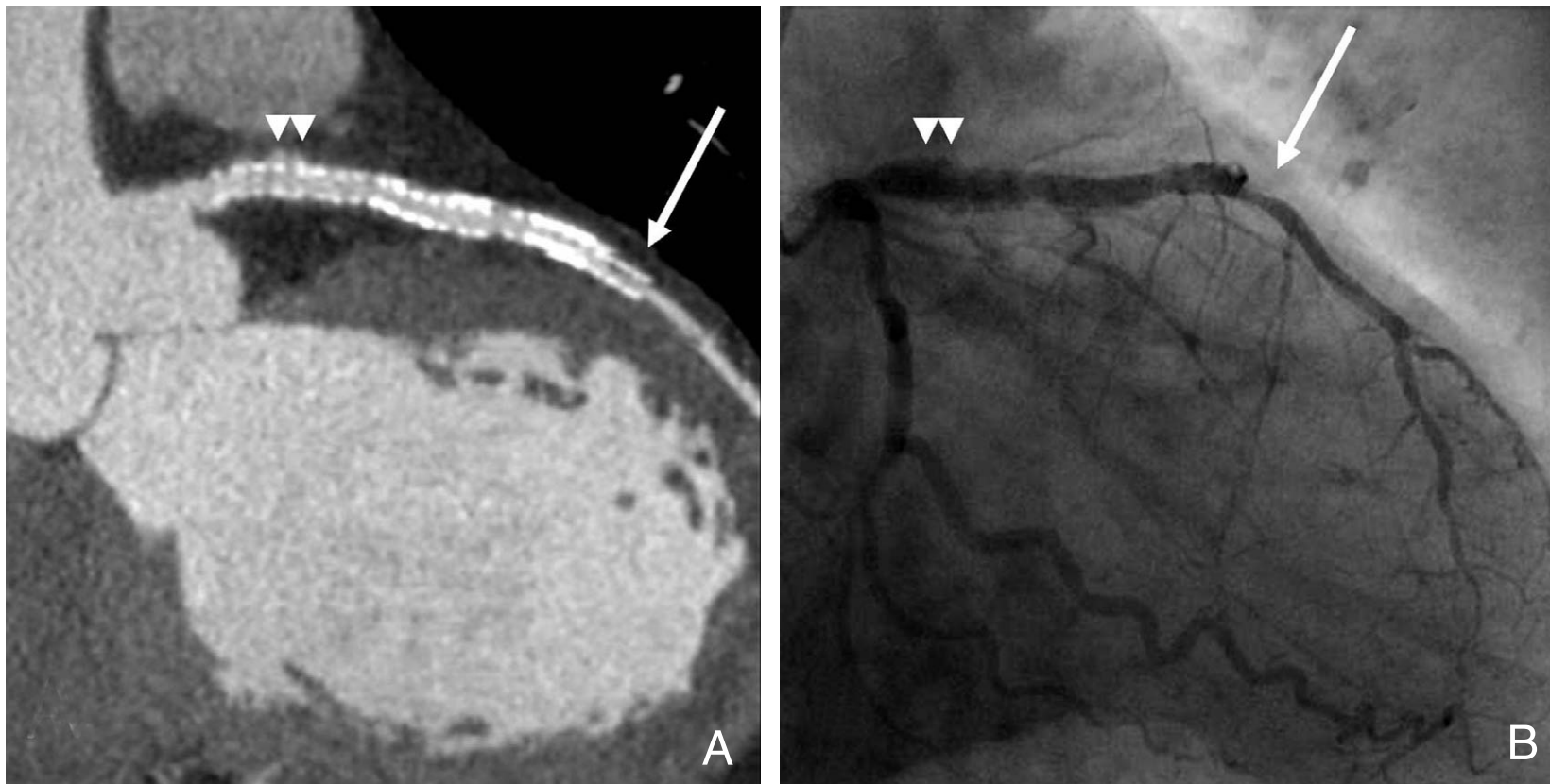


Figure 6. In-stent restenosis and peri-stent small aneurysms of drug-eluting stent. The 64-MDCT image shows in-stent restenosis (arrow) at the distal part with eccentric neointimal proliferation as a low density (A). The coronary angiogram confirms in-stent restenosis (B). Small peri-stent aneurysms are noted (arrowheads in A and B)

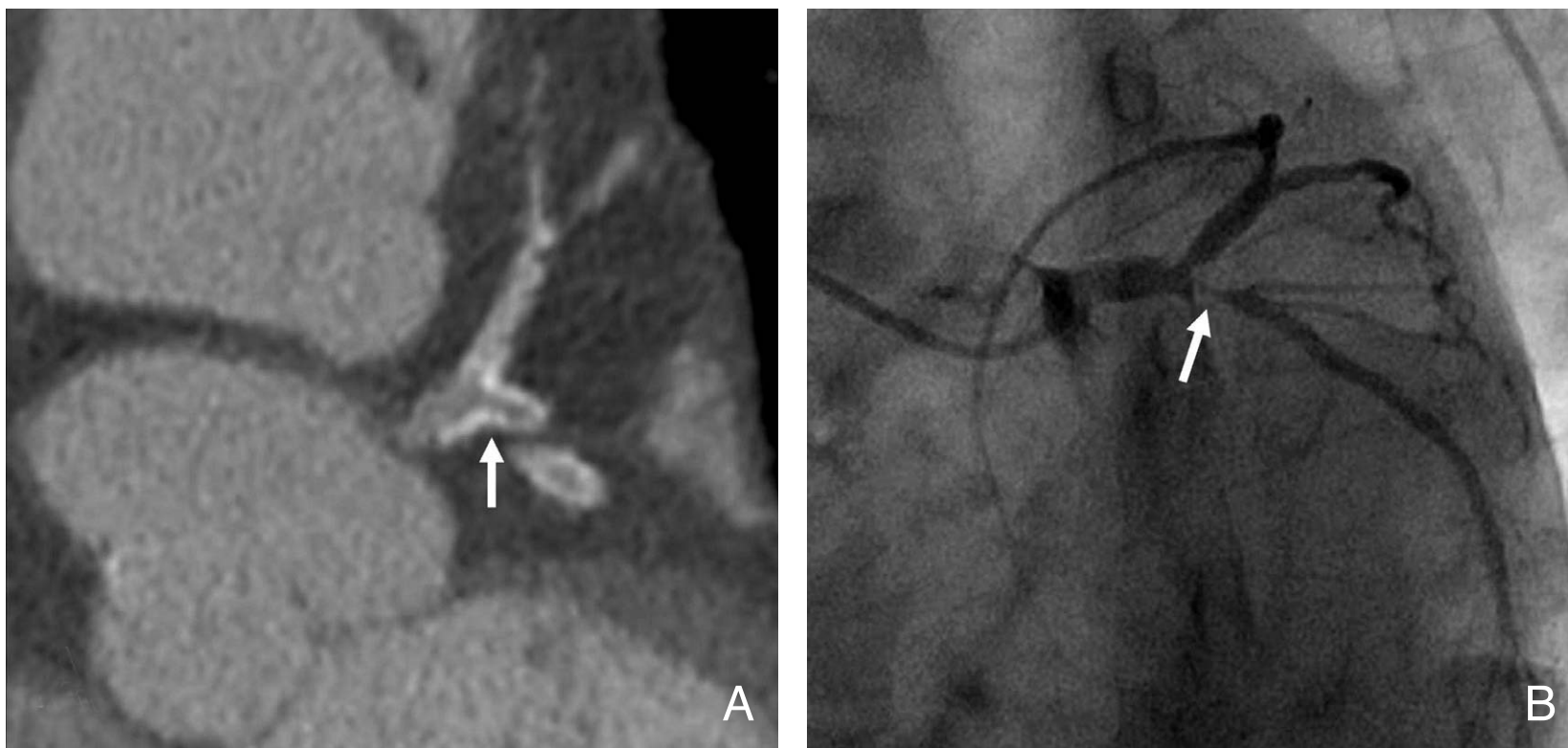


Figure 7. Stenting of left main artery and bifurcation. The stents in the left main and bifurcation shows low luminal density, which is suggesting significant restenosis (A). The coronary angiogram confirms significant restenosis of the stents (B)

낮은 정확도에 개입하는 요소는 크게 ① 스텐트 인자, ② 스텐트 삽입부의 석회화, ③ 영상의 질, ④ 협착을 판단하는 방법으로 나누어 볼 수 있다.

(1) 스텐트의 재질과 크기 및 석회화

4-MDCT를 이용한 초기의 연구에서는 스텐트의 빔경화 효과와 부분용적 효과에 의해 스텐트 내강을 전혀 평가할 수 없다고 하였다. 그러나 16-MDCT를 이용하여 비록 평가할 수 없는 예가 33%에 이르지만, 선정된 대상군에서는 스텐트 내강의 평가가 가능하다고 보고되었다. 평가가 불가능한 경우는 스텐트의 직경이 작거나 심한 금속 인공물을

보이는 스텐트의 재질이 문제가 되었다. 한 연구에서 16-검출기 CT를 이용하여 3.0mm 보다 같거나 작은 스텐트는 평가가 불가능하다고 하였다. 인공물의 정도는 스텐트의 재질에 따라서도 영향을 받으며 가장 많이 사용되는 스텐레스 재질의 스텐트는 93%에서 평가가 가능하다고 한다(15). 관동맥의 석회화 역시 부분용적 효과와 빔경화 효과를 일으키는 주요한 요인으로서 심한 석회화가 동반되어 있을 경우 스텐트 인공물과 더불어 스텐트 내강을 평가하기 어렵게 한다.

(2) 영상의 질

일반적으로 관상동맥 협착 진단에서 움직임에 의한 인공물이 가장 큰 제한점이며 이는 스텐트 협착 평가에도 그대로 적용된다. 부정맥이 있거나 심박수가 빠를 때에는 스텐트 내강을 평가하기 어렵다. 그러나 움직임에 의한 인공물은 심박수를 줄이는 약물을 전처치하

거나 다양하고 특화된 재구성 방법을 사용하여 일부 극복이 가능하다. CT 영상 재구성시 sharp-kernel을 사용하면 금속 재질에서 나오는 blooming artifact를 줄이는 데에 유용하다(Figure 5).

(3) 협착 판단 기준

초기의 연구에서는 스텐트 원위부 혈관에 조영제가 차는 것을 간접적인 스텐트 개존의 증거로 보았으나 측부 순환을 통해 조영제가 원위부로 들어갈 수 있으므로 이는 스텐트 개존의 증거가 되지 못한다. 스텐트 협착의 평가는 육안으로 신생내막증식에 의해 스텐트 내강이 좁아진 것을 관찰하

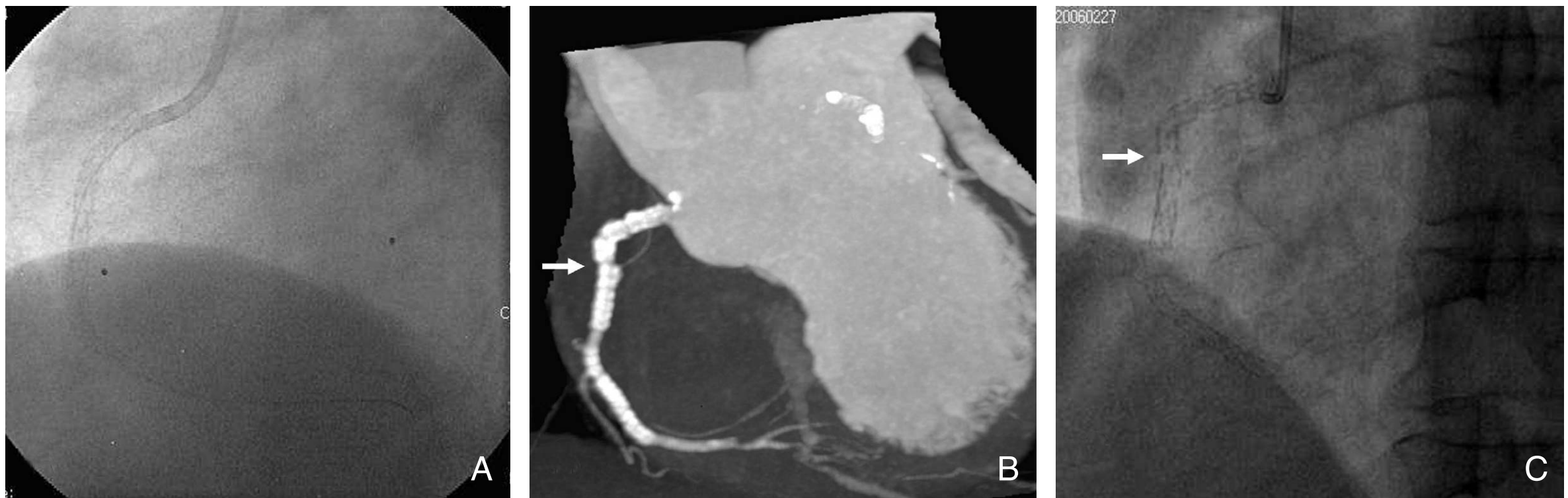

Figure 8. Stent fracture. A stent was inserted at the proximal right coronary artery. In 2-year follow-up, a stent was inserted at the distal right coronary artery, where significant stenosis was newly developed (A). In 4-year follow up, stent fracture at the proximal segment is noted, which is well depicted in MDCT (arrow in B) and coronary angiography (arrow in C)

는 것이다(Figure 6). 한 연구의 정의를 보면, 스텐트 완전 폐색은 스텐트 내강의 밀도가 스텐트 근위부 혈관의 혈관 조영 밀도보다 낮을 때라고 정의하고, 스텐트의 부분 협착의 경우에는 비중심성으로 위치하거나 주변부에 환상으로 낮은 밀도를 보이는 테두리가 보일 때로 정의하였다. 그러나 이러한 정의는 매우 정밀한 검증이 필요하다. 금속 재료로부터 나오는 인공물은 대개 스텐트 내강의 주변부를 평가할 수 없도록 하기 때문에 CT로 스텐트의 부분 협착을 진단하기는 어렵다. 스텐트 내강의 육안적 평가는 주관적이고 부정확하며 재현성이 떨어지는 방법이지만 이를 보완하는 정량적인 방법은 아직 정립되지 않았다.

(4) 스텐트 협착 진단의 정확도

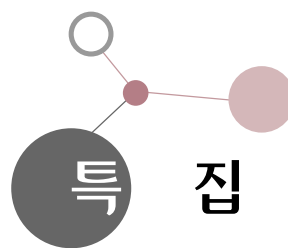
인공물의 심각도는 스텐트의 종류와 규격(내경, 두께 및 구조), 그리고 CT의 성능에 따라 달라진다. 16-, 64-절편 CT로 스텐트의 내경이 3~3.5mm 크기 이상이 되어야 스텐트 내의 내강협착을 진단할 수 있다. 64-절편 CT를 사용한 연구에 의하면 평가가 가능한 스텐트는 58%에 불과했고, 이 중 50% 이상의 재협착이 일어난 스텐트에 대한 민감도가 50%, 특이도는 57%였다. 그래도 평가 불가능한 경우를 제외하면 민감도가 86%, 특이도가 98%로서 평가 가능한 스텐트인 경우에는 CT가 유용하게 쓰일 수 있음을 시사한다(5). 작은 스텐트 내경, 심한 석회화는 검사의 민감도를 낮추는 주된 요인이므로 내경이 3.0mm보다 작은 스텐트와 석회화가 심한 부위에 삽입된 스텐트에서는 MDCT 검사를 자제하는 것이 좋을 것이다.

(5) 약물방출 스텐트와 좌주 관상동맥 스텐트

약물방출 스텐트가 대세가 되었지만, 약물을 도포하기 위하여 스텐트의 두께가 일반 스텐트에 비하여 두껍고 내경이 작아서 MDCT로 스텐트 재협착을 평가하는 데 불리하다. 스텐트 뼈대(Strut)의 두께가 0.13mm인 Taxus 스텐트는 0.14mm인 Cypher나 BxSonic 스텐트에 비하여 평가가 쉽다(6). 약물방출 스텐트의 개발과 병용 약물요법의 발전으로 스텐트의 적응증이 확장되어 좌주 관상동맥(left main coronary artery)에도 스텐트 삽입술이 시행되고 있다. 좌주 관상동맥은 내경이 크므로 삽입되는 스텐트의 내경도 크며 혈관의 방향이 CT 촬영 평면과 일치하여 공간해상도가 높고 움직임에 의한 인공물이 적게 나타나는 특징이 있어 비교적 스텐트 내강을 평가하기 수월하다(Figure 7). 좌주 관상동맥 스텐트의 재협착에 대한 64-MDCT의 진단 정확도는 93%(민감도, 특이도, 양성예측치, 음성예측치는 각각 100%, 91%, 67%, 100%)로서 MDCT가 좌주동맥 스텐트의 재협착 검사에 일차선택 검사로서 사용될 수 있을 것이다(4). 약물방출 스텐트의 합병증으로 스텐트 주변에 작은 동맥류들이 생길 수 있으며(Figure 6), 스텐트가 부러지는 것도 MDCT에서 관찰할 수 있다(Figure 8).

전 망

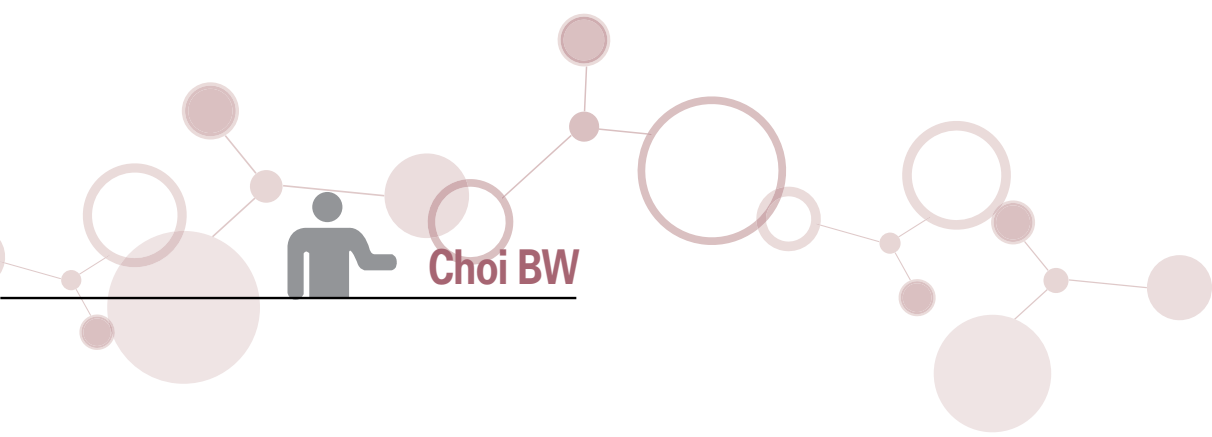
MDCT의 기술이 날로 발전하며, 새로운 개념의 CT가 개



발증에 있어 관상동맥 협착에 대한 진단 정확도는 빠른 시일 내에 매우 향상될 것으로 예측된다. 침습적 관동맥조영술은 중재술에 반드시 필요한 경우가 아니면 쓰이지 않게 될 전망이다. 기존의 나머지 적응증은 모두 MDCT로 대체될 것으로 생각된다. 혈관 내강뿐 아니라 협착을 일으키는 경화반의 성상까지 보여주는 MDCT의 장점은 관상동맥 만성 완전폐색에서와 같이 관동맥조영술에 더하여 중재술 전에 필요하거나 또는 유용한 검사가 될 수 있을 것이다. 그러나 현재 표준 중재술로 자리잡은 스텐트 삽입술 시행 후 MDCT를 침습적 관동맥조영술 대신 추적 검사에 사용하기는 아직 이르다. 스텐트 재질로부터 기인하는 인공물에 의해 스텐트 내강을 적절히 보여주지 못하며, 대부분의 예에서 스텐트 내강 재협착을 신뢰성있게 발견할 수 없다. 스텐트 재협착을 평가 가능 여부는 스텐트의 디자인, 재질, 크기, 영상 기술에 달려있다. 그러므로 특정 스텐트와 특정 CT 기술의 결합이 스텐트 재협착을 발견할 수 있다고 말할 수는 있을 것이다. 그 한 예로 64-MDCT를 사용하여 좌주관상동맥 스텐트의 재협착을 높은 정확도로 진단할 수 있다. 그러나 아직 일반적인 스텐트 재협착을 평가하기 위해 CT를 이용하는 것은 추천되지 않는다(9). MDCT를 이용하여 스텐트 재협착 평가를 비침습적으로 할 수 있으려면 획기적인 기술의 개발이 이루어지거나 CT 인공물이 적은 스텐트 재질을 개발해야 할 것이다.

참고문헌

1. Kaneda H, Saito S, Shiono T, Miyashita Y, Takahashi S, Domae H. Sixty-four-slice computed tomography-facilitated percutaneous coronary intervention for chronic total occlusion. *Int J Cardiol* 2007;115:130-132.
2. Yokoyama N, Yamamoto Y, Suzuki S, Suzuki M, Konno K, Kozuma K, Kaminaga T, Isshiki T. Impact of 16-slice computed tomography in percutaneous coronary intervention of chronic total occlusions. *Catheter Cardiovasc Interv* 2006;68:1-7.
3. Mollet NR, Hoyer A, Lemos PA, Cademartiri F, Sianos G, McFadden EP, Krestin GP, Serruys PW, de Feyter PJ. Value of preprocedure multislice computed tomographic coronary angiography to predict the outcome of percutaneous recanalization of chronic total occlusions. *Am J Cardiol* 2005;95:240-243.
4. Van Mieghem CA, Cademartiri F, Mollet NR, Malagutti P, Valgimigli M, Meijboom WB, Pugliese F, McFadden EP, Ligthart J, Runza G, Bruining N, Smits PC, Regar E, van der Giessen WJ, Sianos G, van Domburg R, de Jaegere P, Krestin GP, Serruys PW, de Feyter PJ. Multislice spiral computed tomography for the evaluation of stent patency after left main coronary artery stenting: a comparison with conventional coronary angiography and intravascular ultrasound. *Circulation* 2006;114:645-653.
5. Rixe J, Achenbach S, Ropers D, Baum U, Kuettner A, Ropers U, Bautz W, Daniel WG, Anders K. Assessment of coronary artery stent restenosis by 64-slice multi-detector computed tomography. *Eur Heart J* 2006;27:2567-2572.
6. Funabashi N, Maeda F, Nakamura K, Suzuki K, Mita Y, Asano M, Narumi H, Kurokawa M, Komuro I. Patency of the left coronary artery by 64-slice multislice computed tomography following implantation of sirolimus-eluting stent. *Int J Cardiol* 2006;111:333-335.
7. Beohar N, Robbins JD, Cavanaugh BJ, Ansari AH, Yaghmai V, Carr J, Davidson CJ. Quantitative assessment of in-stent dimensions: a comparison of 64 and 16 detector multislice computed tomography to intravascular ultrasound. *Catheter Cardiovasc Interv* 2006;68:8-10.
8. Holmes DR Jr, Leon MB, Moses JW, Popma JJ, Cutlip D, Fitzgerald PJ, Brown C, Fischell T, Wong SC, Midei M, Snead D, Kuntz RE. Analysis of 1-year clinical outcomes in the SIRIUS trial: a randomized trial of a sirolimus-eluting stent versus a standard stent in patients at high risk for coronary restenosis. *Circulation* 2004;109:634-640.
9. Budoff MJ, Achenbach S, Blumenthal RS, Carr JJ, Goldin JG, Greenland P, Guerci AD, Lima JA, Rader DJ, Rubin GD, Shaw LJ, Wiegers SE. Assessment of coronary artery disease by cardiac computed tomography: a scientific statement from the American Heart Association Committee on Cardiovascular Imaging and Intervention, Council on Cardiovascular Radiology and Intervention, and Committee on Cardiac Imaging, Council on Clinical Cardiology. *Circulation* 2006;114:1761-1791.
10. Hoffmann U, Nagurney JT, Moselewski F, Pena A, Ferencik M, Chae CU, Cury RC, Butler J, Abbara S, Brown DF, Manini A, Nichols JH, Achenbach S, Brady TJ. Coronary multidetector computed tomography in the assessment of patients with acute chest pain. *Circulation* 2006;114:2251-2260.
11. Omran H, Schmidt H, Hackenbroch M, Illien S, Bernhardt P, von der Recke G, Fimmers R, Flacke S, Layer G, Pohl C, Luderitz B, Schild H, Sommer T. Silent and apparent cerebral embolism after retrograde catheterisation of the aortic valve in valvular stenosis: a prospective, randomised study. *Lancet* 2003;361:1241-1246.
12. Budoff MJ, Georgiou D, Brody A, Agatston AS, Kennedy J, Wolfkiel C, Stanford W, Shields P, Lewis RJ, Janowitz WR, Rich S, Brundage BH. Ultrafast computed tomography as



a diagnostic modality in the detection of coronary artery disease: a multicenter study. *Circulation* 1996;93:898-904.

13. Stein PD, Beemath A, Kayali F, Skaf E, Sanchez J, Olson RE. Multidetector computed tomography for the diagnosis of coronary artery disease: a systematic review. *Am J Med* 2006; 119:203-216.
14. Schuijf JD, Bax JJ, Shaw LJ, de Roos A, Lamb HJ, van der Wall EE, Wijns W. Meta-analysis of comparative diagnostic

performance of magnetic resonance imaging and multislice computed tomography for noninvasive coronary angiography. *Am Heart J* 2006;151:404-411.

15. Gilard M, Cornily JC, Rioufol G, Finet G, Pennec PY, Mansourati J, Blanc JJ, Boschat J. Noninvasive assessment of left main coronary stent patency with 16-slice computed tomography. *Am J Cardiol* 2005;95:110-112.



Peer Reviewer Commentary

이 종 민 (경북의대 영상의학과)

본 논문은 관상동맥질환의 검사에 있어 현 시점에서의 MDCT의 적응증 및 한계점을 객관적으로 정확히 서술하고 있다. MDCT는 Stable angina, acute coronary syndrome, coronary artery stenosis, chronic coronary artery occlusion 등 관상동맥 중재술의 적응증을 비침습적으로 확인할 수 있으므로 진단적 침습적 관상동맥조영술의 빈도를 줄일 수 있고 이로 인한 합병증을 감소시키는 장점이 있다. 단순히 진단적 관상동맥조영술의 감소만이 아니라 내강영상인 관상동맥조영술에서는 보여주지 못하는 동맥경화반에 관한 더욱 자세한 정보를 얻을 수 있다는 것이 MDCT의 또다른 장점이다.

본 논문에는 관상동맥중재술 후 추적검사에 있어서 MDCT가 할 수 있는 역할에 대한 논의가 포함되어 있다. 64 절편 MDCT의 출현으로 in-stent restenosis의 진단 정확도가 증가되기는 하였으나 아직 그 제한점이 있다는 것은 많이 보고되고 있다. 본 논문에서는 더욱 고기능의 MDCT의 개발과 MDCT와 같은 비침습적 영상장비에 부합되는 stent의 개발을 통해서 그 제한점은 점차 최소화되어 갈 수 있을 것이며 결국 관상동맥중재술 후 침습적 관상동맥촬영을 해야 하는 경우를 최소화할 수 있을 것이라는 전망을 제시하고 있다.