

요추 후지내측지에 대한 고주파열응고술의 단기 성과와 예후 인자

연세대학교 의과대학 마취통증의학교실 및 마취통증의학연구소

최병인 · 권태동 · 박경배 · 이윤우

Short Term Outcomes and Prognostic Factors Based on Radiofrequency Thermocoagulation on Lumbar Medial Branches

Byung In Choi, M.D., Tae Dong Kweon, M.D., Kyung Bae Park, M.D., and Youn-Woo Lee, M.D.

Department of Anesthesiology and Pain Medicine and Anesthesia and Pain Research Institute, Yonsei University College of Medicine, Seoul, Korea

Background: Lumbar zygapophysial joints are a common source of chronic lower back pain and radiofrequency thermocoagulation (RF) of the medial branches (MB) has been shown to be effective at providing substantial pain relief for chronic low back pain. Therefore, we carried out this study to determine the short term outcomes and prognostic factors of RF on the MB of patients with lumbar facet syndrome.

Methods: We performed RF in fourteen patients who showed greater than 80% pain relief up to three times after a diagnostic MB block was conducted using 0.3 ml of 0.5% bupivacaine. Using 10 cm curved electrodes with 10-mm active tip, a 60 second, 80°C lesion was made after electrical stimulation at 50 Hz for sensory and 2 Hz for motor nerve testing. The degree of pain relief was then assessed after 2 weeks, and again after 3 months using a visual analog scale (VAS) and a four point Likert scale. The outcome was regarded as 'success' if at least a 50% reduction in the VAS was observed. Possible prognostic factors between the two groups were also evaluated.

Results: The success rate was 71.4% (10/14) after three months of follow-up. However, there were transient complications, such as neuritis like syndrome, in 4 patients. In addition, short symptom duration and low minimal voltage (< 0.4 V) for sensory stimulation were shown to be the relevant prognostic factors for a successful outcome.

Conclusions: RF may be an alternative to repeated MB block or intraarticular injection for palliation of lumbar facet syndrome. For better outcomes, early diagnosis and strict patient selection should be coupled with efforts to avoid anatomically incorrect RF. (Korean J Pain 2007; 20: 116-122)

Key Words: facet syndrome, medial branch block, radiofrequency thermocoagulation.

서 론

요추의 척추후관절은 만성 요하지통을 일으키는 중요

한 해부학적 구조물로서, 만성 요통을 호소하는 성인환자의 상당수에서 통증의 원인이 척추후관절의 병변에 기인하는 것으로 보고되고 있다.^{1,2)} 그러나 병력, 이학적 검사 및 방사선학적 소견만으로 명확히 척추후관절증후

접수일 : 2007년 10월 1일, 승인일 : 2007년 11월 19일
책임저자 : 이윤우, (135-720) 서울시 강남구 도곡동 146-92
연세대학교 의과대학 영동세브란스병원 마취통증의학과
Tel: 02-2019-3523, Fax: 02-3463-0940
E-mail: ywleepain@yuhs.ac

Received October 1, 2007, Accepted November 19, 2007
Correspondence to: Youn-Woo Lee
Department of Anesthesiology and Pain Medicine and Anesthesia and Pain Research Institute, Yonsei University College of Medicine, 146-92, Dogok-dong, Gangnam-gu, Seoul 135-720, Korea
Tel: +82-2-2019-3523, Fax: +82-2-3463-0940
E-mail: ywleepain@yuhs.ac

군을 확진하거나 배제하기 어려운 경우가 많으며, 따라서 척추후관절에 관련된 통증이 의심되는 경우, 일단 진단적 목적의 척추후관절강내 주사나 척추신경 후지내측지 차단술을 시행하여 환자의 전형적 통증을 완화시키는지 확인하는 것이 척추후관절증후군을 확진 하는 데 필수적이다.³⁻⁷⁾

만성 요부 척추후관절통 환자에서 고주파 열응고술 (radiofrequency thermocoagulation, RF)을 이용한 후지내측지 파괴술은 효과적이고 유용한 치료법으로 알려져 왔다. 그러나 RF 후지내측지 파괴술 전에 진단적 블록이 주의 깊게 요구되며 해부학적으로 정확한 부위를 파괴해야 장기간의 요통 완화를 얻을 수 있다.^{8,9)}

이에 본 저자들은 3개월 이상 지속되는 요배부통을 보인 환자들 중 척추후관절증후군이 의심되는 환자들에서 진단적 블록을 시행하여 척추후관절통이 확진된 환자들을 대상으로 RF를 이용한 후지내측지 파괴술을 시행하였고, 대상환자들의 치료효과에 대한 단기적 평가를 하고자 본 연구를 시행하였다. 동시에 성공 군과 실패 군간의 비교를 통해 치료결과에 영향을 미칠 수 있는 인자 및 요인들의 성향을 알아보하고자 하였다.

대상 및 방법

본원 통증클리닉 외래에 요하지통을 주소로 내원한 환자 중에서, 병력청취, 이학적 검사와 방사선 검사 등을 통해 척추후관절증이 의심되는 성인 환자를 선별하였다. 신경차단에 금기가 되거나, 국소마취제에 알레르기가 있는 경우, 발병 3개월 이내의 급성요하지통인 경우 대상에서 제외하였다. 모든 환자에게 통증클리닉에서 시행하는 검사와 치료 과정 및 경과에 대해 설명을 충분히 하고 동의를 얻은 후 시행하였으며 동시에 그 과정이나 결과로 얻어지는 정보는 의학적 학문 발표에 사용될 수 있음을 주지시켰다. 추간관 탈출증, 척추전위증, 척추관협착증 등으로 인해 하지에 운동이나 감각이상과 같은 국소 신경학적 이상을 보이거나 전형적인 방사통 및 하지 지배적인 통증양상을 보인 환자는 기타 신경블록 방법으로 치료하여 전형적인 척추후관절증만 남았을 때에 대상자로 선택하였다.

요통 혹은 척추 주위 압통을 현저하게 보인 이환 척추후관절 레벨을 확인한 후(양측성 통증을 보인 경우 좌우측 중 증상이 심한 일측) 이환 척추후관절에 분포하는 후지내측지와 그 바로 상위 후지내측지에서 진단적 후지내측지 블록을 시행하였다. 환자를 복와위로 하고 영

상증강장치를 이용하여 전후상에서 해당 레벨 추체의 위 아래가 이중 조영되지 않도록 각각 일직선이 되게 한 후, 사위상으로 회전시켜 횡돌기, 추체줄기(pedicle), 상관절돌기로 이루어진 소위 ‘Scotty dog’이 잘 보이도록 하였다. 목표 내측지가 주행하는 횡돌기와 상관절돌기의 접합부와 mamillo-accessory notch 사이의 중간 지점을 목표점(Scotty dog의 눈)으로 하고 22 G, 8 cm 짧은 선단 바늘로 천자하였다. 분절당 각각 0.5% bupivacaine 0.3 ml를 주사하여 위양성의 가능성을 최대한 줄였다. 진단적 블록시행 직후 통증 감소를 확인하였고, 환자는 1-2시간 간격으로 하루 동안 시각아날로그척도(visual analog scale, VAS)을 이용하여 통증일기를 작성하도록 하여, VAS가 50% 이상 감소 및 유지된 시간을 확인하였다. 진단적 후지내측지 블록의 양성소견은 5시간 이상 80% 이상의 통증감소로 하였으며, 50-80% 사이의 통증 감소를 보인 경우는 최대 3회까지 진단적 블록을 재시행하여, 양성소견을 보인 경우에만 RF 후지내측지 파괴술을 시행하였다. 진단적 후지내측지 블록에 양성소견을 보인 18명 중 주관적인 지속적 통증감소상태를 장기간 유지한 4명을 대상에서 제외하고 총 14명을 대상으로 RF 후지내측지 파괴술이 시행되었다. RF 시술 전에 시술방법 및 시술 중 환자에게 협조가 요구되는 사항에 관하여 설명하고 RF에 대한 동의서를 작성하였고, 이학적 검사 및 VAS를 이용한 통증평가를 다시 실시하였다. RF 장비는 PMG-230 (Baylis Medical Company INC, Canada)를 사용하였다.

환자를 복와위로 하고, 먼저 22G, 8 cm 바늘을 유도침으로 사용하여 여러각도의 조영 영상이 얻어지더라도 목표하는 후지내측지의 위치를 국재화할 수 있도록 한 후, 곡선형 RF 바늘(22G, 100 mm, active tip 10 mm)을 횡돌기의 하내측에서 삽입하여 일단 횡돌기 상내측과 상관절돌기의 접합부에 RF 바늘 끝이 닿도록 전진하였으며, 바늘을 돌려 가면서 후지내측지의 주행을 따라 상관절돌기와 횡돌기로 이루어지는 궤를 따라 전진하여 바늘 끝을 횡돌기 전연에 위치시켰다. 5번 요추의 후지인 경우, 횡돌기에 해당되는 천골날개의 상연에 접촉시킨 후 상관절돌기와 천골 날개로 이루어지는 궤를 따라 더 진입하여 천골 날개의 전연에 위치시켰다. 측면상에서 RF 바늘 끝이 상관절돌기 하부 및, 추간공의 후연 뒤에 위치되었는지 확인하였다(Fig. 1). RF 탐색자(probe)를 삽입하고, 우선 적절한 교류 저항값을 확인하여, 기능적 전기적 회로의 이상여부나, 다른 이상요인을 배제한 후, 50 Hz로 감각신경을 자극하여 0.5 volt 미만에서 하

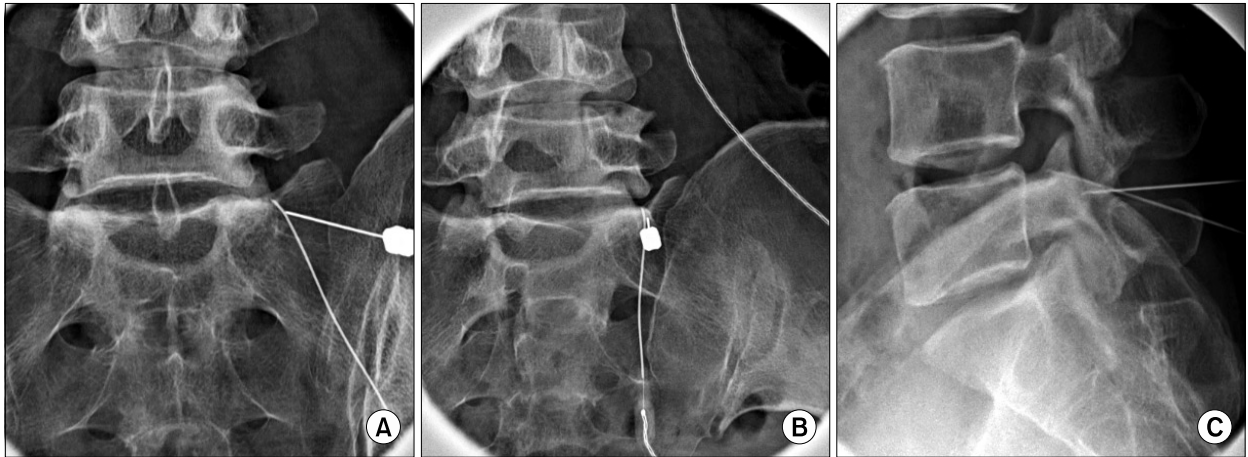


Fig. 1. Fluoroscopic X-ray findings of radiofrequency denervation of lumbar medial branch: (A) A-P view, (B) oblique view, and (C) latera view. Short bevel 22G guide needles are punctured same as like medial branch block (A, B and C) and targeted to the 'eye of scotty dog' on oblique view (B).

지로의 이상감각이나 방사통 없이 환자가 호소하던 부위의 심부통 또는 이상감각이 재현됨을 확인하였다. 2 Hz로 운동신경 자극 시 감각신경자극 최소역치 유발전압의 2배까지 서서히 전압을 증가시켜 엉덩이나 하지에서의 어떠한 근수축 현상 없이 극돌기의 외측에서 후지내측지가 최종 분포하는 다열근의 속상수축을 확인하였다. RF 시행 전, 열응고에 따르는 통증과 신경염을 예방하기 위해 각 레벨당 2% mepivacaine 1 ml와 dexamethasone 2.5 mg을 주사하였다. RF 병소는 80°C에서 60초 동안 시행하여 만들었다.

RF 시행 2주 후, 외래 방문 시, 통증완화 정도(VAS) 및 합병증유무를 관찰하였으며, 이후 외래방문 지속여부와 관계없이, 전화방문을 통해 시술 후 2주와 3개월에서 통증완화 정도, 완화유지기간, 재발 여부 등을 확인하였다. 시술 후 2주째와 3개월째의 통증완화정도를 각각 Likert 4 point scale에 의하여 VAS가 80% 이상 감소; Likert scale IV, 50-80%감소; Likert scale III, 30-50%감소; Likert scale II, 그리고 30%미만 감소; Likert scale I로 분류하였다. RF 시행 3개월째 측정된 Likert scale이 III 이상인 경우를 성공 군, II 이하인 경우를 실패 군으로 구분하였다. 양 군간의 1) 이환 기간, 2) 허리 신전이나 회전 등에 의해 통증이 악화되는 지 여부(척추운동 시 통증유무), 3) 척추주위압통 유무(paraspinal tenderness) 4) RF 시술전 척추수술 시행여부, 5) 진단적 블록의 횡수 및 효과 지속시간, 6)감각 및 운동신경 검사 시 최소 역치 유발전압, 7) RF 직전의 교류 저항값 등을 서로 비교하여 각각의 요소와 RF 성공여부와 상관관계를 통계처

리 하였다.

통계는 SPSS 13.0 (SPSS Inc, USA)를 사용하였으며, 모든 값은 평균 ± 표준편차로 표시하였다. 양군간의 RF 후지내측지 파괴술의 성공 여부를 예측할 수 있는 인자들은 이분형 로지스틱 회귀 분석을 이용하여 통계 분석하였다. 분석된 예후인자에는 이환 기간, VAS, 척추주위압통 유무, 척추운동(신전 및 회전에 의한 facet loading) 시 통증유무, 척추수술 여부, 진단적 후지내측지 블록의 빈도, 진단적 후지내측지 블록의 효과 기간, 감각신경검사(50 Hz)의 최소 역치, 및 유발전압 및 교류저항값으로 하였다. P 값이 0.05 미만인 경우를 통계적으로 유의한 것으로 판정하였다

결 과

척추후관절증후군이 의심되는 환자 대상으로 진단적 블록을 시행하여, 양성소견(5시간 이상 80% 이상의 통증 감소)을 보인 대상자 14명의 성별 분포는 남자 3명, 여자 11명 이었으며, 평균 나이는 66.4세였다.

RF 후지내측지 파괴술을 시행한 부위는 1례(요추 3번 및 4번)를 제외하고 모두 L4 및 L5 후지내측지였다.

RF 후지내측지 파괴술 시행 2주 후 외래방문 시 Likert scale이 II 이하(VAS ratio가 0.5 이상; 실패 군)인 환자는 1례였다. RF 후지내측지 파괴술 시행 3개월 후 Likert scale II 이하인 환자는 총 4 예였으며, Likert scale III 이상(VAS ratio가 0.5 미만; 성공 군)은 10명이었다.

성공 군 10례 중 3례에서 시술 후 2주 후의 Likert scale

Table 1. Short Term Outcome of Radiofrequency Thermocoagulation on Lumbar Posterior Medial Branch

Likert scale (VAS reduction)	I (0-30%)	II (30-50%)	III (50-80%)	IV (80-100%)
2 weeks	0	1	11	2
3 months	1	3	6	4

All values are expressed as number of patients.

Table 2. Comparison of Prognostic Factors between Success Group and Failure Group

Group (n)	Success group (10)	Failure group (4)	P value
Sx duration (month)	19.7 ± 18.5*	55.8 ± 41.6	0.031
VAS (0-10)	6.7 ± 0.9	7.0 ± 1.4	0.617
Tenderness (n)	8	2	0.099
Facet loading (n)	7	1	0.052
Spine Op. Hx (n)	4	2	0.480
Frequency of Diagnostic MBB	1.6 ± 0.7	1.5 ± 0.6	0.078
Effective duration of MBB (hr)	31.2 ± 27.5	23.3 ± 32.5	0.618
50 Hz Paresthesia (Volt)	0.39 ± 0.14*	0.51 ± 0.16	0.017
Impedance prior to lesioning (Ω)	328.6 ± 29.8	337.0 ± 48.9	0.652

n: Number of patients, MBB: Lumbar medial branch block, *P < 0.05 by binary logistic regression test.

보다 3개월 후의 Likert scale이 보다 향상된 결과를 나타냈으며, 1 예에서 감소를 보였으나, 실패 군에서는 4 증례 모두가 시술 2주 후의 Likert scale보다 3개월 후의 Likert scale이 감소된 결과를 보였다(Table 1).

양군에 있어서의 증상의 이환 기간과 감각신경 검사 시 최소역치 유발전압을 제외하고 연령, RF 시행 전 VAS, 척추수술 시행여부, 진단적 블록의 횡수 및 효과지속시간, RF 시행 전 교류저항값에 있어서 통계적으로 유의한 차이를 보이지 않았으며, 척추 운동시 통증유무 및 척추주위 압통 유무의 빈도는 성공 군에서 높았으나 통계적인 유의성을 얻지 못하였다(Table 2).

감각 신경 검사 시 최소 역치 유발전압 양군에 있어서 통계적으로 유의한 차이를 보였다. 특히 성공 군에서는 2회의 감각신경자극을 통해 0.5 volt 미만에서 평소와 비슷한 증상(concordant pain)을 재현한 3 증례를 제외한 나머지에서는 모두 감각신경 자극 시 0.5 volt 미만에서 평소와 비슷한 증상이 재현되었으며, 운동 신경자극검사

도 모두 성공한 반면, 실패 군에서는 평소와 유사한 통증을 얻기 위하여 세 증례에 있어서 각각 두 차례의 감각신경자극검사가 시행되었다. 실패 군 중 한 증례에서는 0.7 volt에서 자극이 되는 상태로 RF 병소를 만들었으며, 또 다른 증례에서는 효과적인 운동자극검사결과를 얻지 못하였다(Table 2).

전체 환자에서 RF 후지내측지 파괴술 2주 후 구심로 차단성동통과 같은 심각한 합병증은 없었다. 성공 군에서 2예, 실패 군에서 1예가(14명 중 3명: 21.4%) 각각 대둔근 부위와 척추주위 요근부에 신경염 유사증세인 일시적인 열감 및 통증 또는 전신적 불편감(몸살)이 3일에서 10일 사이에 발생하였다. 그 외 실패 군에서 1예가 일시적인 하지감각이상을 호소하였으나 국소마취제에 의한 신경근블록 현상으로 간주되었다. 국소적인 신경염 유사증세와 전신적 불편감은 경추간공경막외블록 또는 미추블록 및 gabapentin 경구투여로 모두 1개월 이내에 완화되었다.

고 찰

척추후관절증후군은 척추후관절에서 기인되는 명확히 정의되어지지 않는 통증으로, 이러한 추간관절통 혹은 척추후관절통에 관한 여러 다른 이견이 존재함에도 불구하고,^{10,11)} 척추후관절강내 스테로이드 주사 또는 후지내측지 블록 등 위양성물을 낮출 수 있는 진단적-치료적 블록을 통한 연구조사에 따르면, 척추후관절증후군이 만성요통에서 차지하는 비율이 15-40% 정도에 이르며 요-둔부통의 주요한 원인으로 작용하는 것으로 알려져 있다.^{12,13)} 임상적으로 요추에서의 척추후관절증후군은 일측성 또는 양측성인 척추주위 요통과 함께 해당 척추 후관절부위에서 명백한 압통을 보일 수 있으며, 통증은 통상 허리, 엉덩이, 고관절, 서혜부로 종종 국한되지만 피부분절이 아닌 허벅지나 드물게는 무릎 아래부위까지 방사될 수도 있으며, 허리를 뒤로 신전하거나 옆으로 비틀거나 앉았다 일어설 때 혹은 오래 앉아 있을 때 일반적으로 아침 기상 시에 더 악화되어 심한 통증을 호소하는 경우가 많다. 그러나 신경학적 검사상 대부분 정상소견을 나타내며, 방사선학적 소견상 증상과 일치하지 않거나 특이 소견이 나타나지 않는 경우가 많으므로 척추후관절과 관련된 병변이 의심되면 척추후관절강내 소량의 국소마취제를 주입하거나, 해당관절로 주행하는 요추 L1-L4 후지내측지 혹은 L5 후지를 국소마취제로 차단하여, 그 진통효과를 보는 것이 정확하고 적절

한 방법으로 보여진다.¹⁰⁻¹⁸⁾ 본 조사에서도 진단적 블록에 양성반응을 보인 14 증례에서 MRI 상 척추후관절 병변을 보인 경우는 4 증례에 불과했다. 물론 요추의 내측지는 척추후관절 뿐 아니라, 다열근, 가시사이인대(interspinal ligament), 그밖에 주위근육과 인접신경궁의 골막에도 분포하므로 25%에서 38%에 이르는 위양성율을 보이고 있으나^{14,15)} 비교적 시행하기 쉬우며, 또한 요추 RF 후지내측지 파괴술 시행 전 단계로서의 시험적 역할을 한다는 장점 등으로 인해 RF 시행 전 진단적 목적의 후지내측지 블록이 널리 행해지고 있다.

요추의 후지내측지의 진단적 블록에는 크게 두 가지 방법이 있는데, 의심되어지는 관절로 가는 후지내측지 또는 후지에 한번은 생리식염수를 또 다른 한번은 국소마취제를 주입하여 통증 감소효과와 작용시간의 차이를 비교 확인하는 방법과 각기 작용시간이 다른 국소마취제를 주입하여 통증완화시간과 국소마취제작용시간과 일치하면 병소의 원인을 후관절로 확진 할 수 있다.^{8,12,18)} 이러한 진단적 블록에서 양성소견을 보이면 고주파열응고술이 강력히 추천되어진다. 흥미롭게도 Lord 등은¹⁸⁾ 후자의 방법이 높은 특이성(88%)을 가지면서 위양성율을 현격히 낮추고 위약 반응자를 배제하는데 매우 효과적이지만 낮은 민감도(54%)로 인해 침습적인 치료가 예정되어진 환자들에 있어서는 충분한 진단적 도구일지라도 의도법적인 사안에 있어서나 수술이 심사숙고 되고 있는 상황에서와 같이 진단의 확실성이 요구되는 경우라면(위음성의 가능성이 낮아야 하는 경우) 오히려 전자의 방법이 유리할 수 있다고 주장하였다. 그러나 본 조사에서는 시간적 경제적 여건 및 외래환자대상이라는 특수성 때문에 단일 약제만을 사용한 요추 후지내측지의 일회 진단적 블록을 시행하였는데, 통제되지 않은 일회 진단적 블록(uncontrolled single diagnostic block)의 경우 위양성율의 위험이 38%에 달하는 것으로 보고되고 있으며, 이 경우 특히 추간관 통증이나 근육통이 완전히 배제되지 못할 가능성이 매우 높은 것으로 보고 되고 있다.¹⁴⁾ 특히 병원외의 접근성이 불리한 환자를(예; 거주지가 멀리 떨어진 환자들) 대상으로 이중맹검 검사를 시행하는 것도 결코 용이한 문제가 아니다.

환자 선택에 있어서 중요한 역할을 담당하는 또 하나의 요소인 진단적 블록의 양성반응 제한 값(cut-off value)에 대하여도, 여러 가지 주장이 제기 되었던바, 외래의 특성상 이중맹검 진단적 블록을 시행하기 어려운 여건에서 위양성율을 낮추고 더 긍정적인 RF 결과를 얻기 위해서는 더 높은 제한 값(80%)를 적용해야 한다는

여러 조사결과도 있는 반면,^{2,19,20)} Cohen 등은²¹⁾ 지금까지 일반적으로 사용되어 온 50% 제한 값을 적용시킨 그룹과 80% cut-off 값을 적용시킨 그룹에서의 RF 시행 이후 예후에는 통계적으로 유의한 차이가 없었을 뿐 아니라 오히려 높은 양성반응의 기준을 적용시킬 경우 위음성의 가능성뿐 아니라 그로 인한 잠재적 RF의 수혜자후보에게서 기회를 박탈하게 될 위험을 높일 수도 있고, 일반적으로 80% 이상의 높은 제한 값을 진단적 블록의 양성반응의 기준으로 삼는 경우는 만성통증에 있어서 요추보다 척추후관절통의 빈도가 높은 경추에서 일반적으로 적용되는 것이라고 주장하였다. 한편 본 저자들은 진단적 블록의 양성반응 제한 값으로 80%를 사용하였으며, 흥미롭게도 본 조사에서는 RF 성공 군과 실패 군간의 진단적 블록의 횡수 및 통증감소 유지시간에 있어서 차이를 보이지 않았다. 적어도 본 조사의 결과만 놓고 본다면 진단적 차단외의 양성반응의 제한 값과 RF 후의 결과와는 유의할만한 상관관계를 보이지 않았다고 해석할 수 있으나 실패 군의 환자수가 적으므로 이에 관하여서는 더 많은 증례연구를 통한 고찰이 필요할 것으로 보여진다.

척추 후지내측지에 대한 RF는 1970년대에 처음 시도된 후 많은 시행착오와 미세탐침의 개발을 거치면서 발전하였고, Dreyfuss 등은⁹⁾ 이중 맹검 진단적 블록을 통한 엄격한 환자 선정과 전극을 목표신경과 평행하게 위치시키고 해부학적으로 정확히 전극을 위치시킨 후 RF를 행하면서 전향적인 임상 연구를 시행하였으며, 비록 추적관찰 환자군의 규모가 작았다는(15명) 단점에도 불구하고 그 이전의 연구에 비해 두드러진 결과를 얻어냈다. 그 이후 여러 연구들이 다소의 논란에도 불구하고 이중 맹검 진단적 블록을 통한 엄격한 대상군 선정과 해부학적 그리고 방사선학적으로 정확하게 시행된 RF는 추간관절증후군 환자에서 분명히 장기예후를 향상시킨다고 보고하고 있다.^{8,21,22)}

본 저자들이 RF 후지내측지 파괴술을 시행한 14예 중 3개월 이후 추적 관찰 시 50% 미만의 증상개선을 나타낸 환자는 4예가 있었다. 이들을 각각 검토한 결과 1예에서 30% 미만의 통증 감소정도(Likert scale I)를 보여 효과가 거의 없는 것으로 나타났는데, 통증위치가 요하부와 엉덩이 부위에 국한된 점과 진단적 후지내측지 블록에서 양성반응을 보인 점에서 척추후관절통을 의심할 수 있으나 척추 후굴 혹은 회전과 같은 척추운동 시 통증유발이나 척추주위압통은 관찰되지 않았으며, RF 시행 시 제 4요추 후지내측지의 경우 평소와 유사한 통증

을 얻기 위하여 두 차례의 감각신경자극검사가 시행되었으나 0.7 V에서 자극이 되는 상태로 RF를 시행 하였는 바 정확한 후지내측지의 위치를 찾지 못한 결과라고 생각한다.

본 조사에서 50% 이상의 통증감소효과를 보인 군과 50% 미만의 통증감소효과를 보인 군에 있어서 여러 예후인자를 비교한 결과 중 감각신경자극 시 최소역치 유발전압이 통계적으로 의미 있는 차이를 보인 것은 비록 cohort가 작고, 이로 인해 특정 데이터에 의해 과장된 결과가 얻어졌을 개연성을 감안하더라도 충분히 의미해볼 만한 결과라고 생각된다. 한편 Dreyfuss 등은⁸⁾ RF전에 시행하는 전기자극검사 및 교류저항측정이 성적 및 예후와는 아무 관련성이 없으며, RF에 앞서 역치 유발전압을 최소화하기 위해 바늘을 조작하는 것이 불필요하며, 방사선학적으로 정확하고 적합하다고 판단되는 해부학적 위치에 바늘이 놓이고 시술자가 그것을 정확히 감지할 수 있다면 그것으로 충분하다고 하였다. 그러나 RF 시 방사선학적 소견과 함께 전기자극검사를 통한 환자의 반응을 확인하는 것은 숙련도와는 상관없이 시술자에게 바늘위치에 대한 확신을 심어줌과 동시에 더 나아가서는 발생할 수 있는 합병증을 미리 예방한다는 면에서 꼭 필요한 과정으로 보여진다.

실패 군 중 다른 2 예에서는 이전 척추 고정술을 받은 환자들로 금속고정물이 삽입된 상태여서 특히 제 4 요추 후지내측지 주행경로를 따라 평행하게 바늘을 거치시키는 것이 용이하지 않았으며 두 증례 모두 감각신경 자극에서 모두 0.5 V 이상에서 통증이 재현되었다. 나머지만 예의 경우 MRI 소견상 척추후관절 병변 이외에도 현저한 척추관협착증 및 grade II 이상의 척추전위증을 보였으며 척추주위압통은 없었고 척추 후굴에 의한 통증 악화만 현저하였다. 이 증례에 있어서는 RF 시행 시 감각신경 및 운동신경자극검사 모두 효과적으로 시행되었으나 결과가 좋지 않은 것은 요통의 원인이 복합적인 점에 있다고 생각한다. 한편 본 연구 결과에서 성공 군과 실패 군 사이에서 이환 기간에 있어서 통계적으로 유의할만한 차이를 보였는데, 아마도 이환 기간이 길수록 신경병증적 요소의 개입, 정신적 요소 및 다른 척추병리적 요소가 동반되어 통증 원인의 복합 가능성이 높은 데 기인하는 것으로 보인다.

Park 등은²⁴⁾ 전형적인 척추후관절증을 보이는 경우와 그렇지 않은 경우를 나누어, RF 시행 후 통증 감소 정도를 서로 비교하였는데, 즉 현저한 국소압통과 기립, 척추 후굴 및 척추회전시 통증악화 그리고 둔부와 대퇴부로

의 연관통등의 전형적인 증상을 가진 군에서 그렇지 않은 군에 비해서 통계적으로 유의할만하게 장기간의 개선은 보였다. 이들에 의한다면 만성요통이 여러 가지 요소에 의한 것이고, 그 중에 척추후관절 요인이 일부분에 국한된다고 하면 RF 후지내측지 파괴술에 의한 장기간의 통증감소효과를 기대할 수 없거나 통증의 재발률이 높을 것이지만, 만성요통의 주요 원인이 척추후관절에 있다면 반복적인 후지내측지 파괴술에 의한 장기간의 통증감소효과를 볼 수 있을 것이다.²³⁾

반면, 최근 Cohen 등에²⁵⁾ 의하면 현저한 국소압통, 이환기간, 척추수술기왕력, 신전이나 비틀림 같은 척추운동시 통증이 증가되는 facet loading등의 여러 예후인자를 놓고 다변수분석을 시행한 결과, 후지내측지 RF의 성공 예후인자로 현저한 국소압통 그리고 실패의 예후인자로 오히려 허리의 신전이나 회전과 같은 척추운동에 의해 통증이 악화되는 이른바 'facet loading'이 작용한다고 한 바 있다. 아마도 신전에 의해 악화되는 요통은 척추협착증이나 인대손상 또한 척추전위증과 같은 경우에서도 잘 나타날 수 있으므로, RF의 치료예후에 잘 반응하지 않을 수 있는 다른 병적 조건을 내포하고 있을 가능성이 높기 때문이라고 설명하였다. 심지어 Schwarzer 등과⁴⁾ Revel 등은⁷⁾ 허리 신전으로 악화되는 통증은 다른 많은 요소들 중 요추 추간관 통증과 가장 연관성이 적다고 하였다. 물론 국소 압통에 관해서도 척추후관절통 이외에도 추간관 통증, 천장관절통 등과 같은 여러 다른 조건에서도 존재할 수 있으므로 주의 깊은 감별진단이 필요할 것으로 보여진다.

본 연구에서 단일 약제로 진단적 후지내측지 블록을 시행한 점과 척추운동시 통증유발 정도와 같은 예후인자 평가 시 객관적이고 표준화된 기준을 설정하지 못한 점이 제한점으로 지적할 수 있으며 만성 통증 환자에서 대조군을 설정하기 어려운 점 등은 추후 보다 세밀한 조사가 필요할 것으로 생각한다.

결론적으로 척추후관절증을 보이는 환자에서 조기에 진단적 후지내측지 블록으로 환자 선별을 엄격히 하고 시행한 RF 후지내측지 파괴술은 안전하고 유용한 치료법으로 생각되며 보다 더 향상된 치료성적을 위해 정확하고 세밀한 전기자극으로 정확한 해부학적 위치에 바늘을 거치시켜야 할 것이다.

참 고 문 헌

1. Jackson RP: The facet syndrome. Myth or reality? Clin

- Orthop Relat Res 1992; 279: 110-21.
2. Manchikanti L, Singh V: Review of chronic low back pain of facet joint origin. *Pain Physician* 2002; 5: 83-101.
 3. Manchikanti L, Singh V, Pampati V, Damron KS, Barnhill RC, Beyer C, et al: Evaluation of the relative contributions of various structures in chronic low back pain. *Pain Physician* 2001; 4: 308-16.
 4. Schwarzer AC, Wang SC, O'Driscoll D, Harrington T, Bogduk N, Laurent R: The ability of computed tomography to identify a painful zygapophysial joint in patients with chronic low back pain. *Spine* 1995; 20: 907-12.
 5. Schwarzer AC, April CN, Derby R, Fortin J, Kine G, Bogduk N: Clinical features of patients with pain stemming from the lumbar zygapophysial joints. Is the lumbar facet syndrome a clinical entity? *Spine* 1994; 19: 1132-7.
 6. Manchikanti L, Pampati V, Fellows B, Baha AG: The inability of the clinical picture to characterize pain from facet joints. *Pain Physician* 2000; 3: 158-66.
 7. Revel M, Poiraudou S, Auleley GR, Payan C, Denke A, Nguyen M, et al: Capacity of the clinical picture to characterize low back pain relieved by facet joint anesthesia. Proposed criteria to identify patients with painful facet joints. *Spine* 1998; 23: 1972-6.
 8. Dreyfuss P, Halbrook B, Pauza K, Joshi A, McLarty J, Bogduk N: Efficacy and validity of radiofrequency neurotomy for chronic lumbar zygapophysial joint pain. *Spine* 2000; 25: 1270-7.
 9. Gofeld M, Jitendra J, Faclier G: Radiofrequency denervation of the lumbar zygapophysial joint: 10-year prospective clinical audit. *Pain Physician* 2007; 10: 291-300.
 10. Jackson RP, Jacobs RR, Montesano PX: 1988 Volvo award in clinical sciences. Facet joint injection in low-back pain. A prospective statistical study. *Spine* 1988; 13: 966-71.
 11. Revel ME, Listrat VM, Chevalier XJ, Dougados M, N'guyen MP, Vallee C, et al: Facet joint block for low-back pain: identifying predictors of a good response. *Arch Phys Med Rehabil* 1992; 73: 824-8.
 12. Bogduk N: International Spinal Injection Society guidelines for the performance of spinal injection procedures. Part 1: Zygapophysial joint blocks. *Clin J Pain* 1997; 13: 285-302.
 13. Schwarzer AC, Wang SC, Bogduk N, McNaught PJ, Laurent R: Prevalence and clinical features of lumbar zygapophysial joint pain: a study in an Australian population with chronic low back pain. *Ann Rheum Dis* 1995; 54: 100-6.
 14. Schwarzer AC, April CN, Derby R, Fortin J, Kine G, Bogduk N: The false-positive rate of uncontrolled diagnostic blocks of the lumbar zygapophysial joints. *Pain* 1994; 58: 195-200.
 15. Bogduk N: *Clinical anatomy of the Lumbar spine and sacrum*. 3rd ed. Edinburgh, Churchill Livingstone. 1997, pp 127-144.
 16. Manchikanti L, Pampati V, Fellows B, Bakht CE: The diagnostic validity and therapeutic value of lumbar facet joint nerve blocks with or without adjuvant agents. *Curr Rev Pain* 2000; 4: 337-44.
 17. Kaplan M, Dreyfuss P, Halbrook B, Bogduk N: The ability of lumbar medial branch blocks to anesthetize the zygapophysial joint. A physiologic challenge. *Spine* 1998; 23: 1847-52.
 18. Lord SM, Barnsley L, Bogduk N: The utility of comparative local anesthetic blocks versus placebo-controlled blocks for the diagnosis of cervical zygapophysial joint pain. *Clin J Pain* 1995; 11: 208-13.
 19. Barnsley L: Percutaneous radiofrequency neurotomy for chronic neck pain: outcomes in a series of consecutive patients. *Pain Med* 2005; 6: 282-6.
 20. McDonald GJ, Lord SM, Bogduk N: Long-term follow-up of patients treated with cervical radiofrequency neurotomy for chronic neck pain. *Neurosurgery* 1999; 45: 61-7.
 21. Cohen SP, Stojanovic MP, Crooks M, Kim P, Schmidt CR, Shields LC, et al: Lumbar zygapophysial (facet) joint radiofrequency denervation success as a function of pain relief during diagnostic medial branch blocks: a multicenter analysis. *Spine J* 2007; 18: [in press]
 22. Gray DP, Bajwa ZH, Warfield CA: Facet block and neurolysis. In: *Interventional pain management*. 2nd ed. Edited by Waldman SD: Philadelphia, W.B. Saunders. 2001, pp 446-79.
 23. Schofferman J, Kine G: Effectiveness of repeated radiofrequency neurotomy for lumbar facet pain. *Spine* 2004; 29: 2471-3.
 24. Park J, Park JY, Kim SH, Lim DJ, Kim SD, Chung HS: Long term results from percutaneous radiofrequency neurotomy on posterior primary ramus in patients with chronic low back pain. *Acta Neurochir Suppl* 2006; 99: 81-3.
 25. Cohen SP, Hurley RW, Christo PJ, Winkley J, Mohiuddin MM, Stojanovic MP: Clinical predictors of success and failure for lumbar facet radiofrequency denervation. *Clin J Pain* 2007; 23: 45-52.