

다수의 상악 전치 결손 환자에서 단계별 임프란트 식립 및 임시수복물을 이용한 수복 증례

연세대학교 치과대학 보철과학교실¹ 연세대학교 치과대학 치주과학교실²

길준강¹, 박정철², 김태원¹, 김지환¹, 김성태¹, 정의원²,
윤정호², 박영범¹, 김창성², 심준성¹, 최성호², 문홍석¹

I. 서론

Brånemark 이 골유착과 임프란트를 이용한 상실치의 수복을 도입한 이래로 치과 수복학에 있어서 구강 회복술은 엄청난 발전을 이루었다^{1,2}. 완전 무치악이나 부분 무치악 환자에서 임프란트를 이용한 고정성 보철 수복치료는 수많은 연구를 통해 예지성 있는 치료로 인정 받아왔다³⁻⁵. 임프란트 수복치료가 시작된 초기에는 조직 건강과 임프란트의 생존이 주된 관심사였으나, 지난 10년 동안 최종 수복물의 성공 및 조직의 건강 못지 않게 심미의 중요성도 강조되었다.

심미적 영역에서 이루어지는 임프란트 치료의 결과에 대하여 최근 많은 연구들이 이루어졌다⁷⁻⁹. Belser 등¹⁰은 상악 전치부에서 임프란트 치료는 다른 부위에 식립된 임프란트와 유사한 생존율 및 성공율을 나타냈다고 보고하였다. Eckert와 Wollen 등¹¹은 11년 간의 후향적 연구를 통해 부분 무치악에 식립된 1,170개의 임프란트를 분석하여 임프란트가 식립된 해부학적 부위에 따른 생존율의 차이는 없는 것으로 보고 하였다. 그러나 이들의 연구는 임프란트의 성공의 결정 요소 및 환자의 만족과 관련하여 심미의 중요성을 간과한 측면이 있다¹². 상악 전치부에서 경조직 및 연조직이 부족하거나 임프란트가 이상적인 위치 및 방향으로 식립되지 못하면, 치은이 퇴축되

어 임상치관 길이가 길어지고 임프란트 metal collar가 노출될 수 있으며, 치간 유두가 소실되어 인접 조직과 조화를 이루지 못해 심미성이 저하될 가능성이 높다. 임플란트의 심미성의 저하는 임프란트를 발견하고 부가적인 조직 증강술을 해야 하는 상황을 초래할 수도 있기 때문에 상악 전치부에서는 장기적인 임프란트 주변 조직의 안정성과 함께 심미적 성공을 가늠할 수 있는 명확한 지침을 가진 임상적 개념을 정립하는 것이 중요하다. 상악 전치부에서 조직 결손이 없을 경우 단일치의 수복은 여러 연구를 통해 예지성 있는 치료로 인정되고 있지만, 상악 전치부에서 임프란트를 이용한 다수치의 수복의 예후에 관한 연구는 부족한 실정이며 임프란트 사이 연조직의 예후를 예측하기 어렵다¹³. 심미적 영역에서 임프란트 식립을 통해 단일 또는 다수 치아의 수복은 임상가에게 있어서 어려운 분야이며, 특히 경조직 및 연조직의 결손을 동반한 다수 치아 결손부는 치료 계획 및 과정이 복잡하고 어렵다.

이에 본 증례에서는 경조직 및 연조직 결손을 동반한 다수의 상악 전치 결손 환자에서 골이식을 동반한 단계적 임프란트 식립 및 임시 수복물을 이용해 수복한 증례를 소개하고자 한다.

II. 증례보고

57세 남자 환자가 “위 앞니 결손 부위를 치료 받고 싶다는 주소로 연세대학교 치과대학병원 보철과에 내원하였다. 환자는 13년전 연세대학교 치과대학병원 보철과 및 치주과에서 상악 우측 제1,2 대구치 및 소구치, 그리고 상

Corresponding author ; **Hong-Seok Moon**
Department of Prosthodontics, College of Dentistry,
Yonsei University, 134 Shinchon-dong, Seodaemun-gu,
Seoul, 120-752, Korea
E-mail: hsm5@yuhs.ac

Received Oct7,2010 Revised Dec21,2010
Accepted Jun10,2011

악 좌측 제2소구치 및 제1 대구치, 하악 양측 제1,2 대구치 부위에 임플란트 지지 고정성 보철물 치료를 받은 병력이 있었다. 진단을 위해 파노라마 방사선 사진 및 구내 방사선 사진검사를 시행하였다(Fig.1). 임상 및 방사선 검사 결과 상악 좌측 중절치 및 제2대구치가 결손 상태였고, 상악 좌측 견치 및 소구치에서 중증의 치조골 소실을 동반한 3도의 동요도가 관찰되었다. 상악 우측 중절치 및 좌우 측절치는 Miller의 분류상 Class III에 해당하는 치은 퇴축을 동반한 2도의 동요도를 보였으며, 상악 전치부 결손 부위에서 중증도의 치조골 결손이 관찰되었다(Fig.2,3). 상악 좌측 전치부 및 소구치 부위에서 중증도 이상의 치조골 소실과 함께 상악 좌측 전치 부위에 완전 매복된 과잉치가 관찰되었다.

이에 상악 좌측 중절치 및 제2 대구치의 결손, 전반적 만성 중증도 치주염, 완전매복 과잉치로 진단하였다.

초기 치료계획으로 먼저 상악 좌측 측절치, 견치 그리고 제1소구치와 매복 과잉치를 발거하고, 발거 부위 치조골의 흡수를 줄이기 위해 socket preservation 시행하기로

하였다. 발치 2개월 후 상악 좌측 중절치 및 견치와 제1소구치 부위에 임플란트 식립하여 고정성 보철수복하고, 상악 우측 중절치 및 측절치는 연결 고정하고 교합 조정 후 경과 관찰하기로 하였다.

치료계획에 따라 상악 좌측 측절치, 견치 그리고 제1소구치와 매복 과잉치를 발거하고, 신생골 이식재(MBCP™, Biomatlante, Sarl, France)와 collagen sponge(collaTape®, Zimmer Dental, Calsbad, Calif)을 이용하여 과잉치 발거 부위에 socket preservation을 시행하였다(Fig. 4, 5). 결손 부위에 임시 가철성 의치를 제작하여 장착하였다. 발치 후 2개월 동안 상악 우측 중절치 및 측절치의 경과를 관찰하였으나, 치아 동요도 및 치은낭 탐침 깊이가 감소되지 않아 발치하기로 결정하였다.

최종 치료계획으로 상악 우측 중절치 및 측절치 발치하고 골유도 재생술을 동반하여 상악 좌,우측 측절치 및 상악 좌측 견치와 제1소구치부위에 임플란트를 식립하여 임플란트 지지 고정성 보철물로 수복하기로 하였다.

치료 계획에 따라서 상악 우측 중절치 및 측절치 발거하

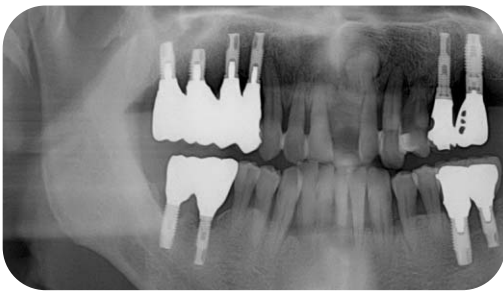


Fig.1 Pre-operative panoramic view

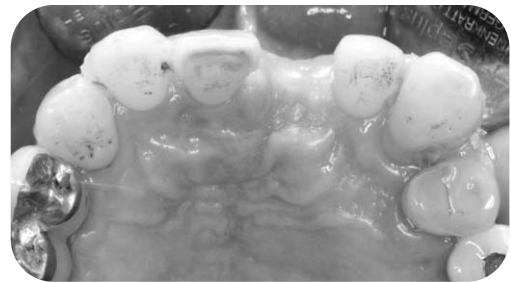

Fig.3 Pre-operative intra-oral occlusal view.

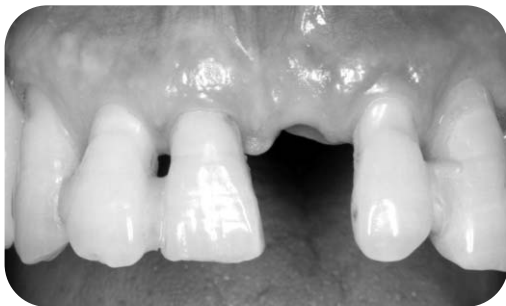

Fig.2 Pre-operative intra-oral frontal view.

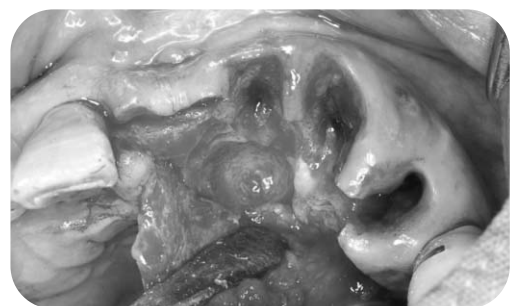

Fig.4 The supernumerary tooth is extracted.

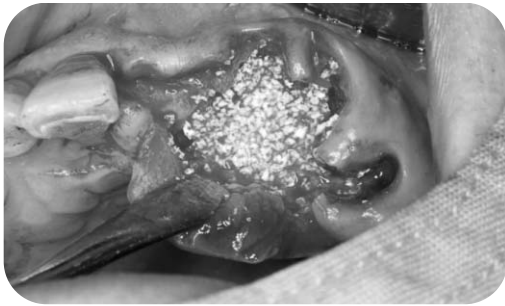


Fig.5 Socket preservation is performed around the extracted socket with MBCP and collagen sponge.

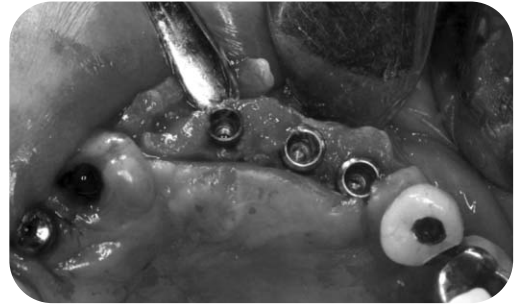

Fig.7 Occlusal view of implant placement in maxillary anterior area.

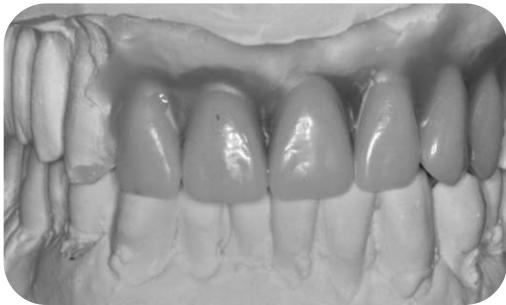

Fig.6 Frontal view of diagnostic wax-up on study model.

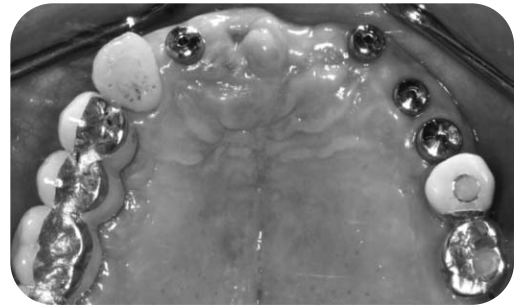


Fig.8 Post-operative intraoral view of maxilla.

였고, 상악 우측 측절치 부위에 발치 후 즉시 임플란트 식립을 시행하였다(Implantium® Ø3.8×14mm, Dentium Co., Seoul, Korea). 술전에 형성한 진단 납형을 통해 적절한 임플란트 위치를 분석하여(Fig.6) surgical stent 상에 표시하여 계획되어 있던 상악 좌측 측절치 및 견치와 제1소구치 부위에도 임플란트를 식립하였다(Fig.7) (#22:Implantium® Ø3.4×14mm, #23: Implantium® Ø4.3×12 mm, #24 : Implantium®Ø4.3×12mm, Dentium Co., Seoul, Korea). 상악 좌측 측절치 부위 임플란트 식립시 치조제 폭이 매우 좁고 파잉치 발치 후 형성된 bone defect를 피해서 식립 하다 보니, implant fixture가 이상적 위치보다 labial쪽으로 식립되었다(Fig.8). 상악 좌측 견치 및 제1소구치 부위에는 구개측으로 골 열개가 형성되어 이중골이식재(Osteon™, Dentium Co., Seoul, Korea)으로 골유도 재생술을 시행하였고 임시 가철성 국소의치를 제작하여 장착하였다.

술 후 3 개월 경 임플란트 지지 임시 고정성 의치를 제작

하기 위해 인상용 코핑을 장착하고 fixture level에서 individual tray와 polyether (Impregum™ Penta™ Soft, 3M ESPE, USA)를 이용하여 pick-up impression을 채득하여 스크류 타입의 임시 의치를 장착하고 군기능 교합을 형성하여 부하를 가하였다(Fig.9 a, b).

고정성 임시 의치 장착 후 3개월 동안 주기적으로 경과 관찰하면서 임시의치의 치관 및 pontic의 형태를 조정하여 자연스런 emergence profile과 interdental papilla가 있는 것처럼 보이도록 연조직 조절을 시행하였고, 전치부의 심미성 및 발음, 기능, 전치부 유도 등을 평가하여 최종 보철 수복으로 이행하기로 하였다. 임시 고정성 의치의 emergence profile을 putty (Aquasil® soft putty, Dentsply Caulk, Midfold, DE, USA)로 인기하여 customized impression coping을 제작하였고(Fig.10 a, b), 이것을 pattern resin (Pattern Resin®LS, GC Co. Tokyo, Japan)으로 구강 내에서 연결 고정된 후 individual tray와 polyether (Impregum™ Penta™ Soft, 3M ESPE, USA)를 이용하

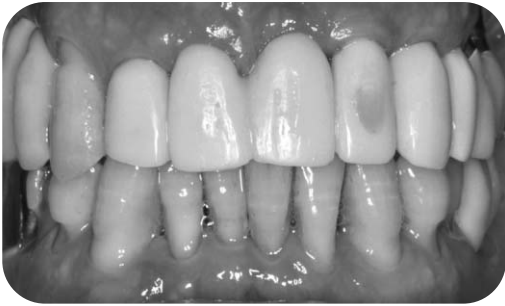

Fig.9 (a) Intra-oral frontal view of provisional restoration




Fig.11 The photo of customized anterior guidance table

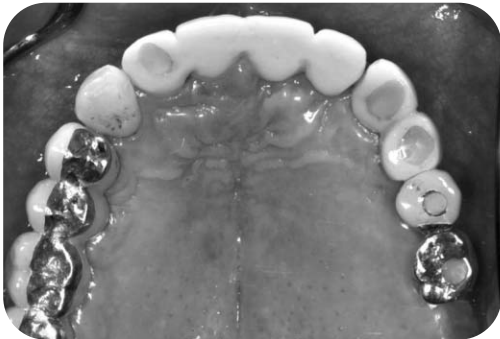

Fig.9 (b) Intra-oral occlusal view of provisional restoration

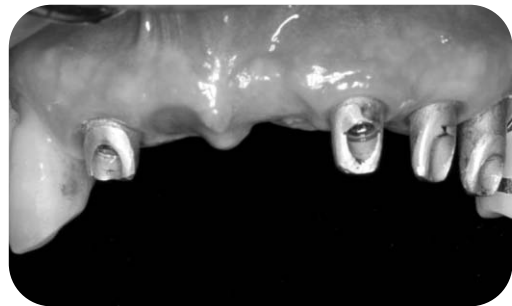


Fig.12 The gold customized abutments are connected to the implant fixtures.

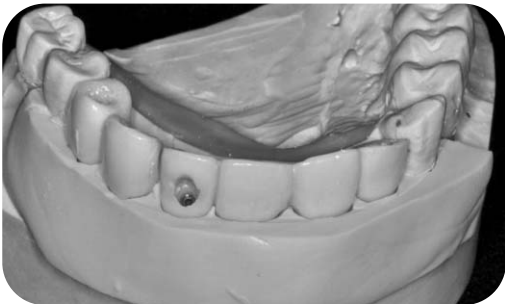


Fig.10 (a) The photo of putty index of existing provisional restoration

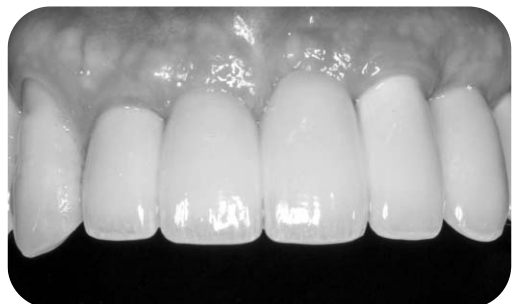

Fig.13 The frontal view of final restoration

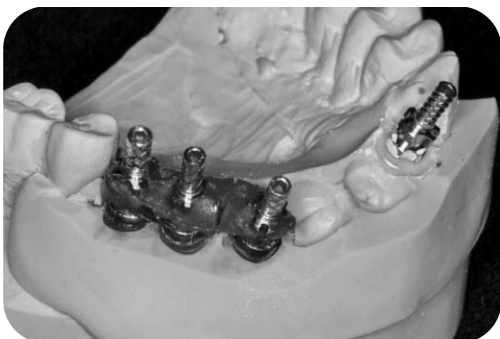

Fig.10 (b) The photo of customized impression coping

여 최종 인상 채득하였다. 전치부의 형태 및 임시의치상에서 형성된 전치부 유도를 최종 수복물에 옮기기 위해, 진단 모형을 이용하여 customized anterior guidance table을 제작하여 (Fig. 11) cementation type의 최종 보철물 제작하였다.

최종 보철물의 지대주는 gold custom abutment로 제작하였고 (Fig. 12), Implant Cement를 이용하여 합착하였다. 보철물 장착후 1주 및 1개월, 그리고 3개월 후 경과 관찰 시 교합 및 임플란트 주변 조직의 건강도 및 방사선 사진

을 통한 변연골 소실 여부 등을 평가하였으며, 현재 6개월 이상 양호한 결과를 보이고 있다(Fig. 13).

III. 총괄 및 고찰

상악 전치부와 같이 심미적 영역에서 임플란트 치료가 성공하기 위해서는 임플란트 수복물과 주변 조직 및 인접치와 조화를 이루어야 한다. 임플란트 수복물이 자연치와 유사하게 보이도록 하기 위해서는 임플란트를 적절한 위치에 식립 해야 하고 자연스러운 보철물을 제작하는 것 뿐만 아니라 임플란트 주변에 입술선 및 안모와 조화되는 치은조직을 재건해야 한다³⁾.

따라서 임플란트 식립시 심미적 결과를 얻기 위해서는 술전에 정확하게 진단하고 보철적 및 외과적 그리고 기술적으로 모든 것을 포괄하고 종합하는 치료계획을 세워야 하며 그리고 정밀한 기공기술과 임상 기술이 뒷받침을 해주어야 한다.

술전 정확한 진단을 하고 치료계획 세우기 위해서는 결손부위의 경조직 및 연조직의 형태와 양에 대하여 정확하게 분석해야 한다. 이러한 목적을 달성하기 위해서는 Garber와 Belsler^{14,15)}이 제시한 “restoration-driven implant treatment planning”이라는 개념에 따라 주변 조직과 조화를 이루는 이상적인 임플란트 수복물을 진단 모형상에서 재현하여 이상적인 수복물 제작을 위한 임플란트의 적절한 위치와 경조직 및 연조직의 증강술의 필요량 등을 결정할 수 있다. 본 증례에서는 술전 진단 모형상에서 이상적인 수복물의 형태를 진단 납형 제작을 통해 재현하여 임플란트의 식립위치와 경조직 및 연조직의 결손량, 그리고 이에 따른 증강술의 필요 여부 등을 평가하였다. 경조직 및 연조직의 결손량 평가와 이에 따른 치료계획의 선택은 여러 선택들에 의해 연구되어 왔다. Seibert 등은 결손부 치조제의 흡수 방향에 따라 분류하였고, Palacci와 Ericsson 등은 상악 전치부에서 경조직과 연조직의 수직 및 수평적 결손 양에 따라 Seibert가 제시한 분류기준을 수정하여 각 분류에 적합한 treatment option을 제시하였다. Tarnow 등¹⁶⁾은 심미적 영역에서 임플란트 식립과 관련하여 적절한 치료방법을 선택하는

데 영향을 주는 두 요소는 발치할 치아 부위의 gingival recession 여부와 buccal bone plate의 존재 유무라고 하였고, 이 두가지 factor를 이용하여 임플란트의 식립 시기 및 socket treatment option을 결정하고자 하였다. 본 증례에서는 상악 전치부에 수평 및 수직적으로 증중의 치간 유두의 소실과 협측 골판의 소실이 관찰되어, 앞서 제시한 treatment option에 따라 staged approach로 계획을 세웠다.

전치부 및 과잉치를 발거하고 발치와 부위는 MBCP (macro-microporus Biphasic Calcium Phosphate)와 Collatape를 이용하여 socket preservation을 시행하였다. MBCP는 bone formation의 scaffold 역할을 해줄수 있는 Hydroxy apatite와 신생골 형성 능력이 있는 beta-Tricalcium phosphate를 6:4 정도의 비율로 혼합한 합성골의 일종이다. Hydroxy apatite는 신생골이 성장할 수 있는 훌륭한 골격을 제공해 줄 수 있으나 골재생능에 있어서는 회의적이었던 반면에 beta-Tricalcium phosphate는 치아주위 골 결손부위에서 신생골 형성능력이 있음이 증명되었으나 흡수속도 및 그 양상에서는 예지성이 떨어지는 것으로 평가되었다^{17,18)}. 그러므로 골격을 유지해줄 수 있는 Hydroxy apatite와 beta-Tricalcium phosphate를 적절히 혼합하여 이식체의 흡수와 신생골의 형성 간에 균형을 이룰 수 있을 것으로 평가되고 있다^{19,20)}.

임플란트를 이용한 결손치아 수복시 주의해야 할 것은 임플란트 주변에 발생하는 Bone saucerization이다. Tarnow 외에도 많은 학자들이 골유착된 임플란트 주변에는 routine하게 bone saucerization이 발생한다고 보고하였고, 이러한 골소실은 수평적으로 뿐만 아니라 수직적으로도 발생한다. 수평적으로는 implant shoulder로부터 1.0~1.5mm, 수직적으로는 2mm 정도 발생한다고 보고되었다. 이러한 결과에 따라 임플란트와 인접치는 최소한 1.5에서 2mm, 임플란트와 임플란트는 3mm이상 간격을 유지하도록 하며 이 공간을 침범하지 않는 것이 추천되고 있다^{21,22)}.

본 증례와 같이 심미적 영역에서 다수의 결손 치아를 임플란트를 이용하여 수복 할 때는, 결손 치아 하나 당 한

개의 임프란트를 식립해야 한다는 개념은 추후 심미적 결과를 악화시킬 수 있다.²³⁾ 전치부는 식립 공간이 제한되어 있고 따라서 앞서 제시한 임프란트 사이 거리를 유지하기 어렵다. 이런 상황에서 임프란트를 인접해서 식립하면, 임프란트 주변에 발생하는 Bone saucerization이 증폭되어 임프란트 주변 골의 손실이 가중되며, 이에 따라 치간 유두의 손실을 막을 수 없다. 따라서 상악 4전치의 결손부 수복시에는 양쪽 측절치 부위에 임프란트를 식립하고 4 unit Fixed partial denture로 수복이 추천되며, 결손부위는 ovate pontic으로 처리하여 인접 연조직을 지지하면 치간 유두가 있는 것 같은 시각적 효과를 얻을 수 있다.

순설측 방향에서 임프란트 식립 위치를 결정할 때에도 앞서 살펴본 임프란트 주변에 발생하는 Bone saucerization을 고려해야 한다. Buccal bone plate의 loss 및 이로 인한 gingival recession을 막기 위해서는 최소한 1mm 이상의 buccal bone thickness를 유지해야 한다. 즉 인접치의 emergence point를 연결한 선에서 implant의 shoulder가 1mm 정도 구개측으로 위치해야 한다. Buser 등²⁴⁾은 이 영역을 comfort zone이라고 정의하였고, 이것보다 더 순측으로 위치할 경우 추후 bone loss로 인해 심미성이 저하될 수 있다고 하였다. 그러나, 본 증례에서는 상악 좌측 측절치 부위에 임프란트 식립시 잔존 치조제의 폭이 매우 좁고 과잉치 발거 부위에 형성된 골 결손 부위를 피해 식립하여 임프란트 fixture가 이상적 위치보다 순측으로 식립되었다.

본 증례에서는 임프란트 식립 후 3개월이 되는 시점부터 임프란트에 부하를 가하기 시작하였다. 심미적 영역에서의 임프란트 loading 과 관련하여 Gallucci 등²⁵⁾은 loading protocol이 심미적 영역에서 임프란트의 생존율이나 임상적 결과에 영향을 주지 않는다고 하였다. 그리고 임프란트 식립 후 6주에서 8주 후에 부하를 가하는 것이 일반적이라고 하였다. 그러나 부가적으로 골유도 재생술과 같은 골 증강술을 시행한 경우에는 conventional loading이 추천된다고 하였다.

Dr. Kourtis 등²⁶⁾은 상악 전치부 임프란트 수복과 관련하여 임시수복물을 통해 soft tissue management를 하여 심

미적인 emergence profile을 형성하는데 도움을 줄 수 있다고 하였다. 본 증례에서는 임시 수복물을 주기적으로 검사하고 조절하여 임프란트 주변 연조직의 형태와 양을 최적화하고 이상적인 emergence profile을 형성하려고 하였다. 또한 본 증례는 다수의 상악 전치를 수복하는 것으로 임시 수복물을 통해 전치부와 안모 및 입술선과의 조화, 발음, 그리고 전치부 유도 등을 주기적 관찰을 통해 평가하고 조절하여 환자에게 적합한 전치부 형태와 길이를 찾고자 하였다. 그리고 customized anterior guidance table 및 customized impression coping 등을 이용하여 임시 수복물을 통해 형성된 심미성 및 연조직 및 교합 형태를 최종 보철물에 반영하고자 하였다.

총 6개월간의 경과 관찰을 통해 임프란트 주변 조직의 건강 및 교합이 적절히 유지되고 있는 것을 확인하였으며 앞으로 주기적인 경과 관찰 및 점검이 이루어진다면 예후는 양호할 것으로 예측된다.

IV. 결론

본 증례는 상악 전치를 결손한 환자에서 socket preservation과 골유도 재생술을 동반하여 단계적 임플란트를 식립하였고 임시 수복물을 이용하여 전치부의 심미성 및 연조직의 형태와 양을 조절하여 심미적이면서도 기능적인 최종 수복물을 제작하고자 하였다. 심미적이고 기능적인 임프란트 보철 치료를 위해서는 환자에 대한 정확한 진단과 치료계획, 그리고 숙련된 기공 및 임상 기술의 결합이 필수적이다. 심미적 영역에서 자연치와 조화되는 임프란트 보철치료를 한다는 것은 어렵고 힘든 과정이다. 심미적 영역에서 임프란트를 이용한 결손치의 수복을 위해서는 해부학적, 생물학적, 외과적 그리고 보철적으로 깊은 이해가 뒷받침 되어야 하고 각 임상 상황에 맞게 치료의 원칙과 지침을 적절히 적용해야 할 것이다.

REFERENCES

1. Brånemark PI, Adell R, Breine U. Intra-osseous anchorage of dental prostheses. I. Experimental studies. *Scand J Plast Reconstr Surg* 1969;3(2):81-100.
2. Adell R, Lekholm U, Rockler B, et al. A 15-year study of osseointegrated implants in the treatment of the edentulous jaw. *Int J Oral Surg* 1981;10(6):387-416.
3. Schmitt A, Zarb GA. The longitudinal clinical effectiveness of osseointegrated dental implants for single-tooth replacement. *Int J Prosthodont* 1993;6(2):197-202.
4. Henry PJ, Laney WR, Jemt T, et al. Osseointegrated implants for single-tooth replacement: a prospective 5-year multicenter study. *Int J Oral Maxillofac Implants* 1996; 11 (4):450-5.
5. Andersson B, Odman P, Lindvall AM, et al. Single-tooth restorations supported by osseointegrated implants: results and experiences from a prospective study after 2 to 3 years. *Int J Oral Maxillofac Implants* 1995;10(6):702-11.
6. Daniel Buser, William Martin, Urs C. Belser, *Optimizing Esthetics for Implant Restorations in the Anterior Maxilla: Anatomic and Surgical Considerations*. *Int J Oral Maxillofac Implants* 2004; Vol.19 supplement
7. Zarb GA, Schmitt A. The longitudinal clinical effectiveness of osseointegrated dental implants in anterior partially edentulous patients. *Int J Prosthodont* 1993;6(2):180-8.
8. Andersson B, Odman P, Lindvall AM, et al. Five-year prospective study of prosthodontic and surgical single-tooth implant treatment in general practices and at a specialist clinic. *Int J Prosthodont* 1998;11(4):351-5.
9. Lindh T, Gunne J, Tillberg A, et al. A meta-analysis of implants in partial edentulism. *Clin Oral Implants Res* 1998;9(2):80-90.
10. Belser UC, Schmid B, Higginbottom F, et al. Outcome analysis of implant restorations located in the anterior maxilla: a review of the recent literature. *Int J Oral Maxillofac Implants* 2004;19(Suppl):30-42.
11. Eckert SE, Wollan PC. Retrospective review of 1170 endosseous implants placed in partially edentulous jaws. *J Prosthet Dent* 1998;79(4):415-21.
12. Mohanad Al-Sabbagh, *Implants in the Esthetic Zone*, *Dent Clin N Am* 50(2006)391-407
13. Funato A, Salama M. Timing, positioning, and sequential staging in esthetic implant therapy: A four-dimensional perspective, *Int J Periodontics Restorative Dent* 2007; 313-23
14. Garber DA, Belser UC. Restoration-driven implant placement with restoration-generated site development. *Compend Contin Educ Dent* 1995;16(8):796, 798-802
15. Garber DA. The esthetic dental implant: letting restoration be the guide. *J Am Dent Assoc* 1995;126(3):319-25.
16. Elian N, Cho SC, Tarnow DP. A simplified socket classification and repair technique. *Pract Proced Aesthet Dent* 2007;19(2):99-104
17. Daculsi G, LeGeros RZ. Transformation of biphasic calcium phosphate ceramics in vivo: ultrastructural and physicochemical characterization. *J Biomed Mater Res* 1989;23:883-94
18. Karabuda C, Ozdemir O. Histological and clinical evaluation of 3 different grafting materials for sinus lifting procedure based on 8 case. *J Periodontol* 2001;72:1436-42
19. Nery EB, LeGeros RZ. Tissue response to biphasic calcium phosphate ceramic with different ratios of HA/beta TCP in periodontal osseous defects. *J Periodontol* 1992;63:729-35.
20. Yamada S, Heymann D, Bouler JM. Osteoclastic resorption of biphasic calcium phosphate ceramic in vitro. *J Biomed Mater Res* 1997;37:346-52
21. Esposito M, Ekstedt A, Grondahl K. Radiological evaluation of marginal bone loss at tooth surfaces facing single Branemark implants. *Clin Oral Implants Res* 1993;4(3):151-7.
22. D.P. Tarnow, S.C. Cho, S.S. Wallace. The Effect of Inter-Implant Distance on the Height of Inter-Implant Bone Crest *J Periodontol* April 2000, Vol. 71, No. 4: 546-9
23. S. Jivraj, W. Chee. Treatment planning of implants in the aesthetic zone. *British Dental journal* Vol 201 No. 2 JUL 22 2006
24. Buser D, Martin W, Belser UC. Optimizing esthetics for implant restorations in the anterior maxilla: anatomic and surgical considerations. *Int J Oral Maxillofac Implants* 2004;19(Suppl):43-61.
25. Weber HP, Gallucci GO, Consensus Statements and Recommended Clinical Procedure Regarding Loading Protocols. *Int J Oral Max Implant* Vol. 24, Supplement, 2009
26. Kourtis S. Provisional Restorations for Optimizing Esthetics in Anterior Maxillary Implants. *J Esthet Restor Dent* 2007;19:6-18.
27. Belser U, Buser D. Consensus statements and recommended clinical procedure regarding esthetics in implant dentistry. *Int. J Oral Maxillo Implant*. Vol. 19 supplement. 2004

Multiple Teeth Replacement in the Anterior Maxilla by means of staged implantation and provisionalization ; Case Report

Jun-Kang Kil¹, Jung-Chul Park², Tae-Won Kim¹, Jee-Hwan Kim¹, Sung-Tae Kim¹, Ui-Won Jung², Jung-Ho Youn², Young-Bum Park¹, Chang-Sung Kim², June-Sung Shim¹, Seong-Ho Choi², Hong-Seok Moon¹

Department of Prosthodontics, College of Dentistry, Yonsei University¹

Department of Periodontology, College of Dentistry, Yonsei University²

The introduction of osseointegration of dental implants by Brånemark and coworkers have revolutionized oral rehabilitation significantly advancing in restorative dentistry. However, the placement of dental implant in esthetic zone is still a challenge for clinicians particularly in sites with multiple missing teeth and with deficiencies in soft tissue or bone because of patient's esthetic demand and difficult pre-existing anatomy. Therefore, hard and soft tissue augmentation procedure prior to implant placement is needed for reconstruction of natural mucogingival architecture surrounding dental implants. This report presents a case of the staged implant placement using by fabrication of transitional restoration for enhance esthetics. [*THE JOURNAL OF THE KOREAN ACADEMY OF IMPLANT DENTISTRY 2011;30(1):56-63*]

Key words : Staged implant placement, Provisional restoration, Esthetic restoration