

Open and Closed Reduction of Temporomandibular Joint Dislocation due to Tongue Cancer Operation

Yong-Hoon Cha¹, Ji Hoon Kim², Sung Mi Kang² and Hyun Jun Hong²

¹Department of Oral and Maxillofacial Surgery, Yonsei University College of Dentistry, Seoul;

²Department of Otorhinolaryngology, Yonsei University College of Medicine, Gangnam Severance Hospital, Seoul, Korea

설암 수술 후 발생한 악관절 탈구의 관혈적 비관혈적 정복례

차용훈¹ · 김지훈² · 강성미² · 홍현준²

연세대학교 치과대학 구강악안면외과학교실,¹ 연세대학교 의과대학 강남세브란스병원 이비인후과학교실²

Received December 20, 2010

Revised February 21, 2011

Accepted February 24, 2011

Address for correspondence

Hyun Jun Hong, MD

Department of Otorhinolaryngology,

Yonsei University,

College of Medicine,

Gangnam Severance Hospital,

211 Eonju-ro, Gangnam-gu,

Seoul 135-720, Korea

Tel +82-2-2019-3460

Fax +82-2-3463-4750

E-mail hjhong@yuhs.ac

Temporomandibular Joint (TMJ) dislocation due to tongue cancer operation has a potential risk factor in that it may become a chronic anterior dislocation. In this regard, the treatment methods of TMJ dislocation are more complicated than that of the usual manual reduction therapy. To prevent the reduction procedure from becoming more complicated, clinicians should check the TMJ status afterward the head and neck operations. But, even with caution, chronic dislocation can happen. To restore normal jaw relation in these patients, one can be treated by manual reduction, open surgery under general anesthesia, and by fastening of additional intermaxillary fixations. Here we report two successfully treated cases of TMJ dislocations due to tongue cancer operation, one treated by the conservative method, and the other by the open surgery method. Korean J Otorhinolaryngol-Head Neck Surg 2011;54:415-8

Key Words Dislocation · Temporomandibular joint · Tongue.

서 론 증 례

악관절의 탈구(dislocation, luxation)는 하악과두가 관절염 기보다 전방에 위치하면서 폐구 위로 돌아갈 수 없는 상태를 의미하며, 환자 스스로 전위된 악골을 정복할 수 없는 경우나 외력에 의해서만 정복될 수 있는 상태를 진성탈구(true luxation)라 하고, 단시간 내에 환자 스스로 악골을 정복할 수 있는 일시적 또는 불완전한 탈구 상태는 아탈구(subluxation)라고 한다.^{1,9} 악관절 탈구증 환자의 대부분은 습관성 탈구로 인해 응급실 또는 외래로 내원하며, 특별한 마취 없이 수조작 정복술(manual reduction)로 치료된다. 하지만 최근 설암 수술 후 발견되어 통상적인 수조작 정복술로 치료되지 않는 진성탈구 2예를 경험하였다. 이에 저자들은 각각의 예를 전신마취 하에 관혈적, 비관혈적인 방법을 통해 치료하였기에 본 증례를 보고하는 바이다.

증 례 1

65세 여자 환자가 우측 설암(cT₁N₀M₀)으로 반설절제술(hemiglossectomy) 및 상견갑설골근 경부광창술(supraomohyoid neck dissection)과 유리전완요골피판(radial forearm free flap)을 통한 재건술을 시행 받았다. 수술 후 두 달째에 기존의 의치가 잘 맞지 않고 저작과 섭식이 어렵다는 증상을 주소로 내원하여 본원 구강악안면외과로 의뢰되었다. 초진 시 임상 검사 및 방사선 사진 검사 결과 악관절 탈구로 진단되어 외래에서 수 차례의 수조작을 통한 악관절 정복을 시도하였으나, 환자의 통증이 심하고 저작근의 긴장이 증가하여 실패하였다. 일주일 뒤 전신마취하에 근이완제(rocuronium bromide 50 mg)를 투여하고 수조작 정복술을 시도하였으나 역시 실패하여 전이개 접근을 통한 관혈적 악관절 수술을 시행하

였다.

수술 소견 상 양쪽 악관절에서 하악과두의 진성탈구와 관절 원판 및 원판후조직의 심한 섬유성 유착(fibrous adhesion)소견이 관찰되었다. 상하 관절강의 유착을 모두 박리하고 관절용기 절제술을 시행하여 관절용기의 후방으로 하악과두를 정복시켰으나 절단 교합(edge to edge bite)까지만 확보되어 골내 고정원(skeletal anchorage system)과 탄성 밴드를 사용한 악간 고정을 10일 동안 시행하였다. 수술 후 11일째에 정상 교합을 획득하여 악간 고정을 제거하였으며, 수술 직후 15 mm이던 개구량은 수술 후 10개월째에 40 mm까지 증가하였다. 전이개 접근으로 인해 발생한 안면신경 이마 가지의 쇠약(weakness)은 술 후 3개월째에 정상으로 회복되었으며, 술 후에 발생한 악관절 잡음(TMJ sound)은 5개월째에 소멸되었다(Fig. 1).

증 례 2

44세 남자 환자가 좌측 설암(cT₂N₀M₀)으로 반설절제술 및 상견갑설골근 경부광청술과 유리전완요골피판을 통한 재건술을 시행 받았으며, 술 후 11일째에 괴사된 피판 제거술을 시행 받았다. 1차 수술 후 19일, 2차 수술 후 8일째에 정상적인 저작, 섭식, 발음이 이루어지지 않아 본원 구강악안면외과에 진료 의뢰 되었으며 양쪽 악관절의 진성탈구로 진단되었다. 초진 시 병실에서 수 차례 수조작 정복술을 시도하였으나 환자의 통증만 증가하고 정복은 되지 않아 전신마취하에 수조작 정복술을 시도하기로 하였다.

전신마취하에 정주 근이완제(rocuronium bromide 70 mg) 투여 후 수조작을 통하여 관절용기 후방으로 하악과두를 정복시키는 데에는 성공하였으나 정상 교합을 나타내는 중심위(centric relation)까지 이동시키지는 못하였다. 하악과두를 중심위로 유도하기 위하여 골내고정원과 탄성 밴드로 악간 고정을 하였으며 정복 후 6일째에 정상 교합관계와 하악과두 중

심위를 회복할 수 있었다. 정복 후 초기 4일 동안은 전치부 조기접촉으로 인한 치주조직 손상과 치아 파절을 예방하기 위하여 개교합(open bite)이 존재하는 공간을 연질의 비닐(vinyl)재료(Blu-Mousse®, Parkell Inc., USA)로 채워주었다. 정복 직후의 악관절 통증은 서서히 감소하였으며 정복 7일째의 12 mm이던 개구량도 술 후 6개월째에 43 mm로 증가하였다(Fig. 2).

고 찰

악관절 탈구는 전방, 후방, 상방, 외측 등의 여러 방향으로 일어날 수 있으며 그 중 전방 탈구가 가장 흔하다. 전방 탈구의 발생 원인은 최대 개구 시의 교근과 관자근 수축이 하악을 관절와에서 벗어나도록 하고 뒤따르는 교근, 관자근, 익돌근의 강직(spasm)이 원래 위치로 하악과두가 정복되는 것을 방해하기 때문이다. 전방 탈구는 급성(acute), 만성 재발성(chronic recurrent), 만성(chronic)으로 분류되며 급성은 외상이나 근긴장 이상(dystonic reaction), 하품 등의 과도한 개구운동이 원인이고 전신 마취시 기도 삽관, 발치 술식, 경구 소화기 내시경 등의 술식 시에 발생하는 것으로 알려져 있다.¹⁾ 만성 재발성 전방 탈구는 해부학적으로 관절용기의 경사가 급한 경우 하악과두가 후하방으로 회전하여 정복되는 것을 방해하는 습관성 탈구 환자에게서 나타난다.²⁾ 대개의 경우 급성과 만성 재발성 전방 탈구는 수조작 정복술에 의해 치료된다. 만성 전방 탈구는 정복되지 않은 탈구 상태가 일정기간 이상 지속되는 것으로 관혈적 정복이 필요하다고 알려져 있으며 비교적 보고가 드문 편이다.³⁾ 치료되지 않은 만성 전방 탈구의 합병증은 하악과두의 허혈성 괴사, 악관절원판의 손상, 하악골 골수염, 영구적인 부정교합 등이 있다.⁴⁻⁶⁾ 전방을 제외한 후방, 상방, 외측으로의 탈구는 주로 외상이 원인이며 골절, 청각기관, 두개저 손상을 주의 깊게 관찰할 필요가 있다.⁴⁾

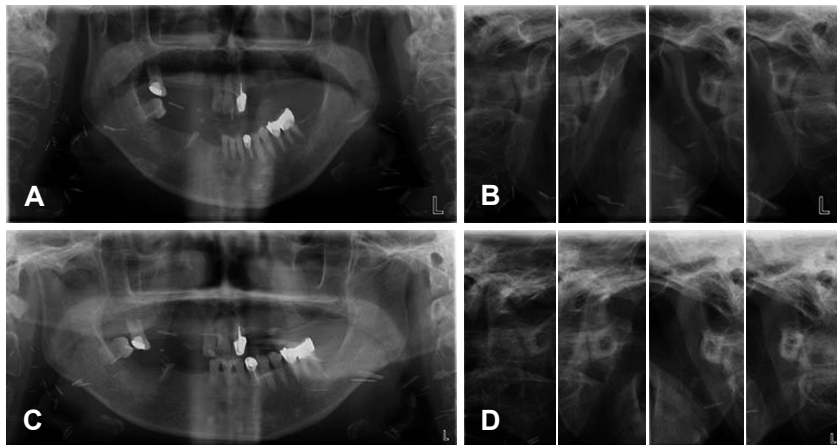


Fig. 1. Preoperative (A and B) and post operative (C and D) orthopantomography and TMJ tomography of case 1. Both mandibular condyle is dislocated anteriorly without reduction. Mandibular shape shows distortion due to prognathic profile (A). Mandibular condyles locate anterior area of articular eminence during mouth closing and opening bilaterally (B). Mandible is on favorable (C and D).

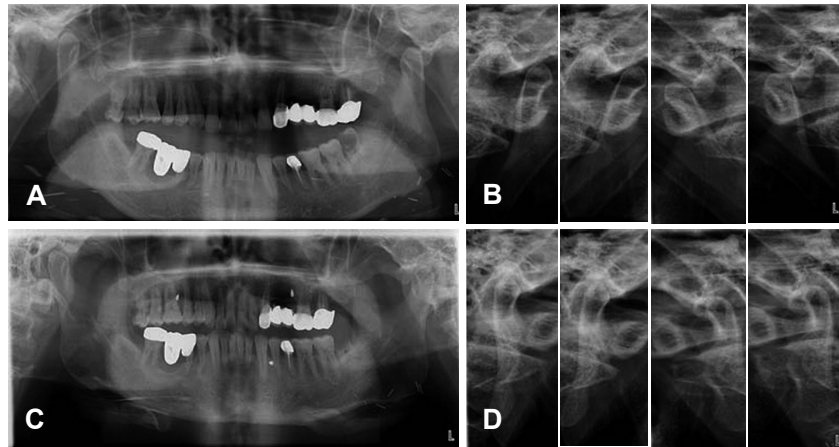


Fig. 2. Preoperative (A and B) and post-operative (C and D) orthopantomography and TMJ tomography of case 2. The position of both mandibular condyle is same as case 1.

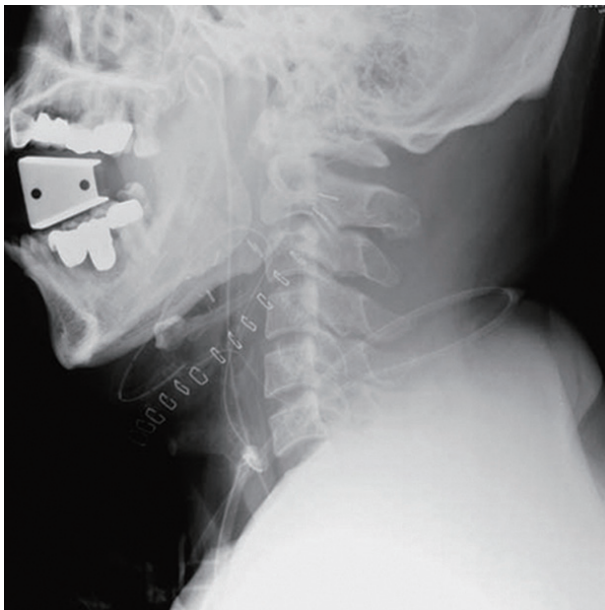


Fig. 3. Immediate post-operative neck lateral view of case 2. Mandibular condyle is already dislocated anteriorly. Bite block interferes mouth closing and reduction of mandible.

악관절 탈구의 임상 증상에는 교합과 안모의 변화, 저작 기능 감퇴 등이 있다. 편측 혹은 양측으로 탈구가 발생하는 경우에는 동측 혹은 양측의 구치부 개방 교합이 발생하여 저작 기능이 감소한다. 편측성 탈구가 존재하는 경우에는 개구 운동 시 하악골의 변위(deviation)가 나타나며 안면 비대칭이 관찰되기도 한다. 양측성 탈구의 경우에는 주걱턱과 같은 제 3 급 부정교합의 안모를 보이는 것이 특징적이다. 또한 탈구가 발생한 쪽의 악관절 부위는 정상인 경우보다 전이개 부위의 풍용도가 감소하는 경향을 보인다.⁷⁾

탈구를 진단하기 위한 영상 검사로는 파노라마 방사선 사진(orthopantomography), 악관절 측방단층촬영(TMJ tomography), 안면골 전산화 단층촬영(facial computed tomography) 등이 유용하다. 파노라마 방사선 사진에서 하악과두는 하악와

에서 전방으로 벗어나 있으며 돌출된 하안모의 영향으로 하악 골의 상이 왜곡되어 나타나는 것이 특징이다. 악관절 측방단층 촬영은 탈구를 진단함에 있어 가장 간단하고 효과적인 촬영 방법으로 한 장의 방사선 사진에서 개구, 폐구시의 양쪽 하악과두, 하악와, 관절용기의 위치 관계를 관찰할 수 있다는 장점이 있다. 안면골 전산화 단층 촬영은 삼차원 재구성 이미지를 관찰했을 때 폐구 상태에서 하악과두가 관절와에 대해 비정상적인 위치에 있는 것을 쉽게 확인할 수 있으며 외상이 동반된 경우에 주로 촬영하지만 가격이 비싸고 방사선 조사량이 많은 단점이 있다.⁸⁾

본 증례들의 악관절 탈구는 증상이 발생하지 수 일이 지난 후에 발견된 것들로 만성 전방 탈구에 해당한다. 탈구가 발생한 원인은 수술 시에 시야 확보를 위해 오랜 시간 동안 환자가 최대 개구를 하고 있다는 점, 수술 후에도 재건한 피판의 손상을 최소화 하기 위해 집중치료실에서 진정(sedation)하에 몇 일 동안 바이트 블록(bite block)을 착용하고 있었던 점 등 때문으로 추정된다(Fig. 3).

탈구증이 비교적 빨리 진단되면 수조작을 통해 간단히 정복할 수 있으나, 만성으로 진행되면 저작근 강직이 심화되고 염증성 반응의 결과로 악관절 원판 후조직의 두께 증가와 섬유성 유착이 발생하기 때문에 치료가 어려워진다. 탈구의 진단이 늦어지게 된 원인은 수술 직후 환자와의 의사 소통이 어려우며, 환자가 의식을 회복하더라도 구강의 감각이 저하되고 큰 수술을 경험하였기에 탈구와 같이 상대적으로 작은 변화를 인지하지 못하거나 자연스러운 변화로 받아들이기 때문인 것으로 보인다.

외래나 병실에서의 수조작으로 정복되지 않는 만성 전방탈구증을 치료 하기 위해 증례 2에서는 전신마취하에 근이완제를 투여하여 비관혈적인 방법으로 정복시켰고 증례 1에서는 비관혈적인 방법이 모두 효과를 보이지 않아 관혈적인 방법을 선택하였다. 환자의 의식이 명료한 상태에서 수조작을 시도할

경우 심한 통증과 더불어 저작근 강직이 심해지기 때문에 숙련된 술자가 몇 차례 시도하여 정복되지 않는 증례는 전신마취 혹은 진정 상태에서 수조작 정복을 시도하는 것이 바람직하다. 하지만 비관혈적인 방법이 모두 실패한다면 증례 1에서와 같이 악관절의 유착증을 의심해 볼 수 있으며 이런 경우 오직 관혈적인 방법을 통해서만 정복시킬 수 있다. 즉, 설암 수술 후 만성 전방탈구가 발생한 경우 외래나 병실에서의 수조작 정복 시도, 전신마취하 수조작 정복 시도, 전신마취하 관혈적 악관절 수술을 순차적으로 고려할 수 있으며 가급적 비관혈적인 방법으로 정복시킬 수 있도록 노력하는 것이 바람직하다.⁹⁾

전신마취하에 관혈적, 비관혈적으로 하악과두가 관절용기의 후방으로 정복 되더라도 두 증례 모두에서 정상교합과 하악과두의 중심위를 보이지는 않았는데 이것은 원관후조직이 두터워졌기 때문인 것으로 추정된다. 이 문제를 해결하기 위하여 정복 후에 0.25 inch 크기의 탄성 밴드와 골내고정원을 사용하여 약간 고정을 시행한 결과 증례 1에서는 11일, 증례 2에서는 6 일째에 정상 악간 관계를 획득할 수 있었다. 악간고정 기간 동안의 부정교합으로 인해 발생할 수 있는 치아, 치주조직 손상을 예방하기 위해 증례 2에서는 연성의 비닐재료를 조기접촉이 있거나 개교합이 있는 부위에 위치시켰으며 정복 후 4 일째에 제거하였다. 정상 악간 관계를 회복하면 악간 고정을 제거하고 2주 정도는 가벼운 개구연습을, 1개월 이후부터 적극적인 개구연습을 지시하여 재발 없이 정상에 가까운 악기능 회복을 도모할 수 있다. 환자의 섭식은 악간 고정 기간에는 유동식, 가벼운 개구연습을 할 때에는 연식 섭취를 권장하는 것이 바람직하다.

설암 수술 후 발생하는 악관절 탈구를 예방하기 위해서는 수술 중이나 직후에 악관절 상태를 평가하는 것이 가장 중요하며, 탈구가 의심 될 경우 가급적 빨리 정복시키는 것이 치료를 간단하게 해준다. 또한 재건한 피판의 손상을 방지하기 위해 거즈를 여러 겹으로 접어서 물려두는 방법도 고려해 볼 수 있다.

설암 수술 후 발생하는 치과적인 합병증으로는 악관절 탈구 외에도 과도한 부피로 재건된 유리전완요골피판 때문에 저작이 되지 않거나 저작할 때마다 피판을 깨물게 되는 경우가 있

다. 이러한 경우 재건된 피판이 주위 조직에 적응하여 위축되는 것을 기다려 볼 수 있으나 특별한 변화가 없다면 부득이하게 발치하거나 교합되지 않도록 치질을 삭제하는 방법 외에는 별다른 치료 방법이 없다.

비록 악관절 탈구는 그 자체가 환자의 생사를 결정하는 질환은 아니지만, 두경부 종양 수술을 받은 환자의 삶의 질(quality of life)과 밀접한 관련이 있다. 기능과 심미의 회복이 종양과 재건 수술의 중요한 목표인 점을 고려한다면 두경부 종양 수술 후 악관절에 대한 이비인후과 의사의 관심은 매우 중요하다. 따라서 악관절 탈구를 예방하기 위해 수술 직후 안모, 교합관계, 악관절 움직임을 체크해 보아야 하며 바이트 블록의 사용 시간을 줄이거나 여러 장의 거즈로 대체하는 것이 바람직하다. 또한 필요한 경우 구강악안면외과의 신속한 협진을 고려해야 할 것이다.

REFERENCES

- 1) Hale RH. Treatment of recurrent dislocation of the mandible: review of literature and report of cases. *J Oral Surg* 1972;30(7):527-30.
- 2) Mangi Q, Ridgway PF, Ibrahim Z, Evoy D. Dislocation of the mandible. *Surg Endosc* 2004;18(3):554-6.
- 3) Kim HG, Choi HS, Huh JK, Park KH. Surgical treatment of recurrent Tmj dislocation by eminectomy with discoplasty. *J Korean Assoc Oral Maxillofac Surg* 2002;28(2):141-6.
- 4) Hoard MA, Tadge JP, Gampper TJ, Edlich RF. Traumatic chronic TMJ dislocation: report of an unusual case and discussion of management. *J Craniomaxillofac Trauma* 1998;4(4):44-7.
- 5) Ohura N, Ichioka S, Sudo T, Nakagawa M, Kumaido K, Nakatsuka T. Dislocation of the bilateral mandibular condyle into the middle cranial fossa: review of the literature and clinical experience. *J Oral Maxillofac Surg* 2006;64(7):1165-72.
- 6) Lee SH, Son SI, Park JH, Park IS, Nam JH. Reduction of prolonged bilateral temporomandibular joint dislocation by midline mandibulotomy. *Int J Oral Maxillofac Surg* 2006;35(11):1054-6.
- 7) Ferretti C, Bryant R, Becker P, Lawrence C. Temporomandibular joint morphology following post-traumatic ankylosis in 26 patients. *Int J Oral Maxillofac Surg* 2005;34(4):376-81.
- 8) Talley RL, Murphy GJ, Smith SD, Baylin MA, Haden JL. Standards for the history, examination, diagnosis, and treatment of temporomandibular disorders (TMD): a position paper. *American Academy of Head, Neck and Facial Pain. Cranio* 1990;8(1):60-77.
- 9) Korean Association of Oral and Maxillofacial Surgeons. *Textbook of Oral and Maxillofacial surgery*. 1st ed. Seoul, Korea: Medical and Dental Publication Co.;1998. p.540-2.