

# 갑상선 결절의 탄성초음파: 횡단면과 종단면영상의 정확도 비교

문희정 · 곽진영 · 김은경

연세대학교 의과대학 영상의학과

### J Korean Soc Ultrasound Med

2012;31:11-16  
Received October 14, 2011; Revised  
January 2, 2012; Accepted February 10,  
2012.

This research was supported by a faculty  
research grant from Yonsei University  
College of Medicine for 2011 (No. 6-  
2011-0121).

Address for reprints :  
Eun-Kyung Kim, MD, Department of  
Radiology, Research Institute of  
Radiological Science, Yonsei University  
College of Medicine, 250 Seongsanno,  
Seodaemun-gu, Seoul 120-752, Korea.  
Tel. 82-2-2228-7400  
Fax. 82-2-393-3035  
E-mail: ekkim@yuhs.ac

## Elastography for Thyroid Nodules: The Comparison of Diagnostic Performance on Transverse and Longitudinal Planes

Hee Jung Moon, MD, PhD, Jin Young Kwak, MD, PhD, Eun-Kyung Kim, MD, PhD  
Department of Radiology, Research Institute of Radiological Science, Yonsei University  
College of Medicine, Seoul, Korea

**Purpose:** To evaluate the diagnostic performance of elastography for thyroid nodules on the transverse and longitudinal planes.

**Materials and Methods:** Gray scale ultrasonography (US), elastography on transverse and longitudinal planes, and fine needle aspiration biopsy for 78 thyroid nodules (malignant: 34 cases, benign: 44 cases) were performed. According to the Asteria criteria of elastography, scores 1 and 2 were classified as probably benign and scores 3 and 4 were classified as suspicious. Strain ratios on transverse and longitudinal planes were measured. Sensitivity, specificity, positive predictive value, negative predictive value, accuracy, and Az value (under the receiver operating characteristics curve) of elastography on transverse and longitudinal planes were calculated and compared.

**Results:** Scores 3 and 4 were more frequently seen in malignant nodules on the longitudinal plane (p value = 0.007), but not significantly seen on the transverse plane (p value = 0.160). Sensitivity, specificity, positive predictive value, negative predictive value, accuracy, and the Az value of elastography on the longitudinal plane were higher than those on the transverse plane, although Az values on the transverse and longitudinal planes were not statistically significant.

**Conclusion:** Diagnostic performance of thyroid elastography, especially sensitivity, were higher on the longitudinal plane than the transverse plane.

**Key words :** Thyroid; Ultrasonography; Elastography; Thyroid malignancy

## 서 론

단단한 갑상선 결절은 악성의 위험이 높다고 알려져 있으나 [1], 갑상선 결절의 촉진은 주관적이고 결절의 위치나 크기에 영향을 받는다 [2-4]. 탄성초음파 영상은 조직의 탄성도를 객관적으로 측정하는 검사법으로 기존의 고식적 초음파의 진단적 가치를 높이고자 고안되었다 [5, 6]. 탄성초음파는 외부 압박으로 조직의 변형, 왜곡을 유발하고 이때 발생한 초음파 빔의 왜곡 정도를 측정하여 영상화 한 것으로, 단단한 조직은 탄

성이 적게 발생하고 연한 조직은 많이 발생한다 [7].

고식적 초음파에서 악성 의심 소견은 저에코 또는 현저한 저에코, 미세석회화, 미세소엽 또는 불규칙한 변연부, 가로보다 세로가 긴 모양이며 이 소견들은 어떤 결절에 대해 세침흡입검을 시행할지 결정하는데 유용하다 [1, 8-13]. 그러나 이 고식적 초음파의 진단 기준은 민감도를 높이면 양성예측도가 떨어지는 한계가 있다. 탄성초음파 영상은 갑상선 결절의 악성과 양성의 감별 진단에 유용하며 [2, 3, 14-22], 특히 불충분 검체 (non-diagnostic, unsatisfactory)나 애매한 결과 (indeterminate cytology)를 보인 결절에 있어 악성 예측에 매

우 유용하다고 보고 되었다 [3, 19, 20]. 탄성초음파 영상은 기관 (trachea), 경동맥 등 주변 기관뿐 아니라 [15, 18] 결절의 위치에 영향을 받는다 [22]. 횡단면의 탄성초음파는 경동맥과 기관에 의해 영향을 받으나 종단면의 탄성초음파는 경동맥과 기관이 포함되지 않아 영향이 적을 것으로 예상되나 기존의 탄성초음파 연구는 횡단면과 종단면을 명확히 구분하지 않고 시행하였다.

따라서, 본 연구는 갑상선 결절의 탄성초음파가 횡단면과 종단면 중 어느 면에서 더 높은 진단적 가치를 보이는지 알아 보 고자 하였다.

### 대상 및 방법

#### 대상환자

이 연구는 후향적 연구로 임상시험심사위원회는 승인을 받았다.

2011년 6월, 고형 갑상선 결절을 가진 120명의 환자에 대해 고식적 초음파, 탄성초음파, 세침흡입생검을 시행하였다. 15명의 환자는 세침흡입생검 결과가 베테스다 범주 1 (불충분 검체)로 이 연구에서 제외 하였다. 16명은 범주 3 (임상의미를 알 수 없는 비정형세포의 존재, 임상의미를 알 수 없는 소포병변의 결과), 3명의 환자는 범주 5 (악성 의심의심)의 결과 후 수술이나 추적 세침흡입생검을 받지 않아 제외 하였다. 8명의 환자는 베테스다 범주 2 (양성)였으나 변형율 비 (strain ratio) 를 구할 수 없어 제외 하였다. 결과적으로 총 78명의 환자가 이 연구에 포함 되었으며 60명은 여자, 18명은 남자였다 (Fig. 1).

#### 고식적 초음파

고식적 초음파는 6-14 MHz 선형 탐촉자와 EUB-750 scanner (Hitachi Medical, Tokyo, Japan)를 이용하여 9년과 11년의 갑상선 초음파 경험이 있는 전문의 2명이 시행하였다. 갑상선 결절에 대한 고식적 초음파 소견은 에코, 변연부, 석회화, 모양, 최종 결론으로 분류하여 결과지에 기록을 하였다. 최종 결론은 현저한 저에코, 미세석회화, 미세소엽 또는 불규칙한 변연부, 가로보다 세로가 긴 모양 중 하나 이상의 소견이 있는 경우 악성 의심 (suspicious), 어느 소견도 없는 경우는 음성 (probably benign)으로 하였다 [10-12]. 세침흡입생검은 악성 의심 결절에 대해 시행하였고 악성 의심 결절이 없는 경우 음성 결절 중 가장 큰 결절에 대해 시행하였다.

#### 탄성초음파 영상

탄성초음파 영상은 고식적 초음파가 끝난 후 세침흡입생검

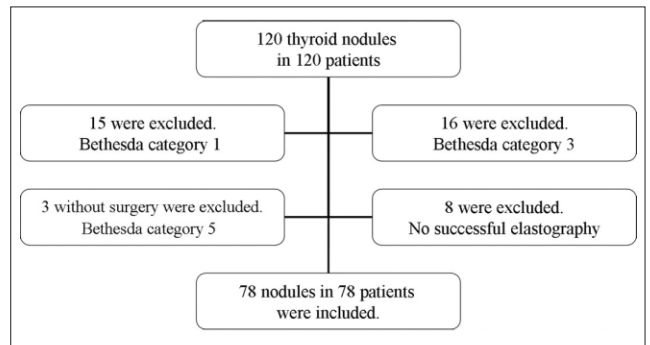


Fig. 1. Inclusion Criteria of Study Population.

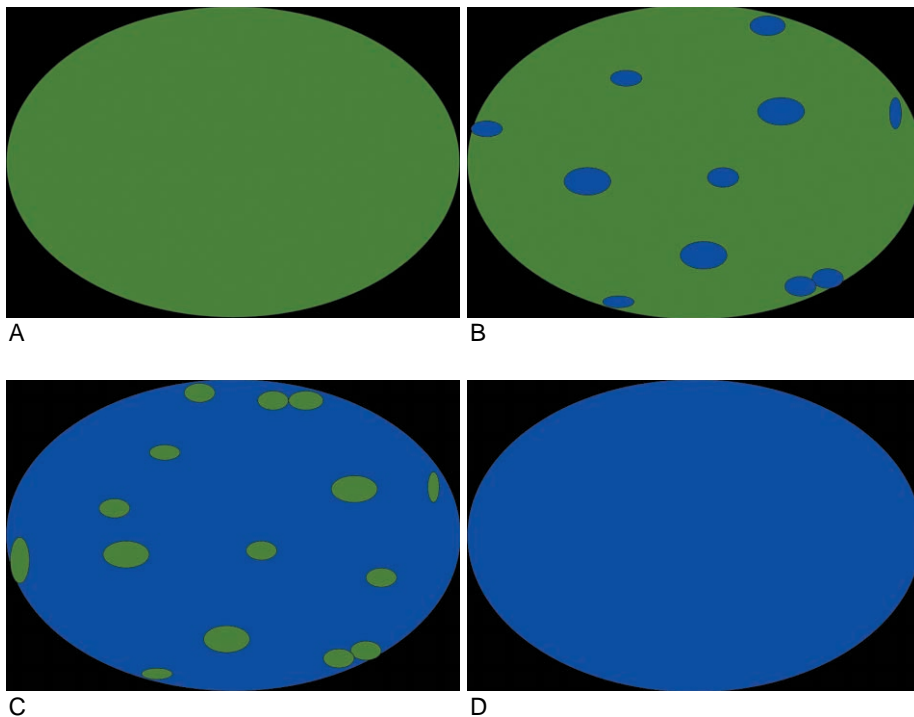


Fig. 2. Elastography Scores of Asteria Criteria

- A. Score 1 indicated an elasticity in the whole examined area.
- B. Score 2 indicated an elasticity in a large part of the examined area.
- C. Score 3 indicated a stiffness in a large part of the examined area.
- D. Score 4 indicated a nodule without elasticity.

을 시행할 갑상선 결절에 대해 같은 초음파 기기를 이용하여 횡단면과 종단면에서 동일한 방법으로 이루어졌다. 탐촉자로 결절에 대해 수직으로 경도의 압박을 가하여 탄성초음파 영상을 얻었고, 압박 수치는 모니터에서 보이는 2, 3의 압박 강도를 유지하였다. 탄성초음파 영상을 얻을 사각형의 관심 부위는 위로는 피하지방, 아래로는 장경근을 포함하였다. 조직의 탄성도 등급은 Asteria 분류에 따라 등급 1과 2는 음성 (probably benign)으로 3, 4는 악성 의심 (suspicious)으로 분류 하였다 (Fig. 2) [14]. 변형율 비 (strain ratio)는 갑상선 결절과 정상 갑상선 조직의 변형율 비로 갑상선 결절의 관심 영역은 결절을 최대한 포함하여 측정하였고 정상 갑상선 조직의 관심 영역은 결절에서 멀리 떨어진 갑상선에서 측정하여 자동으로 계산된 값을 얻었다.

**분석**

양성, 악성의 분류는 세침흡입생검과 조직 병리 소견을 바탕으로 하였다. 78명 환자 중 수술을 시행한 8명, 세침흡입생검 결과가 베테스다 범주 6인 26명을 포함하여 총 34명(43.6%)은 악성, 세침흡입생검 결과가 베테스다 범주 2인 44명(56.4%)은 양성으로 분류 하였다. 횡단면과 종단면에서의 탄성초음파 영상의 임상적 특징과 초음파 소견, 탄성초음파 소견의 양성과 악성에 따른 빈도는 chi square test로, 탄성초음파의 민감도, 특이도, 양성 예측도, 음성 예측도, 정확도는 Generalize Estimating Equation을 이용하여 비교하였다. 양성 과 악성에 따른 갑상선 결절의 크기와 횡단면과 종단면의 변형율 비는 Mann Whitney U test를 이용하여 중간값을 비교 하였다. 횡단면과 종단면에서의 변형율 비의 정확도는 receiver

operating characteristic (ROC) curve 분석과 under the ROC curve (Az 값)을 이용하였다. 분석은 MedCalc (version 11.5.0.0, MedCalc Softwear, Mariakerke, Belgium)과 SAS (version 9.2, Cary, Institute, NC, USA)를 이용하였다.

**결 과**

환자의 평균 나이는 49.7세 (범위, 15-77세), 갑상선 결절의 평균 크기는 11.1 mm (범위, 3-33 mm)였다. 양성과 악성에 따른 임상적, 고식적 초음파, 탄성초음파의 특징은 표 1에 정리하였다. 나이, 성별은 악성, 양성에서 큰 차이를 없었으나 결절의 중간 크기는 악성에서 통계적으로 유의하게 작았다. 고식적 초음파의 악성 의심은 통계학적으로 유의하게 악성 결절에서 많았다 (Table 1). 종단면 탄성초음파의 악성 의심 (score 3, 4)은 통계학적으로 유의하게 악성에서 많이 보이는 소견이었으나 횡단면 탄성초음파에서는 유의한 차이가 없었다. 변형율 비의 중간값은 횡단면과 종단면 모두에서 악성이 양성보다 유의하게 높았다 (Table 1).

종단면 탄성초음파의 민감도, 특이도, 양성예측도, 음성예측도, 정확도는 모두 횡단면 탄성초음파 보다 높았고 민감도는 통계학적으로 유의한 차이를 보였다 (Table 2) (Fig. 3). 횡단면의 Az 값은 0.631, 종단면은 0.661로 종단면이 높았으나 통계학적 차이는 없었다 (Table 2) (Fig. 4).

**고 찰**

고식적 초음파의 악성 의심 소견은 미세 석회화, 저에코, 불

**Table 1.** Gray Scale US and Elastography Features According to the Malignancy and Benignity

	Malignant (n = 34)	Benign (n = 44)	P value
Mean age (range)	51.2 (27-67)	47.8 (15-77)	0.215
Sex			0.851
Women (n = 60)	26 (43.3)	34 (56.7)	
Men (n = 18)	8 (44.4)	10 (55.6)	
Median nodule Size (mm, range)*	8 (5-19)	12 (3-33)	0.003
Final assessment on US			< 0.001
Probably benign (n = 37)	4 (10.8)	33 (89.2)	
Suspicious (41)	30 (73.2)	11 (26.8)	
Elastography on transverse plane			
Probably benign (n = 31)	10 (32.3)	21 (67.7)	0.160
Suspicious (n = 47)	24 (51.1)	23 (48.9)	
Median Strain ratio (range)*	2.2 (0.5-20.8)	1.3 (0.5-8)	0.049
Elastography on longitudinal plane			
Probably benign(n = 28)	6 (21.4)	22 (78.6)	0.007
Suspicious (n = 50)	28 (56)	22 (44)	
Median Strain ratio (range)*	2.5 (0.4-41.8)	1.6 (0.6-26.7)	0.015

Note.— US; ultrasonography

\*; Mann Whitney U test

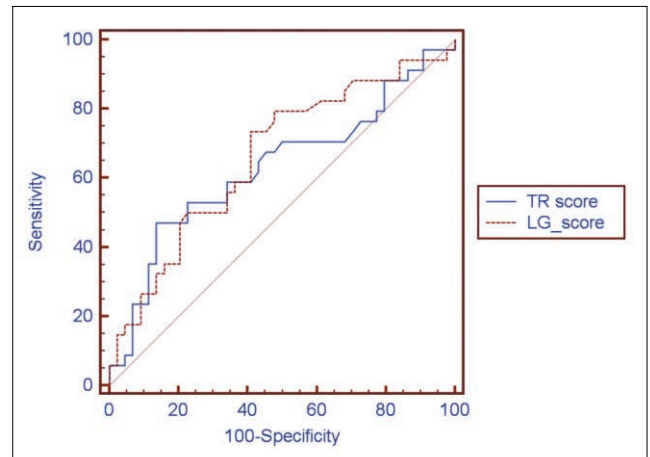
**Table 2.** Diagnostic Performances of Elastography on Transverse and Longitudinal Planes

	Transverse Plane	Longitudinal Plane	P-value
Sensitivity (95% CI)	70.6% (53.4–83.4)	82.4% (65.9–91.9)	0.037
Specificity(95% CI)	47.7% (33.6–62.3)	50.0% (35.6–64.4)	0.705
PPV (95% CI)	51.1% (37.1–64.9)	56.0% (42.1–69.0)	0.158
NPV (95% CI)	67.7% (49.7–81.7)	78.6% (59.8–90.0)	0.051
Accuracy (95% CI)	58.0% (46.5–68.1)	64.1% (52.9–73.9)	0.127
Az (95% CI)	0.631 (0.514–0.737)	0.661 (0.545–0.765)	0.630

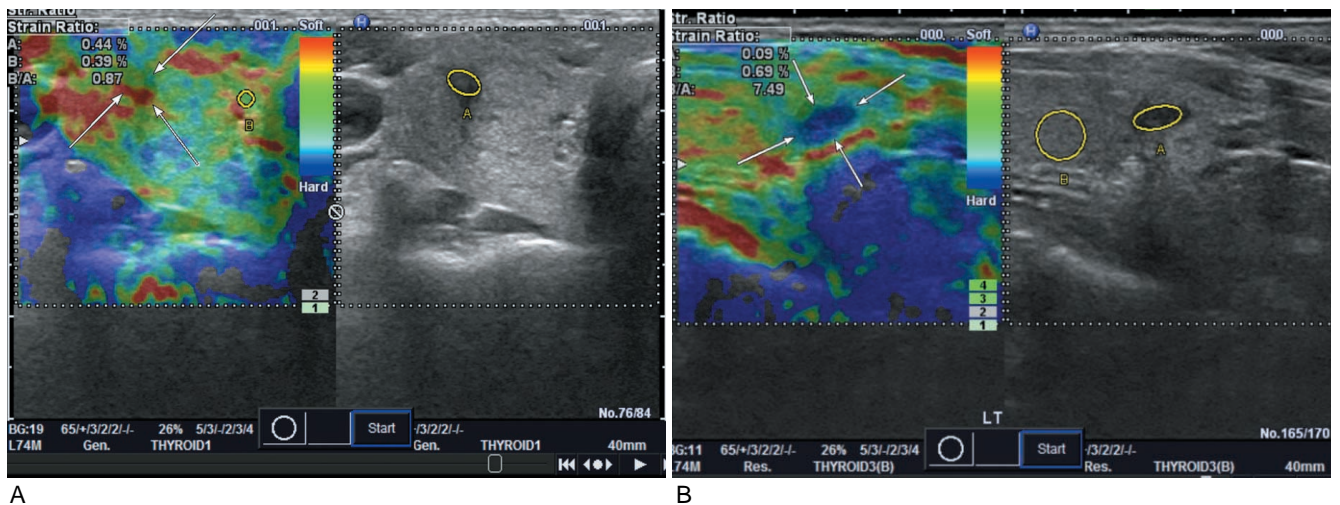
Note.— PPV; positive predictive value  
 NPV; negative predictive value  
 Az; under the receiver operating characteristic curve  
 P value; the comparison of Az value for transverse and longitudinal planes

규칙한 변연부, 고형성, 키가 큰 모양이며 이는 갑상선 결절의 악성을 예측하고 세침흡입생검을 시행할 결절을 선택하는데 매우 유용하다 [9–13, 23–26]. 특히 고식적 초음파의 악성의 의심 소견의 조합은 민감도, 27–94%, 특이도, 66–93%, 양성 예측도, 6–70%, 음성예측도, 74–99%로 높은 진단 정확도를 보인다 [10–12, 24, 27–29]. 고식적 초음파 소견의 조합은 민감도를 높이면 암은 놓치지 않고 발견하겠지만 양성예측도는 떨어져 불필요한 세침흡입생검이 증가하는 한계가 있다.

Rago와 Asteria 분류를 이용한 갑상선 결절의 탄성초음파는 양성과 악성의 감별에 유용하다 [2, 3, 5–7, 14–21]. 탄성초음파의 민감도, 특이도, 양성예측도, 음성예측도, 정확도는 86–100%, 81–100%, 55.2–64%, 94.5–98.2%, 83.7–90.2%로 악성과 양성의 감별하는데 진단적 가치가 있다 [3, 14, 16, 19–22]. 우리 연구의 결과, 횡단면과 종단면에서 탄성초음파의 민감도는 70.6%, 82.4%, 특이도는 47.7%, 50%, 양성예측도는 51.1%, 56%, 음성예측도는 67.7%, 78.6%, 정확도는 58, 64.1%로 진단적 가치가 있으나 기존의 연구보다는 낮았다. 이



**Fig. 4.** Receiver operating characteristic (ROC) curve analysis of Strain Ratio on transverse and longitudinal planes. Az values of strain ratio on transverse and longitudinal planes were 0.631 and 0.661, respectively and were not statistically different (P value = 0.630). TR; transverse plane  
 LG; longitudinal plane



**Fig. 3.** A 52-year-old woman with papillary thyroid carcinoma in right thyroid gland.  
 A. Elastography on transverse plane showed Asteria score 1.  
 B. Elastography on longitudinal plane showed Asteria score 4.

전 연구들은 세침흡입생검의 결과가 불충분검체, 소포 신생물 (follicular neoplasm)인 결절을 포함하였으나 우리 연구는 제외하였고, 연구에 포함된 갑상선 결절의 크기가 다른 것이 이 유인 것으로 생각된다 [3, 19, 20].

횡단면과 종단면에서의 탄성을 비의 중간값은 모두 악성에서 유의하게 높았다 (p value = 0.049, 0.015). Kagoya 등도 변형을 비를 연구하였고 진단적 가치는 높지 않다고 보고하였으나 갑상선 결절과 근육의 비를 계산하였다 [30]. Lyshchik 등은 변형율 비가 4 이상인 결절의 악성 예측도는 높다고 보고하였으나 변형율 비를 측정 시 초음파 기기에서 직접 측정하지 않고 검사 후 측정하는 방법으로 이루어져 우리 연구와 달랐다 [18].

탄성초음파는 기관, 경동맥 등 주변 기관의 영향을 받으며 [15, 18], 특히 경동맥의 박동이 갑상선 조직을 압박하여 탄성초음파에 영향을 주게 된다 [15]. 탄성초음파 영상은 위치의 영향도 받으며 갑상선 협부(isthmus)에 위치할 경우 진단적 가치가 떨어진다 [22]. 횡단면에서 탄성초음파를 시행하면 기관과 경동맥이 포함 되나, 종단면에서 탄성초음파를 시행하면 경동맥과 기관은 포함되지 않는다. 따라서, 탄성초음파를 어느 단면에서 시행하는지에 따라 탄성값이 영향을 받을 수 있을 것으로 예상되나 기존의 연구들은 횡단면과 종단면을 명확히 구분하지 않고 탄성초음파를 시행하였다. 따라서 본 연구에서는 횡단면과 종단면에서의 탄성초음파의 진단적 가치를 비교, 평가 하였다.

종단면 탄성초음파 영상의 악성 의심 등급 (Asteria score 3, 4)은 악성에서 유의하게 많이 보였으나 (p value = 0.007) 횡단면에서는 차이가 없었다 (p value = 0.160). 종단면 탄성초음파 영상의 민감도, 특이도, 양성예측도, 음성예측도, 정확도는 횡단면 탄성초음파 영상보다 높았고 특히 민감도는 통계학적으로 유의한 차이를 보였다. Az 값은 횡단면보다 종단면에서 높았으나 통계학적으로 유의한 차이를 보이지 않았다. 따라서, 탄성초음파 영상은 횡단면 보다는 종단면에서 더 진단적 가치가 높았다고 생각할 수 있다. 횡단면의 초음파는 기관의 영향으로 경도의 반복적인 압박이 고르게 전달되지 않고 경동맥의 박동이 탄성초음파영상에 영향을 줄 수 있어 진단적 가치가 떨어지는 것으로 사료된다. 또 다른 가능한 이유로 변형율 비 측정은 결절에서 멀리 떨어진 정상 갑상선을 관심 영역으로 정한다. 갑상선 결절이 큰 경우 횡단면에서 정상 갑상선 관심 영역의 측정은 어렵거나 불가능하다. 종단면은 횡단면에 비해 결절 외 정상 갑상선 조직을 많이 포함하고 있어 관심영역의 측정이 횡단면보다 용이하고 정확하다. 따라서 탄성초음파 영상은 횡단면 보다는 종단면에서 얻는 것이 더 진단적 가치가 높고 제한이 적다.

최근 횡파 (shearwave)를 이용한 갑상선 결절의 감별진단에 관한 연구가 있었다 [31]. 횡파의 전파 속도는 조직에 따라 다르며 단단한 조직에서의 전파 속도가 더 빠르다는 이론을 기

초로 한 초음파 기법이다 [31]. 이 영상을 진단에 이용 시 고 식적 초음파 기법 단독보다 높은 진단 정확도를 보인다는 연구가 있었으며 [31] 향후 고식적 초음파, 탄성초음파, 횡파초음파에 대한 대규모 연구 또한 필요할 것으로 생각된다.

이 연구에는 제한점이 있다. 첫째, 후향적 연구로 78명의 환자만이 포함되었고 갑상선 결절이 있는 환자 중 세침흡입생검과 탄성초음파영상을 얻은 환자만을 대상으로 하여 선택 오차가 있을 수 있다. 향후 더 많은 환자를 대상으로 한 전향적 연구가 필요하다. 둘째, 8명의 환자만이 수술을 받았고 71명의 환자는 세침흡입생검 결과를 기준으로 하여 세침흡입생검 결과가 위음성일 가능성이 있다. 셋째, 이 연구는 두 명의 영상의학과 전문의가 탄성초음파 검사를 시행하여 탄성초음파 영상의 판독자간 변이가 있을 수 있다. 넷째, 세침흡입생검 결과가 소포 신생물인 결절은 포함되지 않았다고 향후 소포신생물의 악성과 양성을 구별하는 탄성초음파에 관한 연구가 필요하다.

결론적으로, 갑상선 탄성초음파 영상은 횡단면보다는 종단면에서 얻는 것이 진단적 가치가 크며 특히 민감도가 높다.

## 요 약

목적: 갑상선 결절에 대해 시행한 횡단면과 종단면 탄성초음파의 진단 정확도를 비교, 평가하고자 하였다.

대상과 방법: 총 78 갑상선 결절 (악성 34예, 양성 44예)에 대해 고식적 초음파, 탄성초음파, 세침흡입생검을 시행하였다. 횡단면과 종단면에서 각각 탄성초음파영상과 변형율 비를 얻었고 Asteria 분류를 이용하여 등급 1, 2는 음성, 3, 4는 악성 의심으로 분류하였다. 최종적으로 횡단면과 종단면 탄성초음파의 민감도, 특이도, 양성예측도, 음성예측도, 정확도를 비교하였고, 변형율 비는 Az 값 (under the receiver characteristics curve)을 이용하여 진단적 가치를 평가 하였다.

결과: 종단면의 Asteria 등급 3, 4는 악성 결절에서 유의하게 많았으나 (p value = 0.007) 횡단면에서는 차이가 없었다 (p value = 0.160). 종단면의 탄성초음파의 민감도, 특이도, 양성예측도, 음성예측도, 정확도는 횡단면보다 높았다. Az 값 또한 종단면에서 높았으나 통계학적으로 유의한 차이는 없었다.

결론: 갑상선 탄성초음파 영상은 횡단면보다는 종단면에서 얻는 것이 진단적 가치가 크며 특히 민감도가 높다.

## References

1. Gharib H, Papini E, Paschke R, et al. American association of clinical endocrinologists, associazione medici en-

- ocrinologi, and european thyroid association medical guidelines for clinical practice for the diagnosis and management of thyroid nodules. *Endocr Pract* 2010;16 Suppl 1:1-43
2. Bojunga J, Herrmann E, Meyer G, Weber S, Zeuzem S, Friedrich-Rust M. Real-time elastography for the differentiation of benign and malignant thyroid nodules: a meta-analysis. *Thyroid* 2010;20:1145-1150
  3. Rago T, Vitti P. Role of thyroid ultrasound in the diagnostic evaluation of thyroid nodules. *Best Pract Res Clin Endocrinol Metab* 2008;22:913-928
  4. Tan GH, Gharib H, Reading CC. Solitary thyroid nodule. Comparison between palpation and ultrasonography. *Arch Intern Med* 1995;155:2418-2423
  5. Gao L, Parker KJ, Lerner RM, Levinson SF. Imaging of the elastic properties of tissue--a review. *Ultrasound Med Biol* 1996;22:959-977
  6. Garra BS, Cespedes EI, Ophir J, et al. Elastography of breast lesions: initial clinical results. *Radiology* 1997;202:79-86
  7. Itoh A, Ueno E, Tohno E, et al. Breast disease: clinical application of US elastography for diagnosis. *Radiology* 2006;239:341-350
  8. Cooper DS, Doherty GM, Haugen BR, et al. Revised American Thyroid Association management guidelines for patients with thyroid nodules and differentiated thyroid cancer. *Thyroid* 2009;19:1167-1214
  9. Frates MC, Benson CB, Charboneau JW, et al. Management of thyroid nodules detected at US: society of radiologists in ultrasound consensus conference statement. *Radiology* 2005;237:794-800
  10. Kim EK, Park CS, Chung WY, et al. New sonographic criteria for recommending fine-needle aspiration biopsy of nonpalpable solid nodules of the thyroid. *AJR Am J Roentgenol* 2002;178:687-691
  11. Moon HJ, Kwak JY, Kim MJ, Son EJ, Kim EK. Can vascularity at power Doppler US help predict thyroid malignancy? *Radiology* 2010;255:260-269
  12. Moon WJ, Jung SL, Lee JH, et al. Benign and malignant thyroid nodules: US differentiation--multicenter retrospective study. *Radiology* 2008;247:762-770
  13. Papini E, Guglielmi R, Bianchini A, et al. Risk of malignancy in nonpalpable thyroid nodules: predictive value of ultrasound and color-Doppler features. *J Clin Endocrinol Metab* 2002;87:1941-1946
  14. Asteria C, Giovanardi A, Pizzocaro A, et al. US-elastography in the differential diagnosis of benign and malignant thyroid nodules. *Thyroid* 2008;18:523-531
  15. Dighe M, Bae U, Richardson ML, Dubinsky TJ, Minoshima S, Kim Y. Differential diagnosis of thyroid nodules with US elastography using carotid artery pulsation. *Radiology* 2008;248:662-669
  16. Friedrich-Rust M, Sperber A, Holzer K, et al. Real-time elastography and contrast-enhanced ultrasound for the assessment of thyroid nodules. *Exp Clin Endocrinol Diabetes* 2009
  17. Hong Y, Liu X, Li Z, Zhang X, Chen M, Luo Z. Real-time ultrasound elastography in the differential diagnosis of benign and malignant thyroid nodules. *J Ultrasound Med* 2009;28:861-867
  18. Lyshchik A, Higashi T, Asato R, et al. Thyroid gland tumor diagnosis at US elastography. *Radiology* 2005;237:202-211
  19. Rago T, Santini F, Scutari M, Pinchera A, Vitti P. Elastography: new developments in ultrasound for predicting malignancy in thyroid nodules. *J Clin Endocrinol Metab* 2007;92:2917-2922
  20. Rago T, Scutari M, Santini F, et al. Real-time elastosonography: useful tool for refining the presurgical diagnosis in thyroid nodules with indeterminate or nondiagnostic cytology. *J Clin Endocrinol Metab* 2010
  21. Rubaltelli L, Corradin S, Dorigo A, et al. Differential diagnosis of benign and malignant thyroid nodules at elastosonography. *Ultraschall Med* 2009;30:175-179
  22. Wang Y, Dan HJ, Dan HY, Li T, Hu B. Differential diagnosis of small single solid thyroid nodules using real-time ultrasound elastography. *J Int Med Res* 2010;38:466-472
  23. Frates MC, Benson CB, Doubilet PM, Cibas ES, Marqusee E. Can color Doppler sonography aid in the prediction of malignancy of thyroid nodules? *J Ultrasound Med* 2003;22:127-131; quiz 132-124
  24. Khoo ML, Asa SL, Witterick IJ, Freeman JL. Thyroid calcification and its association with thyroid carcinoma. *Head Neck* 2002;24:651-655
  25. Peccin S, de Castros JA, Furlanetto TW, Furtado AP, Brasil BA, Czepielewski MA. Ultrasonography: is it useful in the diagnosis of cancer in thyroid nodules? *J Endocrinol Invest* 2002;25:39-43
  26. Kwak JY. Elastography of the thyroid glands. *J Korean Soc Ultrasound Med* 2011;30:71-74
  27. Appetecchia M, Solivetti FM. The association of colour flow Doppler sonography and conventional ultrasonography improves the diagnosis of thyroid carcinoma. *Horm Res* 2006;66:249-256
  28. Cappelli C, Castellano M, Pirola I, et al. The predictive value of ultrasound findings in the management of thyroid nodules. *QJM* 2007;100:29-35
  29. Rago T, Vitti P, Chiovato L, et al. Role of conventional ultrasonography and color flow-doppler sonography in predicting malignancy in 'cold' thyroid nodules. *Eur J Endocrinol* 1998;138:41-46
  30. Kagoya R, Monobe H, Tojima H. Utility of elastography for differential diagnosis of benign and malignant thyroid nodules. *Otolaryngol Head Neck Surg* 2010;143:230-234
  31. Sebag F, Vaillant-Lombard J, Berbis J, et al. Shear wave elastography: a new ultrasound imaging mode for the differential diagnosis of benign and malignant thyroid nodules. *J Clin Endocrinol Metab* 2010