

당뇨황반부종에서 안내 베바시주맵 치료 후 빛간섭단층촬영을 이용한 망막 혈관 직경의 변화

김영준¹ · 김형은¹ · 송원경² · 김성수¹

연세대학교 의과대학 안과학교실¹, 포천중문의과대학교 분당차병원 안과학교실²

목적: 빛간섭단층촬영(OCT)을 이용하여 당뇨황반부종 환자에서 안내 베바시주맵(Bevacizumab) 주사 후 망막 혈관 직경의 변화를 알아보았다.

대상과 방법: 당뇨황반부종으로 1.25 mg/0.05 ml 안내 베바시주맵 주사를 받은 환자 29명, 34안을 대상으로 하였으며 주사를 시행한 눈의 반대안 24안을 대조군으로 하였다. 주사 전, 주사 후 1개월 및 3개월에 빛간섭단층촬영을 이용하여 중심황반두께 및 망막 혈관의 직경을 0.5-1유두직경 떨어진 동일한 지점에서 측정하였다.

결과: 소동맥의 직경은 치료 3개월 후에 유의하게 감소하였다($p=0.024$). 소정맥의 직경은 치료 1개월 후($p=0.001$), 치료 3개월 후 모두 의미 있게 감소된 값을 보였다($p=0.000$). 치료 3개월 후 소정맥 직경의 감소치는 중심황반두께의 감소치와 유의한 상관관계를 보였다($R=0.487$, $p=0.003$).

결론: 안내 베바시주맵 주사 후 소동맥, 소정맥 모두에서 직경이 감소하였으며, 치료 3개월 후 소정맥 직경의 감소된 정도는 중심황반두께의 감소치와 유의한 상관관계를 보였다.

〈대한안과학회지 2012;53(2):262-267〉

당뇨망막병증은 선진국에서 실명에 이르는 가장 흔한 원인의 하나이다. 특히 시력의 감소를 일으키는 가장 중요한 원인이 바로 당뇨황반부종으로 알려져 있다.¹⁻⁴ 현재 한국의 당뇨 유병률이 10%에 이르고 있으며, 당뇨병 환자수 역시 지속적으로 늘어나고 있어 이로 인해 당뇨망막병증 환자 또한 증가하고 있는 추세이다. 아직 그 기전은 명확하지 않지만 당뇨망막병증은 망막 미세혈관의 내피세포 손상, 혈관기저막 손상 등으로 인해 혈관의 지지구조의 약화 및 염증 반응으로 인한 투과성 변화로 발생된다고 여겨지고 있다. 최근 당뇨황반부종의 치료로 안내 베바시주맵 주사술이 효과적인 것으로 알려져 그 치료로 많이 선택되고 있다.^{5,6} 안내 베바시주맵 주사술은 혈관 내피세포성장인자와 연관된 염증 반응을 막아주어 혈관 투과성을 감소시켜주고 당뇨황반부종을 호전시켜, 시력 호전에 효과가 있는 것으로 밝혀지고 있다.⁶⁻⁸ 따라서 이러한 염증 반응이 망막의 혈관에서부터 시작된다면 안내 베바시주맵 주사가 망막혈관에 영향을 줄 것이라는 것을 생각할 수 있다.

본 연구에서는 안내 베바시주맵 주사술 시행한 환자에서 대조군과 비교하여 망막 소동맥과 소정맥의 직경의 변화 여부와 그에 따른 당뇨황반부종 감소와의 연관 관계를 확인하고자 하였다.

대상과 방법

본 연구는 2008년 6월부터 2010년 10월까지 본원에서 당뇨황반부종으로 1.25 mg/0.05 ml 안내 베바시주맵 주사술을 시행 받은 환자 29명 34안을 대상으로 후향성으로 자료를 수집, 분석하였다.

대상 환자들의 성별, 나이, 당뇨 유병기간을 알아보았으며, 주사술 시행 직전의 logMAR시력과 안압을 측정하였고, 굴절검사를 시행하였다. 대조군으로는 당뇨황반부종으로 안내 베바시주맵 주사술 시행 받은 환자들의 반대쪽 눈을 대상으로 하여 그 결과를 비교하였다.

안내 수술 기왕력이 있거나, 녹내장, 다른 황반부 질환이 있는 경우, 베바시주맵 외에 다른 약물의 안내 주사 또는 테논나하 주사를 함께 시행한 경우, 녹내장, 망막 혈관 폐쇄 질환이 있는 경우 등은 연구에서 제외되었다.

모든 환자에서 안내 베바시주맵 주사는 1 cc 주사기와 30게이지 주사 바늘을 사용하였으며 베바시주맵 1.25 mg/0.05 ml를 각막 윤부로부터 3.5 mm 떨어진 지점에서

■ 접수 일: 2011년 4월 20일 ■ 심사통과일: 2011년 9월 26일
■ 게재허가일: 2011년 12월 13일

■ 책임저자: 김 성 수
서울시 강남구 언주로 211
강남세브란스병원 안과
Tel: 02-2019-3443, Fax: 02-3463-1049
E-mail: semekim@yuhs.ac

섬모체 평면부를 통해 주입하였다. 주사는 1차례 실시하였으며 주사 전 6개월, 주사 후 3개월 이내 추가적인 주사를 맞지 않은 환자를 대상으로 하였다.

안내 주사 직전, 주사 후 1개월 및 3개월에 Spectral

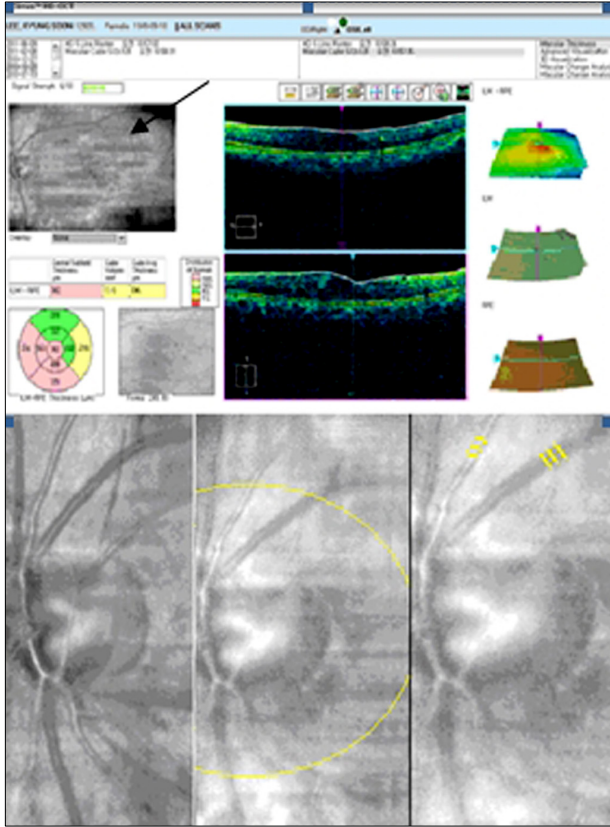


Figure 1. Measurement of vascular caliber. At 0.5-1 disc diameter from disc margin, vascular calibers are measured 3 times in arterioles and venules and the average is taken. Top) Main result of Cirrus HD-OCT. Fundus photograph is seen at the upper left of the screen (black arrow). Bottom left) Preoperative measurement of vascular caliber. Bottom center) Vascular calibers are measured at 0.5-1 disc size apart from disc margin. Bottom right) Measurement of vascular caliber at 3 months after intravitreal injection of bevacizumab.

Domain OCT (Cirrus HD-OCT, Carl Zeiss Meditec, Dublin, CA, USA)를 통해 중심망막 두께 및 소동맥 및 소정맥의 직경을 측정하였다. OCT 결과 화면 좌측에 있는 안저 사진을 확대하여 OCT 프로그램에 내재되어 있는 측정자를 이용해 측정하였으며, 망막 혈관 직경의 측정 위치는 시신경 유두 경계로부터 0.5-1 유두직경 떨어진 동일한 지점에서 세 차례 측정하여 평균값을 기록하였다(Fig. 1). 안내 베바시주맙 주사술을 시행 받은 34안 중 1안에서는 3개월 후 빛간섭단층촬영 결과가 시행되지 않았으며, 대조군으로 측정된 24안에서는 1개월째 10안, 3개월째 3안에서 빛간섭단층촬영 결과가 존재하지 않아 주사 전과 1, 3개월째 비교 자료에서 baseline 수치에 차이가 발생하였다. 측정은 한 명의 검사자가 모든 환자의 혈관 직경을 측정하였으며, 주사 직전과 주사 후 1개월, 주사 직전과 주사 후 3개월 등을 각각 비교하여 그 변화를 관찰하였으며, 선형 회귀분석을 통해 중심황반두께의 감소와 연관성을 확인하였다.

대응 표본 T 검정을 이용하여 안내 주사 전과 비교한 주사 후 1개월, 3개월의 결과들을 서로 비교하였으며 선형 회귀분석을 이용하여 중심황반두께와 망막 소동맥, 소정맥의 상관관계를 비교하였다. 통계는 SPSS (version 12.0, SPSS Inc, Chicago, IL, USA) 프로그램을 이용하여 *p*-value 0.05 미만을 통계적으로 유의한 값으로 하였다.

결 과

연구된 환자는 총 29명 58안을 대상으로 하였다. 실험군은 당뇨황반부종으로 안내 베바시주맙 주사술을 시행한 29명, 34안이었으며 대조군으로는 이들 중에서 당뇨황반부종으로 양안 모두 안내 베바시주맙 주사를 맞은 환자 5명을 제외한 24명의 반대쪽 눈 24안을 대상으로 하였다. 실험군에서는 남자가 전체 11명(37.9%) 여자가 18명(62.1%)이었으며, 대조군에서는 남자가 9명(37.5%) 여자가 15명(62.5%)이었다. 시술 전 측정된 중심황반두께는 실험군에

Table 1. Baseline characteristics

	Bevacizumab	Control	<i>p</i>
Gender (M:F)	11:18	9:15	
Age (yr)	61.92 ± 10.15	62.25 ± 9.97	0.674
DM duration (yr)	15.82 ± 10.93	15.50 ± 10.85	0.773
HbA1c (%)	8.22 ± 1.46	8.08 ± 1.41	0.307
Visual acuity (log MAR)	3.80 ± 4.06	3.57 ± 9.27	0.917
Spherical equivalent	-0.58 ± 1.45	-0.64 ± 1.46	0.66
IOP (mm Hg)	15.41 ± 4.51	14.25 ± 4.00	0.229
CMT (μm)	380.75 ± 97.73	267.46 ± 46.85	<0.001

Data are expressed as mean ± SD or number.

DM = diabetes mellitus; IOP = intraocular pressure; CMT = central macular thickness.

Table 2. Retinal vascular caliber and central macular thickness at baseline and after 1 month Intravitreal bevacizumab injection

	Bevacizumab (n = 34)			Control (n = 14)		
	Baseline*	1 month	<i>p</i> [†]	Baseline	1 month	<i>p</i>
Arteriole (μm)	124.26 ± 16.39	122.65 ± 14.47	0.571	120.50 ± 14.70	122.14 ± 12.80	0.616
Venule (μm)	165.03 ± 18.03	154.47 ± 18.03	0.001	148.14 ± 15.27	153.71 ± 10.52	0.052
CMT (μm)*	384.41 ± 110.01	318.76 ± 66.51	0.000	281.14 ± 45.87	286.36 ± 44.28	0.363

Data are expressed as mean ± SD.

CMT = central macular thickness.

*Measured data before intravitreal bevacizumab injection; †Compared to baseline.

Table 3. Retinal vascular caliber at baseline and 3 months after intravitreal bevacizumab injection

	Bevacizumab (n = 33)			Control (n = 21)		
	Baseline*	3 month	<i>p</i> [†]	Baseline	3 month	<i>p</i>
Arteriole (μm)	124.82 ± 16.32	118.55 ± 12.30	0.024	116.10 ± 16.95	115.09 ± 17.69	0.751
Venule (μm)	165.39 ± 18.19	150.73 ± 21.01	0.000	149.81 ± 19.01	146.10 ± 20.56	0.497
CMT (μm)*	385.69 ± 111.46	309.09 ± 76.85	0.000	265.57 ± 49.88	269.48 ± 52.65	0.649

Data are expressed as mean ± SD.

CMT = central macular thickness.

*Measured data before intravitreal bevacizumab injection; †Compared to baseline.

서는 384.32 μm, 대조군에서는 267.52 μm였으며, 통계적으로 유의한 차이를 보였다($p=0.000$, Table 1). 시술 전 소동맥의 직경은 124.26 μm였으며 시술 후 1개월째 소동맥의 직경은 122.64 μm로 통계적으로 차이를 보이지 않았지만($p=0.571$), 시술 후 3개월째 소동맥의 직경은 118.54 μm로 통계적으로 의미 있게 감소하였다($p=0.024$). 시술 전 소정맥의 직경은 165.03 μm였고, 시술 1개월 후 소정맥의 직경은 154.47 μm로 유의하게 감소하였으며($p=0.001$), 시술 3개월 후에도 소정맥의 직경은 150.73 μm로 시술 전에 비해 의미 있게 감소하였다($p=0.000$). 세 차례 측정된 수치 간의 차이는 평균 $7.3 \pm 3.2 \mu\text{m}$ ($p=0.67$)의 오차를 보여 유의한 차이를 보이지 않았다. 시술 전 중심황반두께는 384.41 μm로 시술 후 1개월째 318.76 μm로 유의하게 감소하였고($p=0.000$), 시술 3개월째에도 309.09 μm로 의미 있게 감소한 값을 보였다($p=0.000$). 반면 대조군에서는 소동맥, 소정맥, 중심황반두께 모두 시술 전과 비교했을 때 시술 1개월 후, 시술 3개월 후에서 유의한 값을 보이지 않았다(Table 2, 3).

본 연구에 포함된 환자들은 3개월 이내에 추가적인 치료를 하지 않았으며, 3개월 경과관찰을 시행한 후 당뇨병반부종이 악화되거나 감소한 정도가 적다고 판단된 환자들은 추가적인 치료를 시행하였으며, 3개월 후 7안에서 다시 안내 베바시주맙 주사술을 시행하였다.

선형 회귀분석을 시행한 결과 치료 3개월 후 소정맥 직경의 감소된 정도가 중심황반두께의 감소치와 유의한 상관관계를 보였다($R=0.487$, $p=0.003$) (Fig. 2).

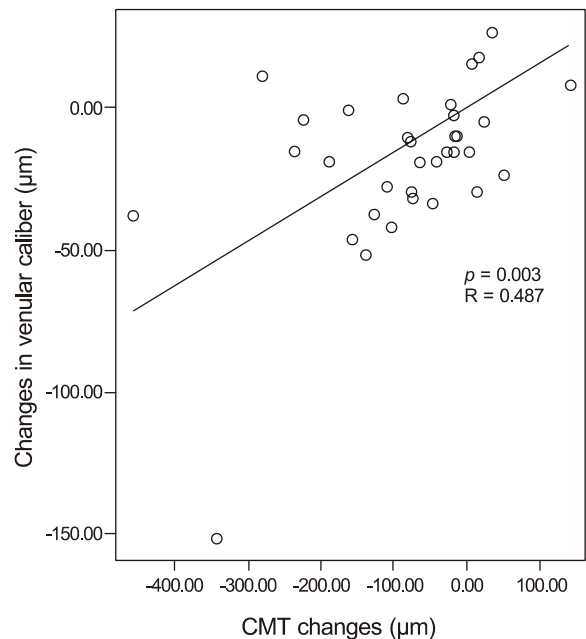


Figure 2. Correlations of central macular thickness and retinal vascular caliber after intravitreal bevacizumab injection.

고 찰

혈관내피세포성장인자는 혈관 내피세포 특이발현 물질로서, 혈관 내피세포 증식과 신생 혈관 증식을 촉진시키는 것으로 알려져 있다.⁹ 최근 당뇨병반부종에 관해 혈관내피세포성장인자가 당뇨망막병증에서 세포 간 결합물질 등을 조절하여 망막 혈관에 염증을 일으키고, 그 결과로 혈관내피세포 손상과 기능부전을 일으킨다는 주장들이 제기되고

있다. 특히 이런 염증 반응으로 혈관 직경이 확대되면서 혈류량이 증가하고 정수압이 올라가면서 혈관을 통한 누출이 증가하여 당뇨황반부종이 생긴다는 것은 최근의 연구에서 알려지고 있는 사실이다.⁹⁻¹²

최근 안내 베바시주맵 주사술이 당뇨황반부종에 효과가 있고, 1-3회 주사로 그 효과가 6주에서 6개월까지 지속된다는 연구 결과들이 발표되었는데, 이들은 안내 베바시주맵 주사술 후 당뇨황반부종이 유의하게 감소하였고, 시력이 의미 있게 개선되었다고 하였다.^{13,14} 본 연구에서도 당뇨황반부종의 감소를 확인할 수 있었다. Klein et al¹⁰은 큰 망막 정맥의 직경이 혈청내 CRP, IL-6, Amyloid A 등의 비특이성 염증 수치와 연관성이 높아 망막 혈관의 직경이 전신적인 염증 상태를 반영한다는 내용을 발표하였다. Nguyen et al¹⁵은 당뇨망막병증의 발생과 진행이 망막 소동맥 및 소정맥의 확장과의 연관성이 있다는 내용을 발표하였으며, Ikram et al¹¹은 염증반응이 망막 소동맥의 확장 정도보다 소정맥의 확장 정도와 더 연관성이 많다는 내용을 발표한 바 있다. 기존에 당뇨황반부종에서의 치료로 알려져 있었던 유리체강내 스테로이드 주입술이 이러한 안내 염증반응을 억제하고, 황반부종을 일으키는 중간과정을 차단함으로써 효과를 나타내는 것으로 알려져 있다.¹⁶ Jousseaume et al⁸은 혈관 내피세포성장인자가 망막 혈관의 염증 반응을 유발하며 세포내 결합물질의 변화를 일으켜 망막의 투과성에 변화를 일으킨다고 하였으며, Wickremasinghe et al¹⁷은 당뇨황반부종 환자에서 기존의 치료법인 안내 트리암시놀론 아세트나이드를 주사한 결과 당뇨황반부종이 유의하게 감소하였고 안저 촬영사진을 디지털화한 후 컴퓨터 프로그램 (IVAN, University of Wisconsin, Madison, WI, USA)으로 망막 혈관 직경을 측정하여 망막 소동맥 및 소정맥 모두 그 직경이 유의하게 감소함을 보여주었다. 이 방법은 Knudtson et al¹⁸이 고안한 방법으로 실측치가 아닌 컴퓨터 소프트웨어에 의해 계산된 수치로서, 본 연구에서는 빛간섭 단층촬영을 이용해 실측치를 구했다는 점이 큰 의미를 가진다고 할 수 있다.

본 저자들의 연구 결과로는 당뇨황반부종 환자에서 안내 베바시주맵 주사술을 시행했을 경우 시술 후 3개월째 망막 소동맥에서, 시술 후 1개월 및 3개월째 망막 소정맥에서 유의하게 직경이 감소한 것을 확인할 수 있었다. 하지만 주사 시행 1개월 후 소동맥의 직경은 감소하지 않았으며, 대조군에서도 유의한 변화를 보이지 않았다. 특히 주사 시행 후 3개월째 망막 소정맥의 직경 감소는 중심황반두께의 감소와 밀접한 연관이 있는 것으로 확인되었다. 안내 베바시주맵 주사 후의 망막 혈관 직경의 감소는 어느 정도까지가 베바시주맵 주사에 의한 직접적인 효과에서 기인한 것이고, 얼

마가 시간 경과에 따른 변화로 인한 것인지를 구별하는 것은 어렵다. 하지만, 당뇨황반부종이 레이저 치료나 스테로이드 혹은 항혈관내피세포성장인자 항체 주사 없이 1-3개월 내 자연회전 되기 어렵고, 황반부종의 호전 없이 시간 경과에 따른 혈관 직경 감소를 보이기도 어렵다고 생각한다.

Ferrara⁹는 산화질소 합성효소가 혈관내피세포성장인자에 의한 투과성 증가에 밀접한 영향을 미친다고 하였으며, Fukumura et al¹⁹은 산화질소 합성효소의 상대적인 역할에 대해 밝힌 바 있다. 이들의 연구에서 혈관내피세포성장인자가 내피세포 유도 산화질소 합성효소의 농도에 영향을 미치고, 이어서 혈관 투과성과 신생혈관 생성에 중요한 역할을 한다고 보았고, 역으로 베바시주맵을 주입하게 되면 혈관 내피세포 유도 산화질소 합성효소의 억제를 통해 혈관의 긴장도를 높게 되어 혈관 직경 및 투과력의 감소를 일으키게 된다고 설명하고 있다.^{9,19} 따라서 본 연구에서의 혈관 직경 감소도 같은 맥락에서 이해할 수 있다고 본다.

최근 보고들에 의하면 만성적인 당뇨황반부종 환자에서 안내 베바시주맵 주사 후 시력 감소를 일으키는 경우가 있었는데, 중심와 무혈관부위의 확대 및 허혈성 황반병증 발생이 시력 감소의 원인이 될 수 있다고 하였다.²⁰⁻²² 이는 본 연구에서 보인 안내 베바시주맵 주사 후 망막 소동맥 및 소정맥의 혈관 직경의 감소가 망막 혈류의 감소에 의한 중심와무혈관 부위 확대와 관련될 수 있음을 시사한다. 따라서 만성적인 당뇨황반부종 환자에서는 안내 베바시주맵 주사를 시행할 때 주의가 필요하며, 이러한 환자들에서 안내 베바시주맵 주사후 망막 혈관의 변화를 관찰하는 것은 중심와 무혈관부위의 확대 및 허혈성 황반병증의 발생을 예측하는 데 도움이 될 수 있을 것으로 생각되어 향후 연구해 볼 가치가 있을 것으로 생각한다.

본 연구의 제한점으로 안내 베바시주맵 주사를 시행한 후 당뇨황반부종이 감소하지 않는 환자들에 대한 자료가 없어 베바시주맵 주사술 후 당뇨황반부종에 변화가 없는 환자들도 망막 혈관의 직경이 변화하는지에 대한 결과를 얻을 수 없다는 점을 들 수 있으며, 이 점은 추후 추가적인 연구를 통해 밝혀볼 필요가 있을 것으로 생각한다. 또한 망막 혈관의 직경을 측정함에 있어 검사자가 직접 OCT 프로그램에 내재되어 있는 측정자를 이용하여 그 직경을 직접 측정하였기 때문에 망막 영상을 확대를 하여 정확하게 측정하였다 하더라도 미세한 오차가 생길 수 있다는 점을 다른 제한점으로 들 수 있다. 하지만, 컴퓨터에 의한 추정치가 아니라 망막 혈관 직경에 대한 최초의 실측치라는 측면에서는 큰 의미를 가질 수 있을 것으로 생각한다.

결론적으로, 본 연구에서는 당뇨황반부종이 있는 환자에서 안내 베바시주맵 주사술을 시행한 결과 3개월 후 소동맥

의 직경이 감소하였으며 주사 후 1개월 및 3개월째 소정맥의 직경이 감소하였다. 특히 3개월째 소정맥의 직경은 중심 황반두께의 감소와 연관관계가 있는 것으로 나타났으며 이는 당뇨병 환자에서 혈관내피세포성장인자와 연관된 염증 반응이 망막 소정맥의 확장과 관련된 반응을 일으켜 당뇨 황반부종이 발생한다는 것을 지지해준다.

참고문헌

- 1) Ferris FL 3rd, Patz A. Macular edema. A complication of diabetic retinopathy. *Surv Ophthalmol* 1984;28:452-61.
- 2) Kohner EM. Diabetic retinopathy. *Clin Endocrinol Metab* 1977;6:345-75.
- 3) McDonald HR, Schatz H. Macular edema following panretinal photocoagulation. *Retina* 1985;5:5-10.
- 4) McDonald HR, Schatz H. Visual loss following panretinal photocoagulation for proliferative diabetic retinopathy. *Ophthalmology* 1985;92:388-93.
- 5) Seo JW, Park IW. Intravitreal bevacizumab for treatment of diabetic macular edema. *Korean J Ophthalmol* 2009;23:17-22.
- 6) Velez-Montoya R, Fromow-Guerra J, Burgos O, et al. The effect of unilateral intravitreal bevacizumab (avastin), in the treatment of diffuse bilateral diabetic macular edema: a pilot study. *Retina* 2009;29:20-6.
- 7) Chung EJ, Hong YT, Lee SC, et al. Prognostic factors for visual outcome after intravitreal bevacizumab for macular edema due to branch retinal vein occlusion. *Graefes Arch Clin Exp Ophthalmol* 2008;246:1241-7.
- 8) Jousseaume AM, Poulaki V, Qin W, et al. Retinal vascular endothelial growth factor induces intercellular adhesion molecule-1 and endothelial nitric oxide synthase expression and initiates early diabetic retinal leukocyte adhesion in vivo. *Am J Pathol* 2002;160:501-9.
- 9) Ferrara N. Vascular endothelial growth factor: basic science and clinical progress. *Endocr Rev* 2004;25:581-611.
- 10) Klein R, Sharrett AR, Klein BE, et al. Are retinal arteriolar abnormalities related to atherosclerosis?: The Atherosclerosis Risk in Communities Study. *Arterioscler Thromb Vasc Biol* 2000;20:1644-50.
- 11) Ikram MK, de Jong FJ, Vingerling JR, et al. Are retinal arteriolar or venular diameters associated with markers for cardiovascular disorders? The Rotterdam Study. *Invest Ophthalmol Vis Sci* 2004;45:2129-34.
- 12) Klein R, Klein BE, Knudtson M, et al. Are inflammatory factors related to retinal vessel caliber? The Beaver Dam Eye Study. *Arch Ophthalmol* 2006;124:87-94.
- 13) Haritoglou C, Kook D, Neubauer A, et al. Intravitreal bevacizumab (Avastin) therapy for persistent diffuse diabetic macular edema. *Retina* 2006;26:999-1005.
- 14) Arevalo JF, Fromow-Guerra J, Quiroz-Mercado H, et al. Primary intravitreal bevacizumab (Avastin) for diabetic macular edema: results from the Pan-American Collaborative Retina Study Group at 6-month follow-up. *Ophthalmology* 2007;114:743-50.
- 15) Nguyen TT, Wang JJ, Sharrett AR, et al. Relationship of retinal vascular caliber with diabetes and retinopathy: the Multi-Ethnic Study of Atherosclerosis (MESA). *Diabetes Care* 2008;31:544-9.
- 16) Fischer S, Renz D, Schaper W, Karliczek GF. In vitro effects of dexamethasone on hypoxia-induced hyperpermeability and expression of vascular endothelial growth factor. *Eur J Pharmacol* 2001;411:231-43.
- 17) Wickremasinghe SS, Rogers SL, Gillies MC, et al. Retinal vascular caliber changes after intravitreal triamcinolone treatment for diabetic macular edema. *Invest Ophthalmol Vis Sci* 2008;49:4707-11.
- 18) Knudtson MD, Lee KE, Hubbard LD, et al. Revised formulas for summarizing retinal vessel diameters. *Curr Eye Res* 2003;27:143-9.
- 19) Fukumura D, Gohongi T, Kadambi A, et al. Predominant role of endothelial nitric oxide synthase in vascular endothelial growth factor-induced angiogenesis and vascular permeability. *Proc Natl Acad Sci U S A* 2001;98:2604-9.
- 20) Goel N, Kumar V, Ghosh B. Ischemic maculopathy following intravitreal bevacizumab for refractory diabetic macular edema. *Int Ophthalmol* 2011;31:39-42.
- 21) Lee SJ, Koh HJ. Enlargement of the foveal avascular zone in diabetic retinopathy after adjunctive intravitreal bevacizumab (avastin) with pars plana vitrectomy. *J Ocul Pharmacol Ther* 2009;25:173-4.
- 22) Chen E, Hsu J, Park CH. Acute visual acuity loss following intravitreal bevacizumab for diabetic macular edema. *Ophthalmic Surg Lasers Imaging* 2009;40:68-70.

=ABSTRACT=

Retinal Vascular Caliber Changes on OCT after Intravitreal Bevacizumab Injection in Diabetic Macular Edema

Young Jun Kim, MD¹, Hyoung Eun Kim, MD¹, Won Kyung Song, MD², Sung Soo Kim, MD, PhD¹

*Department of Ophthalmology, Yonsei University College of Medicine¹, Seoul, Korea
Department of Ophthalmology, CHA Bundang Medical Center, CHA University², Seongnam, Korea*

Purpose: To investigate retinal vascular caliber changes with Spectral Domain OCT after intravitreal bevacizumab injection in diabetic macular edema patients

Methods: Thirty-four eyes of 29 diabetic macular edema patients who were intravitreously injected with bevacizumab (1.25 g/0.05 ml) were studied. Twenty-four fellow eyes of 24 patients with bevacizumab injection were also recruited as a control group. We measured retinal vascular caliber a distance of 0.5-1 disc sizes from the disc margin with Spectral Domain OCT at baseline and 1-month and 3-month follow-up visits. Central macular thicknesses were also measured.

Results: Over the 3 months of study, there was a significant reduction of arteriolar caliber compared to baseline ($p = 0.024$). There was significant reduction of venular caliber at 1 month ($p = 0.001$) and 3 months ($p = 0.000$) compared to baseline. Venular caliber reduction at the 3-month follow-up was significantly correlated with central macular thickness ($R = 0.487$, $p = 0.003$).

Conclusions: Retinal venular caliber reduction was significant at 1- and 3-month follow-up, and arteriolar caliber reduction was significant at 3-month follow-up compared to baseline. After 3 months of treatment, venular caliber reduction was correlated with reduction of central macular thickness.

J Korean Ophthalmol Soc 2012;53(2):262-267

Key Words: Central macular thickness, Retinal arteriolar caliber, Retinal venular caliber

Address reprint requests to **Sung Soo Kim, MD, PhD**

Department of Ophthalmology, Gangnam Severance Hospital, Yonsei University College of Medicine
#211 Eonju-ro, Gangnam-gu, Seoul 135-720, Korea
Tel: 82-2-2019-3443, Fax: 82-2-3463-1049, E-mail: semekim@yuhs.ac