



편측 구순열비의 교정술: Rotation Advancement 원칙에 근거한 Mulliken의 방법

정영수 · 이규태 · 정휘동 · John B. Mulliken¹

연세대학교 치과대학/치의학전문대학원 구강악안면외과학교실, 구강과학연구소,
¹Department of Plastic and Oral Surgery, Children's Hospital Boston

Abstract

Repair of Unilateral Cleft Lip and Nose: Mulliken's Modification of Rotation Advancement

Young-Soo Jung, Gyu-Tae Lee, Hwi-Dong Jung, John B. Mulliken¹

Department of Oral and Maxillofacial Surgery, Oral Science Research Center, Yonsei University College of Dentistry,
¹Department of Plastic and Oral Surgery, Children's Hospital Boston

This is a review regarding Mulliken's Modification using the Millard rotation-advancement principle for the repair of unilateral complete cleft lip and nasal deformity. All patients underwent prior labionasal adhesion and dentofacial orthopedics with a pin-retained (Latham) appliance used for infants with a cleft of the lip and palate. Technical variations concerning the operation are described. A high rotation and releasing incision in the columella lengthens the medial labial element and produces a symmetric prolabium with minimal transgression of the upper philtral column through the advancement flap. The orbicularis oris muscle is everted, from caudad to cephalad, to form the philtral ridge. A minor variation of unilimb Z-plasty is used to level the cleft side of Cupid's bow handle, and cutaneous closure proceeds superiorly from this junction. The dislocated alar cartilage is visualized through a nostril rim incision and suspended to the ipsilateral upper lateral cartilage. Symmetry of the alar base is addressed in three dimensions, including maneuvers to position the deviated anterior-caudal septum, configure the sill, and efface the lateral vestibular web. The authors believe the technical refinements described herein contribute favorably to the outcome of repair regarding unilateral cleft lip and nasal distortion.

Key words: Unilateral cleft lip, Nasolabial repair, Rotation advancement

원고 접수일 2012년 2월 14일, 원고 수정일 2012년 3월 20일

게재 확정일 2012년 3월 20일

책임저자 정영수

(120-752) 서울시 서대문구 연세로 50, 연세대학교 치과대학 구강악안면외과학교실,
구강과학연구소

Tel: 02-2228-3139, Fax: 02-364-0992, ysjoms@yuhs.ac

RECEIVED February 14, 2012, REVISED March 20, 2012

ACCEPTED March 20, 2012

Correspondence to Young-Soo Jung

Department of Oral and Maxillofacial Surgery, Oral Science Research Center,
Yonsei University College of Dentistry

50, Yonsei-ro, Seodaemun-gu, Seoul 120-752, Korea

Tel: 82-2-2228-3139, Fax: 82-2-364-0992, E-mail: ysjoms@yuhs.ac

© This is an open access article distributed under the terms of the Creative Commons Attribution Non-Commercial License (<http://creativecommons.org/licenses/by-nc/3.0>) which permits unrestricted non-commercial use, distribution, and reproduction in any medium, provided the original work is properly cited.

서론

최고로 인정받는 구순열 수술 외과의사 중 하나인 Children's Hospital Boston의 Dr. Mulliken은 외과의사의 성숙도는 원칙(principle)과 기법(technique)을 구분할 수 있는가에 달렸다고 하였다. 수술의 원칙은 느리게 개발되고 확고한 영구성을 얻게 되며 주기적으로 평가가 필요하다 하였고, 수술 기법은 빠르게 드러나고 자주 변화되면서 지속적인 변형이 필요하다 하였다[1].

Dr. Millard가 편측성 구순열 수술에 대한 자신의 방법을 1955년에 처음 발표한 이래, 다른 어떤 수술 기법도 이 회전-신전법(rotation advancement)만큼 인기를 얻은 적이 없다. 이 방법의 요소들은 이제 편측성 구순열 수술의 원칙으로 확립되었으며, 50년 이상을 지나면서 지속적으로 기법이 진화하고 있다. 이전의 다른 수술법과 달리 이 수술법은 처음 발표 당시부터 수술적 해부학적 목적을 유지하면서 다양한 기법상 변화를 구사하여 각각의 과열부위 요소들을 외과의가 다룰 수 있게 하였다. 비록 이 기법은 전 세계적으로 적용되고 있지만 성공적인 실행은 다양하고 술자에 크게 의존된다. Millard 자신뿐만 아니라 많은 다른 외과의사들이 각 환자에 맞게 기법을 조정하고, 몇 가지 잘못된 점을 수정하며, 새로운 장점을 얻도록 기법상의 변화를 발표해 오고 있다[2].

1977년 Millard가 Children's Hospital Boston에 방문교수로 와 있는 동안 Mulliken은 그의 수술과 강의에서 영향을 받아 다년간 편측 구순열 수술법과 수술 후 문제점에 대한 문헌고찰과 분석을 통해 회전-신전 원칙을 따르는 몇 가지 기법상 개발을 해오고 있다. 그는 편측 구순열 수술 목적을 어느 쪽이 수술한 쪽인지 정상인 입술과 구분할 수 없게 하는 것이라고 말할 만큼 열정적으로 환자를 치료하고 있는데, 이번 글에서는 그 기법들과 배경들을 소개하고자 한다.

편측성 구순열비 기형의 치료 순서(protocol for repair of unilateral cleft lip and nasal deformity)

아래에 소개하는 Mulliken의 편측 구순열 치료 순서는 definitive repair 시 개열 사이 간극(cleft gap)을 줄이고 개열부위 피부 외측과 내측의 높이를 맞추기 위한 준비과정이 중요하게 포함된다. 여기서는 편측성 완전 구순열을 기준으로 설명하며, 불완전 구순열인 경우는 개열 사이 간극과 가용 조직의 양, 코 변형의 정도에 따라 일부 과정을 생략하기도 한다.

1. 술 전 악정형 장치(preoperative dentofacial orthopedics)

생후 약 1개월에 시작하여 상악 분절이 수술하기에 좋은 정도로 모아질 때까지 약 2개월 정도 진행한다. Mulliken이 실제 임상에

서 사용하고 있는 장치는 Millard와 Latham[3]이 함께 완성한 능동적 장치를 사용하고 있다(Fig. 1). 이 장치는 전신마취하에 양측 상악분절에 핀으로 고정된 후 집에서 보호자가 환아 구강 내 장치의 나사를 돌리면 양측 상악 분절의 간극을 좁혀 수술하기 좋은 위치로 이동시킬 수 있다[4].

2. 구순접합술과 치은골막성형술(labionasal adhesion and gingivoperiosteoplasty [GPP])

생후 3~4개월 Latham 장치를 제거하면서 시행한다. 이는 definitive repair 시 tension을 줄이고 구륵근 피관의 부피와 내측 입술의 길이를 증가시키며 코의 lower lateral cartilage 위치를 두 번 교정할 기회를 부여한다[1].

3. Rotation advancement and nasal repair (definitive repair)

Labionasal adhesion 후 2개월 내에는 시행하지 않는다. 즉, 생후 5~6개월에 definitive repair을 시행한다.

이차 구개(secondary palate)에 과열이 없으면서 개열 간극이 넓지 않은 경우는 술 전 악정형 장치는 생략하고 생후 1개월에 labionasal adhesion을 시행하고 생후 3~4개월에 definitive repair을 시행한다.

구순접합술과 치은골막성형술(labionasal adhesion and GPP)

1. Marking

개열부 내측 부위의 정상적인 labial landmark는 그대로 두고 vermilion-cutaneous junction에서 점막쪽 1~2 mm에 6~8 mm 선을 그린다. 상응되는 선을 외측 입술 부분에 그린다. 다른 절개는 vestibular-piriform aperture를 따라 표시하고 외측 sul-

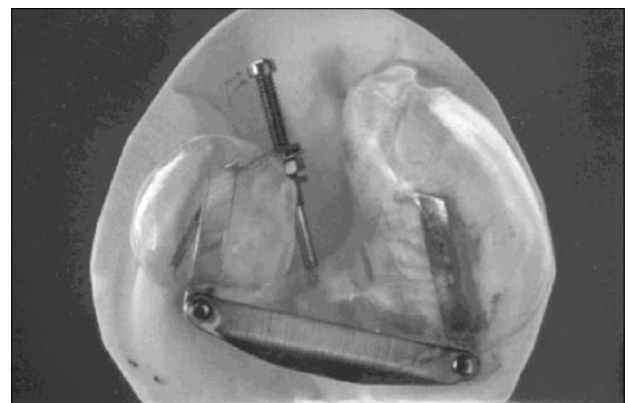


Fig. 1. The Latham pin-retained presurgical orthopedic appliance.

cus 안까지 확장한다. 이 선은 외측 입술 부분 절개를 받침으로 하는 역 "T" 모양의 덮개를 형성한다(Fig. 2).

2. Dissection

순측 절개는 근육을 충분히 노출시키기 위해 점막하 조직(submucosa)을 통해 시행하는데, 구륵근(orbicularis oris)을 박리하지 않는다. 외측 sulcus 안 절개선을 통해 외측 입술 부분을 골막상방(supraperiosteal plane)에서 박리하여 상악으로부터 들어올린다. 이때 외측 입술이 내측 전위 시 장력이 없도록 박리를 확장한다. 점막 back-cut은 외측 입술이 전진되는 것을 도와준다(Fig. 2).

가위를 medial crura 사이로 넣어 비첨(nasal tip)을 넘어 cartilaginous dome 위로 supra-alar pocket을 형성하도록 박리한다. 이 박리를 충분히 시행해야 외측과 내측 입술 부분이 잘 모이게 되고, 콧방울 만곡 아치(alar genu arch)가 타원형의 콧구멍 가장자리(nostril rim)를 형성할 수 있도록 한다.

3. Closure

약정형 장치가 성공적이면 치은 골막 폐쇄(gingivoperiosteal closure)는 가능하다. 외측 입술 부분을 전방 열구를 따라 전진시키고 후방 점막층을 봉합한다. 서너 개의 5-0 polydioxanone으로 내외측 근육을 모아주는데, tied in series로 시행한다. 전방의 vermilion-mucosal 가장자리들은 얇은 흡수성 실을 이용하여 외번되도록 봉합한다.

만약 콧구멍 가장자리가 꺼진다면 콧방울 연골(alar cartilage)

을 동측 upper lateral cartilage에 매달기 위해 동측 코뼈(nasal bone) 위로 아주 작게 절개하여 polyglatin 봉합이 문히도록 위치시킨다(Fig. 2). 만약 콧구멍 가장자리가 타원형이라면 매달기 매복 봉합은 불필요하다.

유이는 절대적으로 비호흡(약 생후 3개월까지)을 하기 때문에 기도 확보 "stent" (Xeroform strip을 19-gauge polyethylene catheter 주위를 감싼다.)를 이환측 콧구멍에 삽입한다. 이 "stent"는 일시적으로 콧방울 연골을 지지하고 전정 부종을 최소화시키며 부착된 부위를 코 분비물로부터 보호한다. 이것은 수술 48시간 후에 제거한다.

Rotation advancement 원칙에 근거한 Mulliken의 편측 구순열비의 교정술(Mulliken's modification of rotation advancement and nasal repair)

1. Marking (Fig. 3)

1) Rotation incision

Columella base로 확장되는 과도한 곡선으로 rotation incision을 설정하여 내측 입술 부위에 충분한 길이를 부여한다. 이 절개선의 모양이나 길이가 반대편 인중선(philtral ridge)과 맞게 할 필요는 없다.

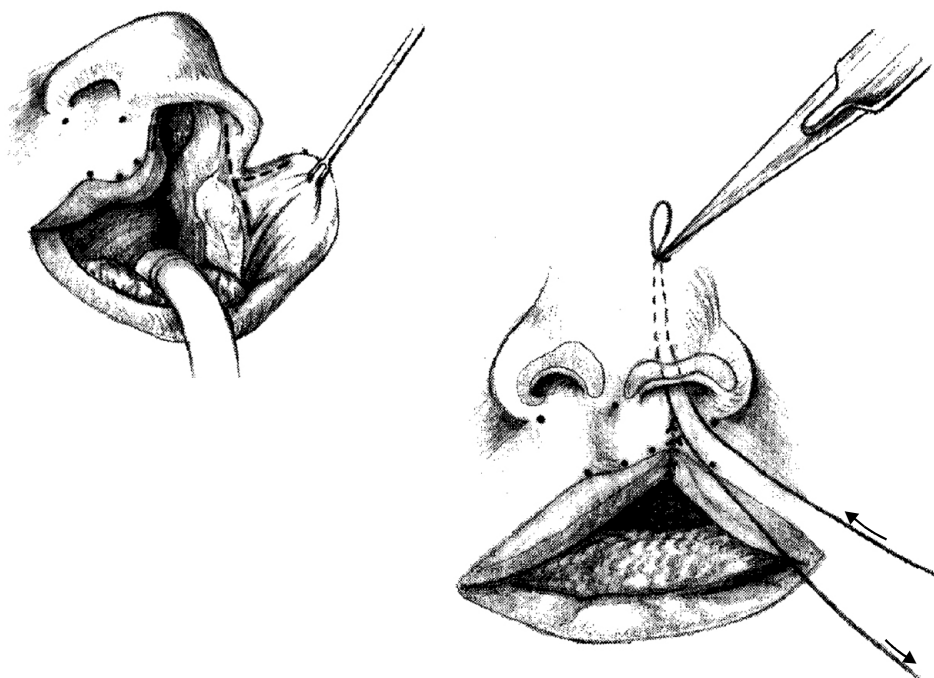


Fig. 2. Labionasal adhesion. (Left) Adhesion incisions. Note back-cut in buccal sulcus. (Right) Suspension of slumped alar genu to ipsilateral above lateral cartilage (with permission from Mulliken JB, Martínez-Pérez D., 1999.).

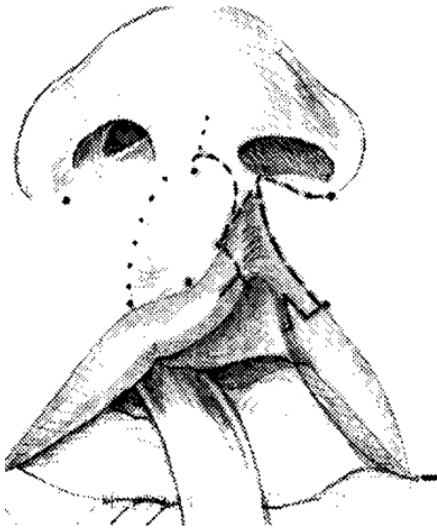


Fig. 3. Markings for rotation-advancement repair. Rotation incision bows and extends in columellar base. Lateral triangular vermilion flap drawn to correct medial vermilion deficit (with permission from Mulliken JB, Martínez-Pérez D., 1999.).

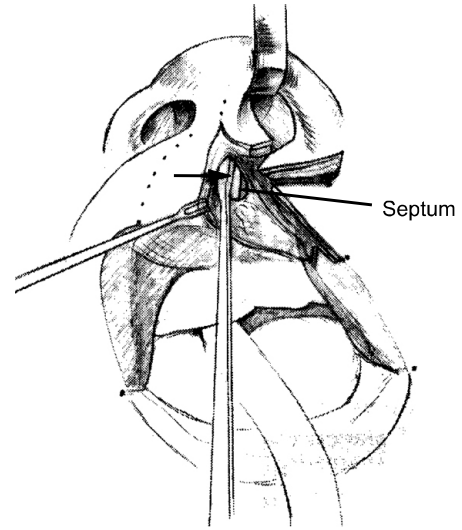


Fig. 4. Dissection, exposure, and midline translocation of anterior-caudal septum (with permission from Mulliken JB, Martínez-Pérez D., 1999.).

2) Advancement flap

Alar base 아래로 설정하는데, 외측으로 넘어가도록 확장하지는 않는다. 이는 이 부위에서 좋지 않은 반흔을 피하기 위해서이다.

3) Lateral triangular vermilion flap

이는 내측 입술의 부족한 vermilion을 보충하기 위해 설계한다.

2. Dissection

1) Medial crura

외측 전정 절개(lateral vestibular incision)를 alar-piriform junction까지 시행하고, membranous septal incision은 전정의 내측까지 시행한다. 이 절개선을 통해 가위를 이용하여 medial crura를 분리하고 nasal dome 위의 피부를 연골조직에서 박리한다. 이때 lateral crus 위의 피부와 콧방울 연골(alar cartilage)의 안쪽은 박리하지 않는다.

2) Nasal septum

C-flap을 들어 올리면서, septum의 antero-caudal margin 부위의 mucoperichondrium을 절개하고 비이환측으로 변위된 septum을 자유롭게 하여 nasal spine의 이환측 끝막에 옮겨 매달아 코 대칭성 획득에 도움이 되게 한다. Caudal septum이 변위된 채로 있으면 columellar base는 비이환 부위로 이동되고 비정상적인 수직적 축과 함께 좁은 "정상" 콧구멍을 야기한다. 이런 전방 중격의 일차적 위치 수정은 columella를 바로 세우고 비이환측 콧구멍의 기형을 수정하며 파열측 alar base의 균형적

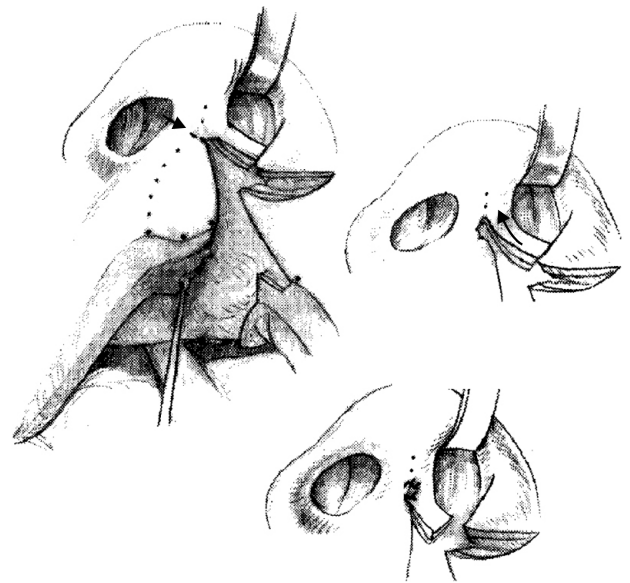


Fig. 5. Hemicolumellar lengthening. (Left) Releasing incision in columellar base. (Above, right) Retrogression of C-flap to elongate hemicolumella. (Below, right) C-flap apposed to tiny opening in medial columella (with permission from Mulliken JB, Martínez-Pérez D., 1999.).

위치를 확보하기 위한 근거를 제공한다(Fig. 4)[6-8].

3) Back-cut

콧구멍을 들어올리고 내측 입술 부분을 아래로 당기면서 rotation incision의 최상방점에서 columella 피부에 아주 작은 절개선을 넣어 장력을 줄인다. 이는 Millard의 back-cut과 수직인 "releasing incision" 개념을 사용한 것이다(Fig. 5). 세 가지

장점이 있는데, 첫째 rotation incision이 중간을 가로지르지 않는다. 둘째 윗입술에서 개방이 작아지고 C-flap이 hemicolumella를 연장시키기 위해 사용되도록 한다. 셋째는 advancement flap의 첨부가 philtral column을 가로지르고 없애지 않는다[2].

3. Closure

1) C-flap

Releasing incision으로 만들어진 간극에 C-flap을 돌리는 것이 아니라, columella와 membranous septum의 released medial edge에 옆으로 돌려(side-to-side) 봉합한다(Fig. 5). 즉, flap을 back-cut 부위로 회전시키는 것 대신 hemicolumella를 역으로 올린다. 이것은 내측 콧구멍 sill이 형성되는 동안 columella를 좀더 안정적으로 증가시키고 자연스러운 대칭을 만들어준다.

2) Gingivolabial sulcus

정중부 labial frenum에서 releasing incision을 가하여 전진되는 외측 점막을 넣을 수 있는 notch를 형성한 후 gingivolabial sulcus를 봉합한다. 이러한 점막부의 interdigitation은 피부에서 rotational gap으로 들어오는 advancement flap의 첨부와 부합된다. 즉, 외측 입술 부위와 점막이 같은 방향에서 전진하게 된다. 이것은 Mulliken 방법에서 말하는 세 개의 unilimb Z-plasty의 첫 봉합이자 가장 인쪽에 위치된다. 이런 내측 점막 면의 release는 입술이 외번되게 하고, 구강 전정의 내측면을 길게 하는 효과가 있다[9].

3) Muscle (functional closure)

개열의 양쪽에서 피부와 점막으로부터 근육다발을 충분히 박리한 후 하방 깊은 부위의 pars marginalis부터 vertical mattress 봉합법으로 하방에서 상방으로 진행하여 pars peripheralis가 모아져서 솟아오르게(everting) 하여 philtral ridge가 형성되게 한다(Fig. 6). 입술이 앞으로 기울게 하고 infra-sill 부위에서 생길 수 있는 함몰이 수정되도록 상방 근육을 특히 잘 모아야 한다. 마지막 suture는 nsalis와 depressor septi 근육을 포함하는 구륜근의 상방 가장자리를 anterior nasal spine 위의 골막에 위치시킨다[10].

4) Alar base

수직적 수평적 위치(x-, y-axis) 외에 콧속 방향으로(z-axis) 약간 돌리는 것이 필요하다. Alar base flap의 tip과 C-flap의 tip을 다듬어 만나게 하여 sill을 형성한다(Fig. 7). 그리고, alar base 깊은 부위에 suture를 아래의 근육이나 골막에 매달아 줌으로써 sill에 정상 반곡선이 형성되게 하고, 콧속 방향으로 돌린 flap이 외측으로 뒤틀리는 것을 최소화하고, 웃을 때 alar nasi의

상승을 방지한다(이 왜곡은 levator labii superioris alaeque nasi의 반대적 힘을 받지 않는 것에 의해 야기된다. 즉, depressor alae nasi (musculus nasalis, pars alaris)에 의해 아래 방향으로 당기는 것이 없기 때문이다) [1].

5) Nasal repair

콧구멍 위쪽 접힌 피부를 반달 모양으로 절제(semilunar cutaneous excision)한 후 이 절개선을 통해 주저앉은 alar cartilage를 노출시킨다(Fig. 7). Supraalar dissection이 완성되면 코의 피부는 연골조직에서 분리된다. Alar cartilage를 직접 보면서 동측의 upper lateral cartilage에 매달아 준다. Middle crura는 interdomal suture로 반대편에 묶어준다.

Alar base를 닫고 cartilage를 매달고 나면 콧속 외측 전정부에 물갈퀴(web) 모양의 주름이 형성된다. 이것을 intercartilaginous line의 가장자리에서 반달형으로 절제한 후 suture하면, 함입된 lateral crus를 올려주고 외측 전정부를 확장시킨다(Fig. 7).

6) Cutaneous closure

대칭적인 Cupid's bow를 형성하기 위해 vermilion-cutaneous junction에 작은 unilimb Z-plasty를 시행한다. 정상측 Cupid's bow handle의 높이에 맞게 내측 vermilion-cutaneous junction에 releasing incision을 주고 이 사이에 들어갈 삼각형 피판을 외측 white roll에 만들어 준다. 이 과정에서 advancement flap의 첨부와 rotation flap의 가장자리를 다듬어 주어 philtral ridge가 정상측과 대칭이 되도록 조정한다(Fig. 8).

또 하나의 unilimb Z-plasty는 처음 디자인한 lateral triangu-



Fig. 6. Closure orbicularis oris muscle. Pars marginalis repaired first. Vertical mattress sutures "reef" muscular join to form philtral ridge (with permission from Mulliken JB, Martínez-Pérez D., 1999.).

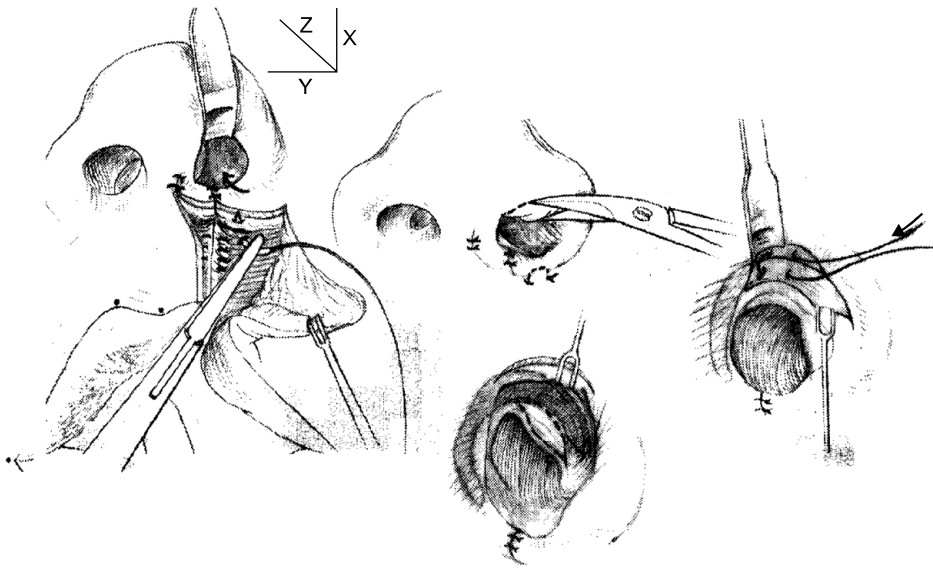


Fig. 7. Symmetric positioning of alar base and formation of sill. (Left) Alar base flap trimmed and positioned in three dimensions; note minor rotation along z axis. Suture secures base to muscle and forms normal depression of lateral sill. (Center, above) Cutaneous overhang in superior nostril rim excised as a crescent. (Right) Genu (junction middle and lateral crus) elevated and secured to ipsilateral upper lateral cartilage. (Center, below) Lenticular excision of web elevates encroaching lateral crus and effaces vestibular ridge (with permission from Mulliken JB, Martínez-Pérez D., 1999.).

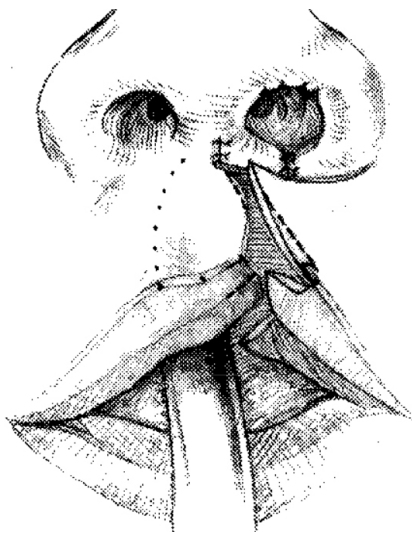


Fig. 8. Adjustment of Cupid's bow handle. Incision at medial vermilion-cutaneous junction lowers bow peak; resulting triangular mortise is filled with lateral white roll-cutaneous tenon (usually 1.5 to 2 mm at base). Note medial vermilion-mucosal releasing incision for inset of lateral vermilion flap (with permission from Mulliken JB, Martínez-Pérez D., 1999.).

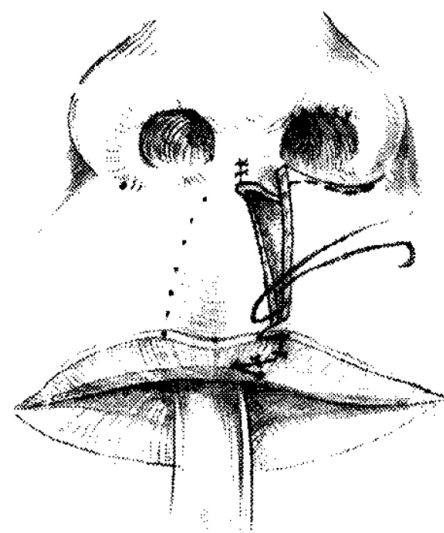


Fig. 9. Philtral closure. Eccentric placement of intradermal sutures (higher on medial edge) lowers philtrum. Note cymal excision of superior margin of advancement flap at join of constructed sill, contingent on height of lateral lip, measured from alar base to Cupid's bow peak (with permission from Mulliken JB, Martínez-Pérez D., 1999.).

lar vermilion flap으로 내측 vermilion-mucosal junction에 releasing incision을 주어 생긴 notch에 전진되어 들어가도록 하여 median tubercle의 부족분을 보충하게 한다[2].

Philtral closure는 아래에서부터 위로 suture를 시행하는데 intradermal suture는 rotation 측이 높게 해주어 philtrum을 낮게 한다(Fig. 9). 혼하지는 않지만 advance flap의 위쪽 margin을 다듬어야 할 때에는 alar base 위치에 맞추어 반곡선 형으로 잘라낸다(Fig. 9). 봉합은 alar groove, sill 아래의 주름, philtral column의 두드러짐을 강조하기 위해 외측에서 내측으로

시행하고, 마지막에 advancement flap의 끝을 다듬어 장력 없이 들어 가도록 한다.

7) Internal resorbable splint

1997년부터 골절편 고정에 쓰이는 흡수성 판을 이환측 코 내부에 splint로 삽입하고 있다. 약 15 mm 길이로 잘라 정상측 nostril dome 모양으로 구부려 기존의 코연골 재위치를 위해 형성했던 절개선 안으로 넣어 cartilage 위에 위치하도록 한다. 흡수성이므로 나중에 제거하지 않는다(Fig. 10)[11].

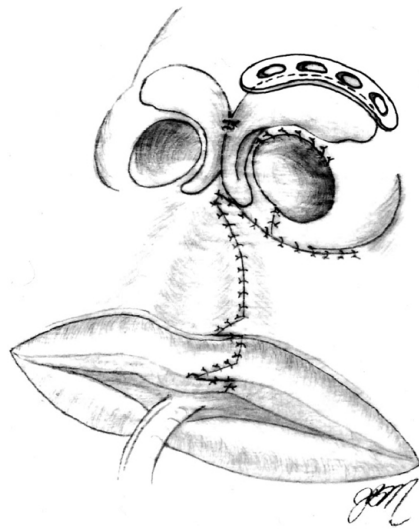


Fig. 10. Illustration showing splint in subcutaneous pocket overlying suspended alar cartilage (with permission from Wong GB, Burvin R, Mulliken JB., 2002.).

요약(summary)

모든 환자들은 구순접합술을 시행 받았고 구순 및 구개열 유아들은 약정형장치인 Latham을 사용하였다.

수술의 기술적 변화들은 앞서 설명하였다. Columella 부위의 높은 rotation과 releasing incision은 내측 입술 부위를 충분히 길게 해주고, advancement flap이 philtral column 상방으로 최소로 침범되게 하여 균형적인 입술을 만들 수 있다. 또한 구륵근을 외번시켜 philtral ridge를 형성하고, 작은 unilimb Z-plasty을 구순측 Cupid's bow handle 높이에 맞게 시행 후, vermilion-cutaneous junction에서부터 상방으로 cutaneous closure 시행한다. 변위된 alar cartilage는 nostril rim incision을 통해 동측 upper lateral cartilage에 매달며, Alar base는 anterior-caudal septum의 위치, sill의 설정 그리고 외측 vestibular web 제거를 포함하여 3차원적으로 설계하여 치료해야 한다.

이번에 소개한 Mulliken의 치료법이 환자들과 외과의사들에게 많은 도움이 되기를 바란다.

References

1. Mulliken JB, Martínez-Pérez D. The principle of rotation advancement for repair of unilateral complete cleft lip and nasal deformity: technical variations and analysis of results. *Plast Reconstr Surg* 1999;104:1247-60.
2. Stal S, Brown RH, Higuera S, *et al.* Fifty years of the Millard rotation-advancement: looking back and moving forward. *Plast Reconstr Surg* 2009;123:1364-77.
3. Millard DR Jr, Latham RA. Improved primary surgical and dental treatment of clefts. *Plast Reconstr Surg* 1990;86:856-71.
4. Chan KT, Hayes C, Shusterman S, Mulliken JB, Will LA. The effects of active infant orthopedics on occlusal relationships in unilateral complete cleft lip and palate. *Cleft Palate Craniofac J* 2003;40:511-7.
5. Noordhoff MS. Reconstruction of vermilion in unilateral and bilateral cleft lips. *Plast Reconstr Surg* 1984;73:52-61.
6. Tajima S. The importance of the musculus nasalis and the use of the cleft margin flap in the repair of complete unilateral cleft lip. *J Maxillofac Surg* 1983;11:64-70.
7. Anderl H. Simultaneous repair of lip and nose in the unilateral cleft (a long term report). In: Jackson IT, Sommerlad BC, editors. *Recent advances in plastic surgery*. Vol. 3. Edinburgh: Churchill Livingstone; 1985. p.1-11.
8. Matsuo K, Hirose T, Otagiri T, Norose N. Repair of cleft lip with nonsurgical correction of nasal deformity in the early neonatal period. *Plast Reconstr Surg* 1989;83:25-31.
9. Koch J. The reconstruction of the vestibule of the mouth in cleft lip and palate surgery. *Dtsch Stomatol* 1970;20:492-9.
10. Delaire J. Theoretical principles and technique of functional closure of the lip and nasal aperture. *J Maxillofac Surg* 1978;6:109-16.
11. Wong GB, Burvin R, Mulliken JB. Resorbable internal splint: an adjunct to primary correction of unilateral cleft lip-nasal deformity. *Plast Reconstr Surg* 2002;110:385-91.