

# 간이식 환자에서 아스페르길루스에 의해 발생한 관절 주위 피하 조직의 다낭성 종괴 감염 1예

송제은<sup>1</sup> · 오동현<sup>1</sup> · 김민형<sup>1</sup> · 김용찬<sup>1</sup> · 안진영<sup>1</sup> · 정수진<sup>1,2</sup> · 구남수<sup>1,2</sup> · 김혜원<sup>1,2</sup> · 김선빈<sup>1,2</sup> · 한상훈<sup>1,2</sup> · 최준용<sup>1,2</sup> · 김창오<sup>1,2</sup> · 송영구<sup>1,2</sup> · 김준명<sup>1,2</sup>

연세대학교 의과대학 내과학교실<sup>1</sup>, 에이즈 연구소<sup>2</sup>

## Multicystic Mass Infection in the Subcutaneous Tissue around Joint Developed by *Aspergillus* in a Liver Transplant Patient

Invasive aspergillosis can be occurred in immune-compromised patients with hematopoietic stem cell transplantation, solid organ transplantation and prolonged neutropenia. The major area of invasive aspergillosis involves the sinopulmonary tract but can occur around the joint areas rarely. A 72-year-old man, who had received a liver transplant 6 years earlier, presented with a mass lesion around the right knee joint that developed 3 year earlier. Knee MRI revealed a multicystic subcutaneous mass around the knee joint. An excision was performed, and many fungal hyphae that were morphologically most consistent with *Aspergillus spp.* were observed in tissue. After amphotericin B therapy for 2 weeks, the patient did not show any evidence of a recurrence of invasive aspergillosis for 15 months. As *Aspergillus spp.* can cause a range of infections in solid organ transplants, invasive aspergillosis must be considered in patients with a recurrent cystic mass lesion.

**Key Words:** *Aspergillus*, Liver transplantation, Cysts

## 서론

침습성 아스페르길루스증(invasive aspergillosis)은 대부분 조혈모세포이식 환자, 고형장기이식 환자, 장기간 호중구 감소증이 지속되는 면역저하환자에서 발생한다. 아스페르길루스의 중요한 침입경로가 포자를 흡입하는 것이기 때문에 폐렴을 비롯한 호흡기계 감염이 가장 흔하다[1]. 침습성 아스페르길루스증 중에서 관절감염은 매우 드물게 발생하며, 현재까지 면역저하환자에서 발생한 관절감염은 국외에서 총 10예가 보고되었고[2], 국내에서는 간이식을 시행 받은 환자에서 *Aspergillus fumigatus*에 의한 고관절 감염 1예가 보고된 바 있다[3]. 아스페르길루스에 의한 관절감염은 관절액 또는 활액막에서 진단되었고, 관절주위에 다낭성 종괴를 형성한 경우는 매우 드물어서 국외에서 1992년에 1예만 보고되어 있다[4]. 그러나, 간이식을 시행 받은 면역저하환자에서 관절주위에 종괴를 형성한 아스페르길루스증에 대하여는

Je Eun Song<sup>1</sup>, Dong Hyun Oh<sup>1</sup>, Min Hyung Kim<sup>1</sup>, Yong Chan Kim<sup>1</sup>, Jin Young Ahn<sup>1</sup>, Su Jin Jeong<sup>1</sup>, Nam Su Ku<sup>1</sup>, Hye Won Kim<sup>1,2</sup>, Sun Bean Kim<sup>1,2</sup>, Sang Hoon Han<sup>1,2</sup>, Jun Yong Choi<sup>1,2</sup>, Chang Oh Kim<sup>1,2</sup>, Young Goo Song<sup>1,2</sup>, and June Myung Kim<sup>1,2</sup>

Departments of Internal Medicine<sup>1</sup>, and AIDS Research Institute<sup>2</sup>, Yonsei University College of Medicine, Seoul, Korea

This is an Open Access article distributed under the terms of the Creative Commons Attribution Non-Commercial License (<http://creativecommons.org/licenses/by-nc/3.0>) which permits unrestricted non-commercial use, distribution, and reproduction in any medium, provided the original work is properly cited.

Copyright © 2012 by The Korean Society of Infectious Diseases | Korean Society for Chemotherapy

Submitted: March 19, 2012

Revised: June 12, 2012

Accepted: August 28, 2012

Correspondence to Sang Hoon Han, M.D.

Department of Internal Medicine and AIDS Research Institute, Yonsei University College of Medicine, 50 Yonsei-ro, Seodaemun-gu, Seoul 120-752, Korea

Tel: +82-2-2228-1991, Fax: +82-2-393-6884

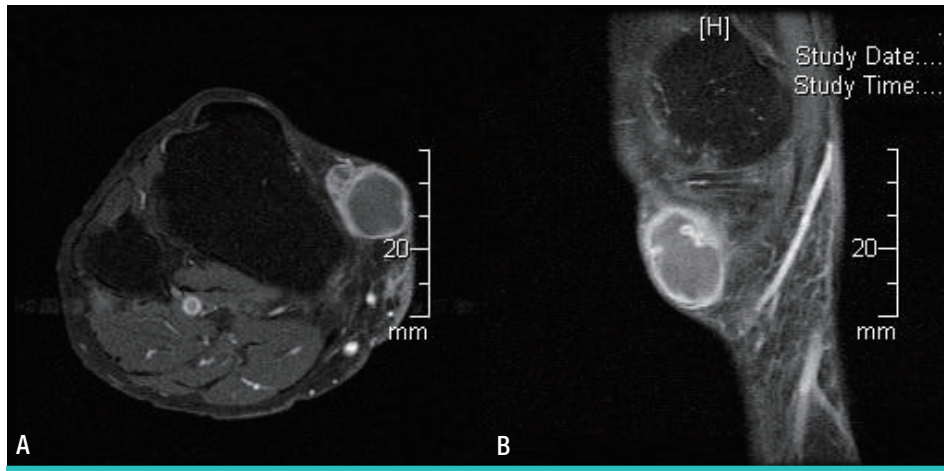
E-mail: shhan74@yuhs.ac

보고된 바 없다. 저자들은 간이식을 받은 환자에서 무릎관절 주위의 피하조직에 다낭성 종괴로 발생한 침습성 아스페르길루스증을 경험하였기에 보고하는 바이다.

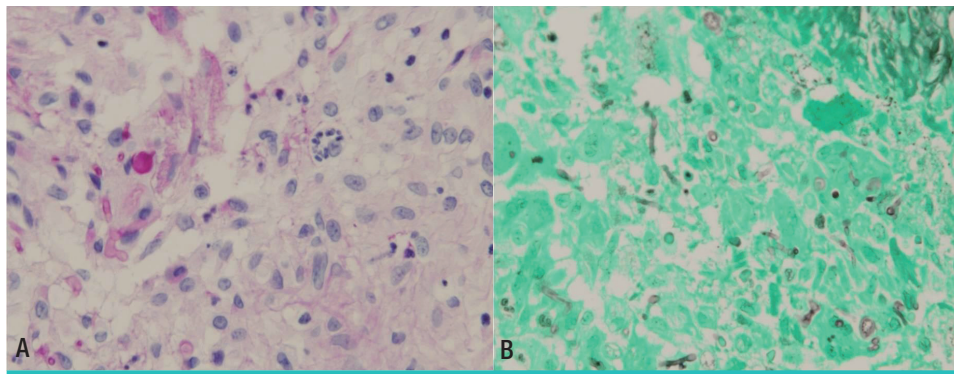
**증례**

72세 남성이 3년 전부터 우측 무릎에 종괴가 지속되어 내원하였다. 타병원에서 수차례 흡인술을 시행 받았으나 종괴가 호전되지 않았다. 과거력 상 10년 전 B형 간염 바이러스에 의한 간경변을 진단받고 보존적 치료를 시행 받아 오던 중 6년 전에 간이식을 시행 받은 후 현재 tacrolimus (1 mg/d)를 복용 중이었다. 타병원에서 우측 하지의 자기공명영상 촬영을 시행하였으며, 우측 근위부 경골 (tibia)의 전내측 (anteromedial) 부위에 2.7×1.9×3.1 cm 크기의 다낭성 종괴가 관찰되었다(Fig. 1). 다낭성 종괴는 피하층에 국한되어 있었으며 조영증강이 되는 벽(wall)에 둘러싸여 있어서 결절 낭종(ganglion cyst) 또는 표피 낭종(epidermoid cyst)과 같은 양성 낭종성 종괴로 사료되었다(Fig. 1). 다낭성 종괴에 대하여 종괴 절제술을 시행 받았으며 조직검

사에서 거대세포(giant cell)가 포함된 급성 화농성 염증 소견과 함께 D-PAS (D-Periodic acid Schiff)와 GMS (Gomori methenamine silver) 염색에서 많은 진균 균사(hyphae)가 관찰되었고(Fig. 2), 아스페르길루스의 형태학적 소견에 합당하여 항진균제 치료를 위하여 입원하였다. 입원 당시의 활력징후는 혈압 131/86 mmHg, 맥박 79/min, 호흡수 20/min, 체온 36.3℃였다. 의식은 명료하였고, 만성 병색을 보였으며 결막은 창백하지 않았고, 공막에 황달 소견은 없었다. 경부 및 액와부 림프절은 촉진되지 않았고 경정맥 비대 소견은 없었다. 호흡음은 정상이었지만 심음은 불규칙하였으며 심잡음은 청진되지 않았다. 복부 진찰에서 압통은 없었으며 간과 비장이 촉진되지 않았다. 또한, 양측 하지 함요 부종도 관찰되지 않았다. 일반혈액검사에서 백혈구 6,960/mm<sup>3</sup> (호중구 75%), 혈색소 15.7 g/dL, 적혈구용적률 47%, 혈소판 152,000/mm<sup>3</sup>, 적혈구침강속도 2 mm/h이었고, 혈액 응고 검사에서 프로트롬빈시간 10.8초(INR 0.91), 활성 부분 트롬보플라스틴 시간 26.1 초이었다. 혈청생화학검사에서는 총 단백 6.2 g/dL, 알부민 4.1 g/dL, 아스파르테이트아미노전이효소/알라닌아미노전이효소 36/41 IU/L, 혈액요소질소/크레아티닌 17.7/1.41 mg/dL, 총 빌리루빈 1.1 mg/dL, Na<sup>+</sup>/K<sup>+</sup>/Cl<sup>-</sup>/tCO<sub>2</sub> 140/4.8/105/26 mmol/L 이었다. 면역혈청



**Figure 1.** Findings of the right lower extremity MRI in (A) coronal view (B) sagittal view show the 2.7x1.9x3.1 cm sized multicystic mass at the anteromedial aspect of the proximal lower leg (Arrow).



**Figure 2.** Pathologic examination of the excisional mass (A) D-PAS and (B) GMS stain showing acute suppurative inflammation with giant cells (arrow) and the presence of many fungal hyphae (arrow, that were morphologically most consistent with *Aspergillus* spp.

**Table 1.** Clinical Characteristics of Articular Aspergillosis in 10 Immunocompromised Patients

Patient	Sex/Age	Reported year	Joint	Diagnosis	Medical condition
1	M/29	1995	Knee	Culture	Renal transplantation
2	N/D	1995	Shoulder	Culture	Renal transplantation
3	M/51	1997	Knee	Culture	Cirrhosis
4	M/59	1999	Wrist	Not specified	Hematologic malignancy
5	M/27	2001	Knee	Biopsy	Solid tumor
6	M/67	2003	Temporo-mandibular	N/D <sup>a</sup>	Parotid epidermoid carcinoma
7	M/64	2004	Ankle	N/D <sup>a</sup>	Lung transplantation
8	M/18	2006	Knee	Biopsy	Hematologic malignancy
9	M/34	2007	Ankle	Culture	Renal transplantation
10	M/49	2008	Hip	Culture	Liver transplantation

<sup>a</sup>N/D, no data or not available to access to data

Modified from Golmia et al [2]

검사상 C-반응단백은 2.58 mg/L이었다. 혈중 tacrolimus 농도는 4.7 ng/mL (참고값: 8-10 ng/mL)로 감소되어 있었다. 입원 후 amphotericin B deoxycholate (0.7 mg/kg/d) 사용을 시작하였으나 3일 후 크레아티닌이 2.58 mg/dL로 증가되어 liposomal amphotericin B (3 mg/kg/d)로 변경하였다. 수술로 다낭성 종괴가 완전히 절제되었으며 다낭성 종괴가 피하층에 국한되어 있었고 다른 부위의 침습성 아스페르길루스증 소견이 관찰되지 않아 총 2주 동안 항진균제를 투여 받고 퇴원하였으며, 퇴원 후 1년 3개월째 종괴 및 아스페르길루스 감염의 재발 없이 외래에서 경과관찰 중이다.

## 고찰

침습성 아스페르길루스증은 조혈모세포 이식환자, 고형장기 이식환자, 장기간 호중구 감소증이 지속되는 면역저하환자에서 가장 흔하게 침습적 진균 감염을 일으키는 원인이다[3]. 최근 진단기술의 발전과 새로운 약제의 도입으로 침습성 진균 감염의 예후는 좋아지고 있으나[5] 사망률은 현저하게 감소되지 않았다[6]. 아스페르길루스에 의한 관절 감염은 매우 드물게 발생한다. 현재까지 전세계적으로 보고된 면역저하환자에서 발생한 아스페르길루스에 의한 관절감염은 10례가 있으며 [2, 3], 해당 증례들의 임상적 특징을 Table 1에 정리하였다. 보고된 환자들의 평균 연령은 44.2세였으며, 성별을 알 수 있었던 9명이 모두 남성이었다. 10명 중에서 고형장기 이식 후의 상태가 4명이었고, 이 중 신이식이 3명, 폐이식이 1명, 간이식이 1명이었다. 혈액종양 및 고형암 환자가 각각 2명과 3명이었다. 대부분 배양검사를 통하여 진단이 이루어졌으며, 3개의 증례에서는 조직검사로 아스페르길루스를 진단하였다.

국내에서는 2008년 간이식을 시행 받은 환자에서 고관절에 발생한 아스페르길루스 감염이 보고되었는데, 고관절에서 시행한 배양검사에서 *Aspergillus fumigatus*가 동정되었다[3]. 하지만, 아직 관절 주위 다낭성 종괴에서 아스페르길루스 감염이 보고된 바는 없다.

The Transplant-Associated Infection Surveillance Network (TRANSNET)에서 발표한 자료에 따르면, 고형장기이식 환자에서 침습성 아스페르길루스증은 2002년과 2006년 사이에 16,500건이 발생하였으며, 폐와 심장이식을 받은 환자에서 8.6%로 가장 높았고, 신이

식을 받은 환자에서 1.3%로 가장 낮았다[7]. 간이식을 받은 환자에서는 1-8%로 다양하게 나타났으며, 수술 직후 집중치료실에서 치료를 시행 받고 있을 때 흔하게 발생하는 것으로 알려져 있다. 간이식을 받은 환자에서 아스페르길루스증이 발생하는 위험인자는 신기능 부전, 재이식, 전격성 간부전, 거대세포바이러스 감염으로 보고되고 있다[7].

아스페르길루스에 의한 감염의 진단은 조직학적으로 현미경하 군사를 관찰하거나 무균 검체를 사용한 배양검사에서 진균이 동정되는 경우에 이루어질 수 있다. 본 증례의 경우 수술을 통하여 얻어진 다낭성 종괴의 조직에서 군사를 관찰할 수 있었기 때문에 아스페르길루스 감염의 가능성이 있지만, 배양검사는 시행하지 않아 미생물학적인 확진은 이루어지지 못하였다.

미국감염학회에서는 아스페르길루스증에 대한 일차약제로 voriconazole을 권고하고 있다[2]. Voriconazole은 amphotericin B deoxycholate보다 효과가 좋으며, liposomal amphotericin B는 voriconazole과 비슷한 반응을 보이는 것으로 알려져 있다. 현재 침습성 아스페르길루스의 경우 liposomal amphotericin B 3-5mg/kg/d, voriconazole 8 mg/kg/d을 6주에서 12주 동안 사용하는 것이 권장되지만 아스페르길루스에 의한 관절감염의 경우에 대한 치료약제와 치료기간에 대한 명확한 권고안은 없는 상태이다[7].

혈액종양으로 인한 조혈모세포 이식, 혹은 고형장기 이식 등과 같은 면역저하 환자에서 관절 주위에 다낭성 종괴가 발생할 경우, 본 증례와 같이 다양한 원인이 있을 수 있으므로 적극적인 검사와 함께 진균감염의 가능성을 염두에 두어야 한다.

## References

1. Segal BH. Aspergillosis. *N Engl J Med* 2009;360:1870-84.
2. Golmia R, Bello I, Marra A, Hamerschlak N, Osawa A, Scheinberg M. *Semin Arthritis Rheum* 2011;40:580-4.
3. Kim T, Lee SR, Cho OH, Park KH, Oh R, Lee SO, Kim YS, Woo JH, Kim MN, Choi SH. A case of septic hip arthritis caused by *aspergillus fumigatus* in a liver transplantation recipient.

- Infect Chemother 2008;40:170-4.
4. Austin KS, Testa NN, Luntz RK, Greene JB, Smiles S. Aspergillus infection of total knee arthroplasty presenting as a popliteal cyst. Case report and review of the literature. *J Arthroplasty* 1992;7:311-4.
  5. Upton A, Kirby KA, Carpenter P, Boeckh M, Marr KA. Invasive aspergillosis following hematopoietic cell transplantation: outcomes and prognostic factors associated with mortality. *Clin Infect Dis* 2007;44:531-40.
  6. Pfaller MA, Diekema DJ. Epidemiology of invasive candidiasis: a persistent public health problem. *Clin Microbiol Rev* 2007;20:133-63.
  7. Salman N, Törün SH, Budan B, Somer A. Invasive aspergillosis in hematopoietic stem cell and solid organ transplantation. *Expert Rev Anti Infect Ther* 2011;9:307-15.