

# 반복되는 메치실린 내성 황색포도알균 균혈증에 의하여 발생한 화농성 관절염을 Linezolid로 치료한 1예

김선빈<sup>1,2</sup> · 오동현<sup>1</sup> · 김용찬<sup>1</sup> · 김민형<sup>1</sup> · 송제은<sup>1</sup> · 안진영<sup>1</sup> · 정수진<sup>1,2</sup> · 구남수<sup>1,2</sup> · 김혜원<sup>1,2</sup> · 한상훈<sup>1,2</sup> · 최준용<sup>1,2</sup> · 송영구<sup>1,2</sup> · 김준명<sup>1,2</sup>

연세대학교 의과대학 내과학교실<sup>1</sup>, 에이즈연구소<sup>2</sup>

## A Case of Septic Arthritis Caused by Persistent MRSA Bacteremia with Successful Treatment Through Linezolid

Vancomycin is the primary antibiotic administered for treatment of methicillin-resistant *S. aureus* (MRSA) infection; however, treatment failure of vancomycin is currently not uncommon in patients with *in vitro* vancomycin susceptible *S. aureus* (MIC ≤ 2 µg/mL) infection. In this report, we describe a case of septic arthritis caused by persistent MRSA bacteremia and treated successfully with linezolid after failure of initial vancomycin therapy.

**Key Words:** Methicillin-Resistant *Staphylococcus aureus*, Bacteremia, Infectious arthritis, Vancomycin, Linezolid

Sun Bean Kim<sup>1,2</sup>, Dong Hyun Oh<sup>1</sup>, Yong Chan Kim<sup>1</sup>, Min Hyung Kim<sup>1</sup>, Je Eun Song<sup>1</sup>, Jin Young Ahn<sup>1</sup>, Su Jin Jeong<sup>1,2</sup>, Nam Su Goo<sup>1,2</sup>, Hye Won Kim<sup>1,2</sup>, Sang Hoon Han<sup>1,2</sup>, Jun Yong Choi<sup>1,2</sup>, Young Goo Song<sup>1,2</sup>, and June Myung Kim<sup>1,2</sup>

Department of <sup>1</sup>Internal Medicine, and <sup>2</sup>AIDS Research Institute, Yonsei University College of Medicine, Seoul, Korea

### 서론

반코마이신은 메치실린 내성 황색포도알균 균혈증의 일차 치료 항생제이다. 반코마이신 투여에도 불구하고 3-7일 동안 균혈증이 지속되는 경우를 반코마이신 치료 실패로 정의한다[1]. 현재까지 반코마이신에 대한 시험관 내 최소억제농도(minimal inhibition concentration, MIC)가 2 µg/mL 이하인 메치실린 내성 황색포도알균에서도 반코마이신 치료 실패에 의한 반복적인 균혈증이 발생한 경우가 보고되었다[2]. 이는 반코마이신이 조직 내에 상대적으로 낮은 농도로 존재하여 황색포도알균에 대한 살균 효과가 감소하여 발생된 것으로 여겨지고 있다[3]. 따라서 반코마이신 치료 실패 후의 구제 치료(salvage therapy)에 대한 관심이 증가하고 있으며, 구제 치료를 위한 항생제로 linezolid, daptomycin 등을 고려해 볼 수 있지만, 대표적인 이차 약제에 대해서는 아직 정립되어 있지 않다[4]. 저자들은 반복적인 메치실린 내성 황색포도알균 균혈증에 의한 전이성 병변으로 감염성 골관절염이 발생한 환자에서 장기간 반코마이신을 투여하였지만 호전되지 않아 구제 치료로서 linezolid를 투여하여 성공적으로 치료한 예를 경험하여 문헌고찰과 함께 보고하고자 한다.

This is an Open Access article distributed under the terms of the Creative Commons Attribution Non-Commercial License (<http://creativecommons.org/licenses/by-nc/3.0>) which permits unrestricted non-commercial use, distribution, and reproduction in any medium, provided the original work is properly cited.

Copyright © 2012 by The Korean Society of Infectious Diseases | Korean Society for Chemotherapy

Submitted: April 23, 2012  
Revised: June 12, 2012  
Accepted: June 14, 2012  
Correspondence to Sang Hoon Han, M.D.  
Department of Internal medicine and AIDS Research Institute, Yonsei University College of medicine, 50 Yonsei-ro, Seodaemun-gu, Seoul 120-752, Korea  
Tel: +82-2-2228-1991, Fax: +82-2-393-6884  
E-mail: shhan74@yuhs.ac

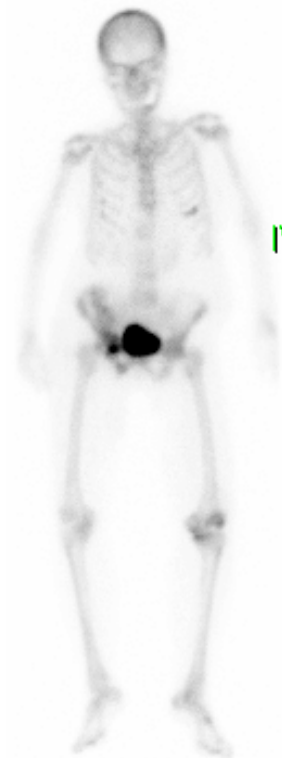## 증례

81세 여자가 1일 전부터 양측 하지에 부종이 발생하여 심장내과 외래에 내원하였다. 2개월 전 확장성 심근 병증에 의한 울혈성 심부전으로 심장내과에 입원하여 치료를 시행 받고 있던 중 입원 13일 쯤 38°C의 발열이 발생하였으며, 당시 시행한 혈액 배양에서 반코마이신에 대한 MIC가 1 µg/mL인 메치실린 내성 황색포도알균이 동정되었다. 수술을 시행 받은 적은 없었으며, 의료 기구 삽입 및 혈액 투석의 과거력도 없었다. 반코마이신을 7일 동안 투여하였지만 발열이 지속되고, 입원 17일과 20일 쯤 시행한 혈액 배양에서 반복적으로 메치실린 내성 황색포도알균이 동정되었다. 초기에 반코마이신을 1g씩 12시간 간격으로 투여하였는데, 4일 후 측정된 반코마이신 최저혈중농도 [trough level]가 24.6 µg/mL로 증가되어 있어 이후 1g/일, 24시간 간격으로 용량을 조정하였다. 4일 후에 다시 시행한 반코마이신 최저혈중농도는 19 µg/mL 소견을 보였다.) 입원 17일 및 20일에 동정된 균주의 반코마이신에 대한 MIC는 각각 1 µg/mL과 2 µg/mL이었다. 반복적인 균혈증을 유발하는 원발 병소를 확인하기 위하여 경흉부 심초음파를 시행하였지만 감염성 심내막염 등 감염 소견이 관찰되지 않았지만, 입원 15일 쯤 오른쪽 팔의 말초 정맥 주사 부위에 압통을 동반한 발적과 부종이 관찰되어, 말초 정맥 주사를 제거하고 반대편 팔로 정맥 주사 부위를 옮겨 항생제 및 수액 투여를 지속하였다. 말초 정맥 주사 부위를 변경한 후 정맥염이 호전되어 세균성 혈전을 확인하기 위한 추가 검사 및 혈전제거술을 고려하지 않았다. 반코마이신을 투여 한 지 15일 쯤 혈액 배양에서 균이 동정되지 않아 이후 총 24일 동안 투여하였으며, 혈액에서 반복적으로 균이 동정되지 않고 발열이 발생하지 않아 퇴원하였다. 퇴원 7일 후 다리에 힘이 빠지면서 주저 앉은 후 우측 골반에 골절이 발생하여 집에서 침상 안정을 하던 중 양쪽 하지의 부종이 발생하여 입원하였다. 입원 당시 시행한 문진에서 우측 골반 부위 및 좌측 무릎의 통증을 호소하였다. 신체 검사에서는 우측 골반의 골절 부위에서 부종 및 압통과 함께 좌측 무릎에 경미한 압통 소견이 관찰되었지만 그 외 특이 소견은 없었다. 활력 징후는 혈압 130/90 mmHg, 맥박 102 회/분, 호흡수 22회/분, 체온 37.1°C이었다. 말초 혈액 검사에서 백혈구 16,800/mm<sup>3</sup> (호중구 89.5%, 림프구 5.4%), 혈색소 9.4 g/dL, 혈소판 567,000/mm<sup>3</sup>였으며, C-반응성 단백질은 254 mg/L로 증가되어 있었다. 입원 3일째 38.3°C의 발열이 발생하여 시행한 혈액 배양에서 반코마이신에 대한 MIC가 1 µg/mL인 메치실린 내성 황색포도알균이 다시 동정되었고 입원 3일째부터 teicoplanin (200 mg/일, 24시간 마다)을 투여하기 시작하였다. 감염 병소를 추가적으로 확인하기 위하여 전신 뼈 동위원소검사를 시행한 결과 우측 골반의 외상성 골절 및 좌측 무릎에 골관절염 소견이 관찰되었다(Fig. 1). 골반과 좌측 무릎에 대한 자기 공명 영상 검사를 시행하였고, 골절된 골반 부위 연조직의 부종(Fig. 2A)과 좌측 무릎 활액막에 조영 증가가 관찰되었다(Fig. 2B). 좌측 무릎 관절 천자를 시행한 결과 체액 검사에서 백혈구 25,500/mm<sup>3</sup> (호중구 93%, 단핵구 7%)로 감염성 골관절염을 배제하기 어려워 입원 7일째 관절경 하 괴사조직제거 및 세척을 시행하였고, 관절액 배양 검사에서 반코마이신에 대한 MIC가 1 µg/mL인 메치실린 내성 황색포도알균

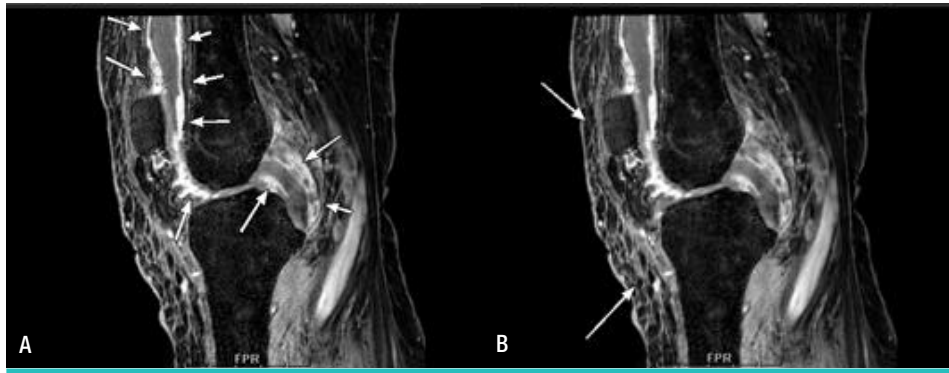
이 동정되었다. 입원 13일 쯤 시행한 혈액 배양에서 반코마이신에 대한 MIC가 2 µg/mL인 메치실린 내성 황색포도알균이 반복적으로 동정되어 glycopeptide 치료 실패로 판단하고 linezolid (1,200 mg/일, 12시간 마다)로 변경하여 투여하였다. Linezolid로 변경하여 투여한 지 10일 후에 혈액 배양에서 더 이상 메치실린 내성 황색포도알균이 동정되지 않았으며, linezolid를 총 4주 투여한 결과 C-반응성 단백질이 8.94 mg/L로 호전되고 발열 및 좌측 무릎 통증이 소실되어 항생제를 중단하고 퇴원하였다. 현재 외래에서 감염의 재발 소견 없이 경과 관찰 중이다.

## 고찰

반코마이신 치료 실패에 영향을 미치는 반복적인 황색포도알균 균혈증 발생의 위험성은 메치실린 내성 황색포도알균이 동정되고 이에 따라 장기간 반코마이신을 투여했던 과거력 및 당뇨와 만성 신부전 등의 기저 질환이 있을 경우에 높아진다[1]. 그 밖에 인공 삽입물이나 혈관 내 장치가 존재하거나 두 개 이상의 다발성 감염 및 전이성 감염일 경우에 반코마이신 치료 실패의 위험성이 높아지는 것으로 알려져 있다[5]. 최근 Yoon 등은 반복적인 메치실린 내성 황색포도알균 균혈증의 발생을 예측할 수 있는 위험 인자로 인공 삽입물 또는 전이성 감염의 존재 유무 및 반코마이신에 대한 MIC가 2 µg/mL 이상인 경우를 보고



**Figure 1.** Whole body bone scan after intravenous injection of Tc-99m HDP. Increased uptake in the left knee is suggestive of arthritis. Right ilium and inferior pubic rami also show increased uptake, which is compatible with known multiple pelvic bone fracture.



**Figure 2.** Contrast-enhanced, fat-suppressed T1 weighted magnetic resonance imaging (MRI) of the left knee. (A) MRI shows synovial enhancement, joint effusion, and diffuse soft-tissue edema suggestive of septic arthritis. (B) Synovial enhancement, effusion, and edema showed significant improvement after 32 days of treatment with linezolid.

하였다[6].

2006년에 개정된 CLSI 항생제 감수성 기준에 의하면 황색포도알균의 반코마이신에 대한 MIC가  $2 \mu\text{g}/\text{mL}$ 인 경우 감수성,  $4-8 \mu\text{g}/\text{mL}$ 은 중등도의 감수성,  $16 \mu\text{g}/\text{mL}$  이상에서는 내성으로 정의하였다[7]. 그러나 2009년 EUCAST (European Committee of Antimicrobial Susceptibility testing) 에서는 MIC  $4 \mu\text{g}/\text{mL}$  이상의 모든 균주를 반코마이신 내성으로 재정의하였다[8]. 이처럼 감수성 검사 결과 반코마이신에 대한 MIC가 증가할수록 반코마이신의 치료 실패율이 높은 것으로 알려져 있었지만, MIC  $\leq 2 \mu\text{g}/\text{mL}$ 인 메치실린 내성 황색포도알균에서도 반코마이신 치료의 실패 및 합병증 발생 빈도가 높다는 것이 보고되었다[9-11]. 본 증례에서 분리된 메치실린 내성 황색포도알균의 반코마이신에 대한 MIC는 처음에는  $1 \mu\text{g}/\text{mL}$ 이었고 반코마이신 투여 8일 후부터는  $2 \mu\text{g}/\text{mL}$  소견을 보여 일반적으로 알려져 있는 반코마이신에 감수성이 있는 메치실린 내성 황색포도알균 균주였다. 본 환자의 경우 처음 입원한 후 13일째 균혈증이 발생하여 병원 내에서 획득된 균혈증이었으며, 입원 15일째 발견된 정맥염에 의한 균혈증으로 판단하고 반코마이신을 24일 동안 투여한 후 치료를 종료하였지만 이후 다시 균이 동정된 점으로 보아 일차 감염 병소인 정맥염에서 좌측 무릎의 감염성 골관절염으로 황색포도알균 감염이 전이된 것으로 생각된다. 본 증례에서 환자의 고령과 저체중의 숙주인자를 고려하여 메치실린 내성 황색포도알균에 의한 균혈증의 치료에 권고되는 teicoplanin  $6-12 \text{ mg}/\text{kg}$  보다 적은  $200 \text{ mg}/\text{일}$  용량의 teicoplanin을 투여하였다. 하지만, 반코마이신을 24일 동안 사용한 후 다시 균혈증이 발생하였고, 재입원 당시부터 감염성 골관절염이 발생하였기 때문에 teicoplanin 저용량 투여에 의한 치료실패일 가능성은 낮을 것으로 사료된다. 일반적으로 메치실린 감수성 여부에 상관없이 황색포도알균 균혈증은 감염 병소를 제거했을 경우 예후가 더 좋은 것으로 알려져 있다[5]. 상기 환자의 경우 좌측 무릎 관절의 감염성 골관절염에 대하여 피사조직제거 및 세척을 통하여 전이된 감염 부위에 대한 치료를 시행하였음에도 불구하고 균혈증이 지속된 것은 메치실린 내성 황색포도알균의 동정 및 장기간의 반코마이신 투여력, 정맥염에서 골관절염으로 이어진 전이성 병변 등이 반복적인 균혈증 발생의 위험도를 높인 것으로 생각된다.

본 증례와 같이 반코마이신에 감수성을 보였던 황색포도알균에 의하여 반복적인 균혈증이 발생할 경우 두 가지의 치료 방법을 고려해 볼 수 있다. 첫 번째는 반코마이신을 표준 용량보다 고용량으로 투여하는 것으로서, 이는 한 연구에서 고용량의 치료가 더 우수한 결과를 보여 주지 못해 일반적으로 시행되고 있지 않다[12]. 상기 환자에서는 고령(81세), 저체중(45 kg), 울혈성 심부전의 기저 질환으로 인하여 반코마이신을  $2 \text{ g}/\text{일}$ , 12시간 간격으로 투여하고 처음 시행한 약물혈중농도 측정에서  $24.6 \mu\text{g}/\text{mL}$ 의 높은 최저혈중농도를 나타내었다. 이에 따라 반코마이신의 용량 및 용법을 변경하여 투여하였을 때에도 최저혈중농도가  $15 \mu\text{g}/\text{mL}$ 보다 높아서 본 증례에서는 반코마이신의 치료 도중 반코마이신의 혈중농도가 높게 유지되고 있었던 것으로 판단된다. 두 번째는 daptomycin, linezolid 등의 2차 약제로 구제 치료를 시행하는 것으로 반코마이신에 다른 항생제를 추가해서 병용 투여하는 경우보다 linezolid로 변경하여 투여했을 경우 치료 결과가 더 우수한 것으로 보고되었다[13].

메치실린 내성 황색포도알균에 의한 감염일 경우 반코마이신이 일차 항생제이지만, 이 중 피부 및 연조직 감염에서는 linezolid가 반코마이신보다 치료 효과가 우월하며, 합병증이 동반되지 않은 메치실린 내성 황색포도알균 균혈증에서는 치료 성적이 반코마이신과 비슷하였다는 보고가 있다[14, 15]. 반코마이신 치료에 실패한 메치실린 내성 황색포도알균에 의한 골관절염에서 2차 약제로 linezolid를 투여하여 성공적으로 치료한 증례가 국외에서 보고되었다[[10, 11, 16, 17].

이런 보고들을 고려하여 저자들은 2차 약제로 Linezolid를 투여하였고 항생제를 linezolid로 변경하고 10일 후 처음 혈액에서 메치실린 내성 황색포도알균이 동정되지 않았으며, 이 후에도 3-4일 간격으로 시행한 혈액 배양에서 지속적으로 균이 동정되지 않아 총 4주 동안 linezolid를 투여한 후 치료 종료하였다. Linezolid는 약 20-30%에서 혈소판감소증을 유발할 수 있다고 보고되어 있어[18] 매 주마다 말초 혈액 검사를 진행하였으나 이상반응이 발생하지 않았다.

반복적인 메치실린 내성 황색포도알균 균혈증에서 일차 항생제인 반코마이신에 치료 실패가 발생하였을 경우 그 동안 높은 MIC가 치료 실패와 연관성을 가지고 있다고 여겨져 왔지만, 최근에는 감수성이 있다고 알려진  $2 \mu\text{g}/\text{mL}$  이하의 MIC에서도 반코마이신 치료 실패가 관

찰되고 있다[10, 11]. 저자들은 정맥염에서 시작되어 감염성 골관절염으로 전이된 반코마이신에 대한 MIC가 2  $\mu\text{g}/\text{mL}$  이하의 메치실린 내성 황색포도알균에 의한 반복적인 균혈증에서 구제 치료로 linezolid를 투여한 뒤 균혈증에서 완치된 환자를 경험하여 보고하는 바이다.

## References

- Khatib R, Johnson LB, Sharma M, Fakhri MG, Ganga R, Riederer K. Persistent Staphylococcus aureus bacteremia: incidence and outcome trends over time. *Scand J Infect Dis* 2009;41:4-9.
- Fowler VG Jr, Olsen MK, Corey GR, Woods CW, Cabell CH, Reller LB, Cheng AC, Dudley T, Oddone EZ. Clinical identifiers of complicated Staphylococcus aureus bacteremia. *Arch Intern Med* 2003;163:2066-72.
- Yoshida T, Hiramatsu K. Potent in vitro bactericidal activity of polymyxin B against methicillin-resistant Staphylococcus aureus (MRSA). *Microbiol Immunol* 1993;37:853-9.
- Moellering RC Jr. New treatments for multiply drug-resistant Gram-positive bacteria. *J Infect* 2009;59 (Suppl 1):S1-3.
- Wilcox MH, Tack KJ, Bouza E, Herr DL, Ruf BR, Ijzerman MM, Croos-Dabrera RV, Kunkel MJ, Knirsch C. Complicated skin and skin-structure infections and catheter-related bloodstream infections: noninferiority of linezolid in a phase 3 study. *Clin Infect Dis* 2009;48:203-12.
- Yoon YK, Kim JY, Park DW, Sohn JW, Kim MJ. Predictors of persistent methicillin-resistant Staphylococcus aureus bacteraemia in patients treated with vancomycin. *J Antimicrob Chemother* 2010;65:1015-8.
- Tenover FC, Moellering RC Jr. The rationale for revising the Clinical and Laboratory Standards Institute vancomycin minimal inhibitory concentration interpretive criteria for Staphylococcus aureus. *Clin Infect Dis* 2007;44:1208-15.
- Howden BP, Davies JK, Johnson PD, Stinear TP, Grayson ML. Reduced vancomycin susceptibility in Staphylococcus aureus, including vancomycin-intermediate and heterogeneous vancomycin-intermediate strains: resistance mechanisms, laboratory detection, and clinical implications. *Clin Microbiol Rev* 2010;23:99-139.
- Sakoulas G, Moise-Broder PA, Schentag J, Forrest A, Moellering RC Jr, Eliopoulos GM. Relationship of MIC and bactericidal activity to efficacy of vancomycin for treatment of methicillin-resistant Staphylococcus aureus bacteremia. *J Clin Microbiol* 2004;42:2398-402.
- Falagas ME, Siempos II, Papagelopoulos PJ, Vardakas KZ. Linezolid for the treatment of adults with bone and joint infections. *Int J Antimicrob Agents* 2007;29:233-9.
- De Bels D, Garcia-Filoso A, Jeanmaire M, Preseau T, Miendje Deyi VY, Devriendt J. Successful treatment with linezolid of septic shock secondary to methicillin-resistant Staphylococcus aureus arthritis. *J Antimicrob Chemother* 2005;55:812-3.
- Sakoulas G, Moellering RC Jr. Increasing antibiotic resistance among methicillin-resistant Staphylococcus aureus strains. *Clin Infect Dis* 2008;46 (Suppl 5):S360-7.
- Jang HC, Kim SH, Kim KH, Kim CJ, Lee S, Song KH, Jeon JH, Park WB, Kim HB, Park SW, Kim NJ, Kim EC, Oh MD, Choe KW. Salvage treatment for persistent methicillin-resistant Staphylococcus aureus bacteremia: efficacy of linezolid with or without carbapenem. *Clin Infect Dis* 2009;49:395-401.
- Falagas ME, Siempos II, Vardakas KZ. Linezolid versus glycopeptide or beta-lactam for treatment of Gram-positive bacterial infections: meta-analysis of randomised controlled trials. *Lancet Infect Dis* 2008;8:53-66.
- Beibei L, Yun C, Mengli C, Nan B, Xuhong Y, Rui W. Linezolid versus vancomycin for the treatment of gram-positive bacterial infections: meta-analysis of randomised controlled trials. *Int J Antimicrob Agents* 2010;35:3-12.
- Lu PL, Wang JT, Chen CJ, Chen WC, Chen TC, Hwang YC, Chang SC. Compassionate use of linezolid for adult Taiwanese patients with bone and joint infections. *Chemotherapy* 2010;56:429-35.
- Kutscha-Lissberg F, Hebler U, Muhr G, Köller M. Linezolid penetration into bone and joint tissues infected with methicillin-resistant staphylococci. *Antimicrob Agents Chemother* 2003;47:3964-6.
- Orrick JJ, Johns T, Janelle J, Ramphal R. Thrombocytopenia secondary to linezolid administration: what is the risk? *Clin Infect Dis* 2002;35:348-9.