

자가신장이식으로 치료된 신동맥 협착 환자의 증례

이은영¹, 기연경¹, 이정연¹, 한인미¹, 신재일², 김명수³, 박성하⁴

연세대학교 의과대학 ¹내과학교실, ²소아과학교실, ³외과학교실, ⁴연세대학교 의과대학 심장혈관병원 심장내과

A Case of Renovascular Hypertension Controlled by Renal Autotransplantation

Eunyoung Lee, MD¹, Youn Kyung Kee, MD¹, Jungyoen Lee, MD¹, In Mee Han, MD¹, Jae Il Shin, MD²,
Myoung Soo Kim, MD³, Sungha Park, MD⁴

Departments of ¹Internal Medicine, ²Pediatrics, ³Surgery, Yonsei University College of Medicine, ⁴Division of Cardiology, Yonsei Cardiovascular Hospital, Yonsei University College of Medicine, Seoul, Korea

ABSTRACT

Renovascular hypertension caused by renal artery stenosis is an uncommon but curative cause of hypertension in children. We report a case of recurrent severe hypertension caused by renovascular hypertension. After recurrence of hypertension after redo percutaneous transluminal renal angioplasty, the blood pressure was finally controlled by renal autotransplantation. This case demonstrates the importance of considering renovascular hypertension as a cause of severe hypertension in children. Also, renal autotransplantation should be considered as a viable treatment option for treatment of renovascular hypertension that is recurrent after renal angioplasty.

(J Korean Soc Hypertens 2013;19(2):63-69)

Key Words: Renal artery; Hypertension; Transplantation; Renovascular hypertension

서 론

신혈관성 고혈압은 소아 고혈압에서 흔하지는 않으나 대동맥축착 다음으로 두 번째로 흔한 교정 가능한 고혈압이기 때문에 중요하다. 신혈관성 고혈압의 치료는 약물치료 및 경피적 혈관성형술을 주로 사용하지만, 경우에 따라

수술적 치료가 사용되기도 한다.¹⁾ 수술적 치료의 경우 드물게 자가신장이식술을 하여 신혈관성 고혈압을 치료하는 경우가 외국에서 보고된 적이 있다.²⁾ 저자들은 국내에서 약물 및 경피적 혈관성형술로 치료에 실패한 신동맥 협착 소아 환자에서 자가신장이식술로 성공적으로 고혈압이 치료된 사례를 경험하여 이를 문헌고찰과 함께 보고한다.

논문접수일: 2013.7.11, 수정완료일: 2013.9.18, 게재승인일: 2013.9.23.

Correspondence to: 박성하

Address: 서울시 서대문구 250 성산로 연세의료원 러들로빌딩 심장내과 사무실

Tel: 02) 2228-8455, Fax: 02) 393-2041

E-mail: shpark0530@yuhs.ac

증 례

환자는 10세 여자 환자로 출생력상 특이소견은 없었으며,

건강검진에서 고혈압소견이 보이고, 7-8개월 동안 10 kg의 체중 증가가 있어 타 병원에서 1년 이상 원인검사를 했으나 원인을 발견하지 못해, 정밀검사를 위해 신촌세브란스 병원에 내원하였다. 환자의 키는 139.7 cm (50-75 percentile), 체중은 40.4 kg (75-90 percentile), body mass index는 20.99이었다. 내원 당시 혈압은 160/100 mm Hg로 측정

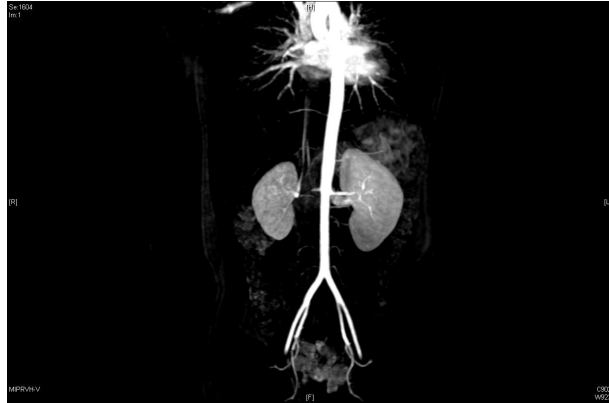

Fig. 1. Kidney and adrenal magnetic resonance angiography. Right kidney shows small size and mid portion of renal artery is not delineated, suggestive of severe stenosis of right renal artery. Left kidney shows compensatory hypertrophy. Both adrenal glands show no remarkable finding.

되었으며, 신체검사상 병색은 없었고 의식은 명료하였다. 흉부 청진상 호흡음은 정상이었고, 심잡음은 들리지 않았다. 복부는 부드럽고 팽만되어 있지 않았으며, 장음은 정상이었고 간과 비장 및 복부 종괴는 만져지지 않았다. 또한 복부 청진에서 잡음은 뚜렷하지 않았다. 양 하지에 함요 부종은 관찰되지 않았다. 일반혈액검사서 white blood cell 10,140/uL, hemoglobin 14.0 g/dL, platelet 356,000/uL 이었고 일반화학검사서 특이소견은 없었으며, T3 169.01 ng/dL, free T4 1.42 ng/dL, thyroid stimulating hormon 1.26 mIU/L를 보였으며, serum renin 36.90 ng/mL/hr, aldosterone 287.69 ng/L이었다. 내원 당시 시행한 심초음파상 좌심실구혈률은 67%로 측정되었으며, 약간의 승모판 탈출증이 동반된 승모판 역류(trivial) 및 삼첨판 역류(trivial G1/4)가 있었고, left ventricular mass index 76.45 gm/m²으로 약간의 좌심실비대증이 있었다. 대동맥축착 소견은 관찰되지 않았다. 신장/부신 자기공명영상을 시행하고 우측 신장이 크기 감소를 보이면서 신동맥 중간의 윤곽이 관찰되지 않아 신동맥협착 의심소견을 보였으며, 좌측 신장은 보상적 비대소견을 보였다(Fig. 1). 양측 부신은 특이소견 없었다. 추가 검사를 위해 신장 혈관조영술을 시행하고 우측 신동맥협착이 진단되어 경피적 풍선혈

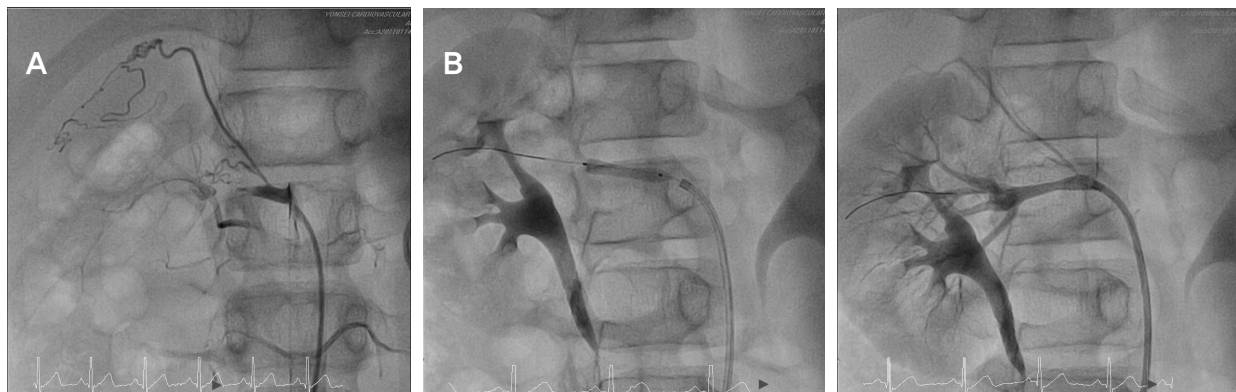


Fig. 2. First percutaneous transluminal renal angioplasty. (A) Angiography revealed severe stenosis of right renal artery (B) Balloon angioplasty was done with 3.5 × 15 mm balloon at 6 atm/10 sec. Follow-up angiography revealed 60% residual stenosis with dissection. (C) Stent (Endeavor 4.0 × 18 mm) was inserted and inflated at 16 atm/10 sec. Follow-up angiography revealed that 30% of residual stenosis still remained. Adjuvant balloon angioplasty was done with balloon (4.0 × 18 mm) at 24 atm/10 sec. Final angiography revealed no residual stenosis.

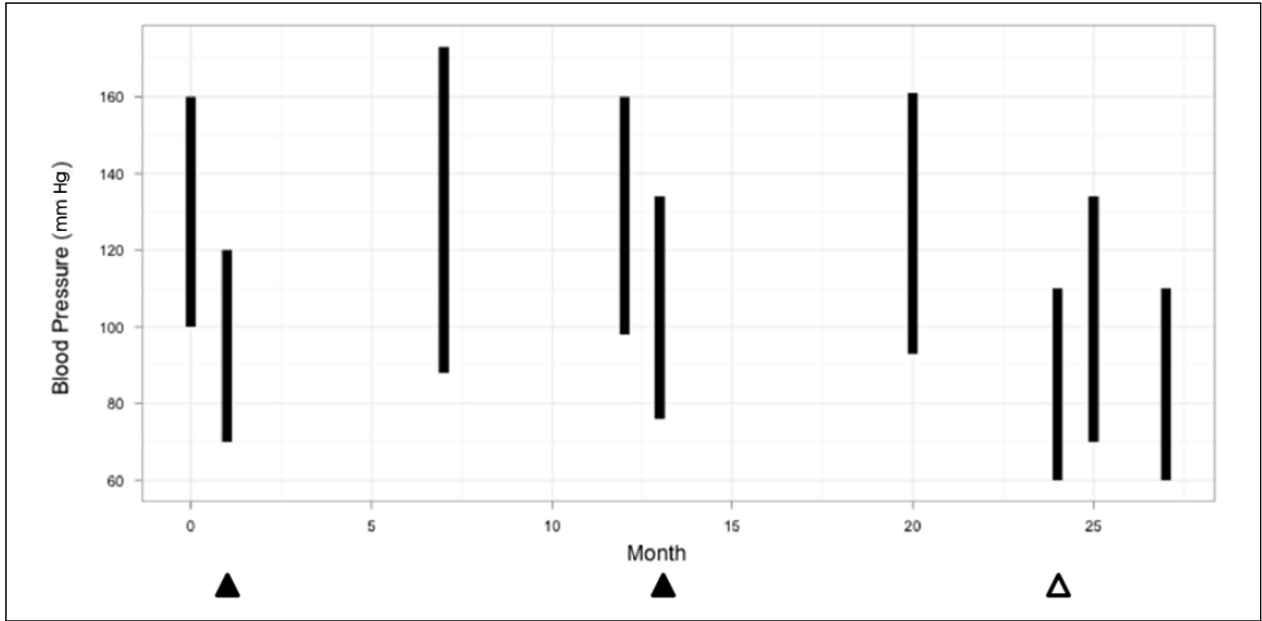


Fig. 3. Changes in blood pressure with time. Blood pressure was decreased but increased again after first and second percutaneous transluminal renal angioplasty. Blood pressure was finally controlled after renal autotransplantation, ▲: percutaneous transluminal renal angioplasty, △: renal autotransplantation.

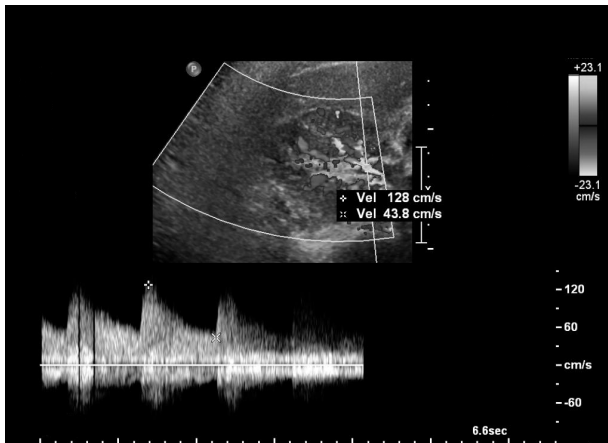


Fig. 4. Renal doppler sonography. Right renal arterial flow showed wave form, suggesting re-stenosis. But peak systolic velocity (128 cm/sec) was equivocal.

관확장술을 시행하였는데 60%의 잔류 협착과 혈관박리소견이 관찰되어 경피적 신동맥 스텐트삽입술(Endeavor 4.0 × 18 mm; Medtronic, Minneapolis, MN, USA)을 이어서 시행하였고, 다시 30%의 잔류 협착이 있어 추가적인 풍선 혈관확장술을 시행하고 잔류 협착 없이 시술을 종료하였다

(Fig. 2). 시술 후 혈압은 124/69 mm Hg로 측정되어 복용하던 경구 항고혈압약제 amlodipine, hydrochlorothiazide를 중단하고 경과를 관찰하였으며, 혈압은 120/70 mm Hg로 퇴원하였다(Fig. 3). 시술 후 신장스캔(dimercaptosuccinic acid, DMSA)으로 신장기능을 평가하였고, 신장기능은 우측 37.59%와 좌측 62.41%로 측정되었다.

시술 7개월 후 활동성 혈압 측정(ambulatory blood pressure)을 시행하였고 그 결과 주간 평균 혈압이 173/88 mm Hg로 상승하여 신장도플러초음파를 시행하였고, 재협착 유무는 진단적이지 않은 모호한 결과를 보였다(Fig. 4). 혈압조절을 위해 enalapril 2.5 mg을 단독으로 시작하고 10 mg까지 점차 증량하였으나, 시술 12개월 후 주간 평균 혈압측정결과 160/98 mm Hg로 측정되고 병원에 내원했을 때와 가정에서의 혈압에서 불일치가 있어 신장도플러초음파를 다시 추적하였다. 신장도플러초음파에서 우측 신장도플러 혈류속도가 185 cm/sec로 측정되어(Fig. 5) 우측 신동맥스텐트 내 재협착으로 판단하고 시술 14개월 만에 경피적 신혈관성형술을 재시행하였다. 신혈관조영술에서 우측 신동맥의 기존 스텐트에 90%까지의 심한

협착이 관찰되어 경피적 약물코팅 풍선혈관성형술(drug balloon angioplasty)을 2차례 시행하고 20% 미만의 잔류협착을 확인하고 시술을 종료하였다(Fig. 6).

재시술 2개월 후 주간 평균 혈압은 134/76 mm Hg로 측정되었으나, 재시술 6개월 후 주간 평균 혈압이 161/93 mm Hg로 다시 상승하였다. 신장도플러초음파를 추적검사하고

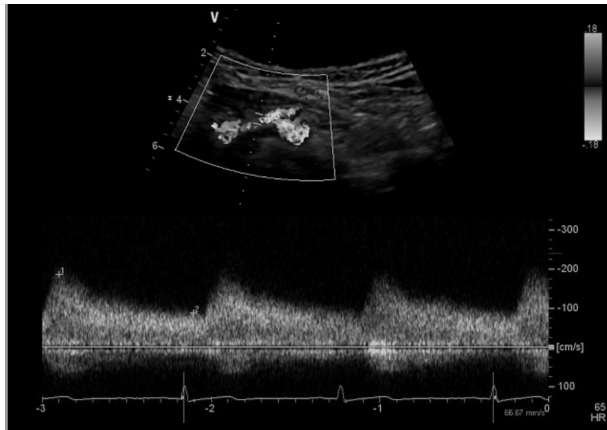


Fig. 5. Renal doppler sonography. Slightly increased right renal artery velocity (peak systolic velocity, 185 cm/sec). Right distal renal artery was poorly delineated. No definite evidence of left renal artery stenosis.

이전 185 cm/sec에서 154 cm/sec로 다소 감소된 우측 신동맥 혈류속도가 관찰되었으며, 우측 말단 신동맥은 윤곽이 잘 관찰되지 않았다. 도플러소견은 재협착에 적합한 소견은 아니었으나 임상적으로 혈압조절이 안되어 다시 재협착이 발생한 것으로 판단하고 자가신장이식수술을 계획하였으며, 재협착이 확인되어도 경피적 혈관성형술은 더하지 않을 계획으로 조영제 관련 신독성을 고려하여 경피적 신동맥조영술은 시행하지 않았다.

수술 시에는 우측 신동맥에서부터 우측 신장을 스텐트가 삽입된 채로 절제하고 코허 술기(Kocher maneuver)로 요관을 결찰하고 신정맥, 동맥을 분리하고 결찰하였으며, 스텐트가 삽입되어있는 신동맥을 절제하고 남은 짧은 길이를 보완하기 위해 신동맥을 자가이식용 동맥(속엉덩동맥, internal iliac artery)에 연결한 후 우측 엉덩혈관을 분리하고 자가신장이식하였다. 우측 바깥 엉덩정맥(right external iliac vein)에 끝과 측면을 붙여(end to side) 정맥 문합하고 우측 속엉덩동맥에 끝과 끝을 붙여(end to end) 동맥 문합하였으며, 요관방광이음술(ureteroneocystostomy)하고 흡인백(hemovac)을 삽입하였다. 부수적으로 충수돌기절제술을 시행하였다.

수술 후 1일째 활력징후는 안정적이었으며, 수축기혈압은

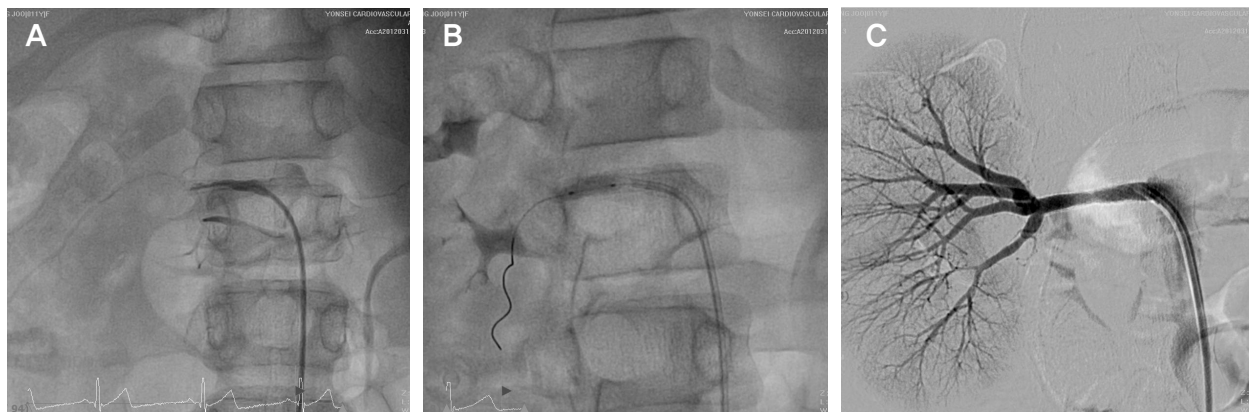


Fig. 6. Second percutaneous transluminal renal angioplasty. (A) Right renal angiography revealed 90% restenosis of previously inserted stent. (B) Balloon angioplasty was done with 3.5 × 10 mm balloon at 24 atm/30 sec, several times. Follow-up angiography revealed 60% of residual stenosis without dissection. (C) Renal artery balloon angioplasty was done with Drug-Eluting Balloon (sequent please 3.5 × 20 mm) at 20 atm/1 min. Final angiography revealed less than 20% of residual stenosis without dissection.

140 mm Hg로 측정되었다. 흉부단순촬영에서 폐부종, 흉막삼출은 관찰되지 않았다. 수술 후 2일째부터 경구식이료를 시작하였다. 수술 후 4일째 수축기혈압 120-130 mm Hg로 안정적으로 측정되었고, 신장도플러초음파를 시행하고 이식된 신장에 수신증 또는 다른 새로운 병변 없이 특이소견은 보이지 않았다. 수술 후 15일째 혈압은 110/60 mm Hg로 측정되었으며, amlodipine 2.5 mg, enalapril 5 mg을 유지하고 hydrochlorothiazide는 중단하였다. 수술한 달 후 주간 평균 혈압은 134/70 mm Hg로 측정되었고, 수술 3달 후 진찰실혈압은 110/60 mm Hg로 amlodipine도 중단하고 enalapril 5 mg만 투약하였고 시술 6개월째 시행한 활동성 혈압 검사상 주간 평균 혈압이 126/65 mm Hg로 측정되어 항고혈압제를 중단하고 경과 관찰 중이다.

고 찰

소아에서 고혈압은 나이와 성별, 그리고 키를 고려하여 반복하여 측정하였을 때 95% 이상으로 측정되는 것으로 정의되며,³⁾ 소아는 정기적으로 혈압을 측정하지 않고 비정상적인 혈압은 종종 부정확한 측정으로 오인되어 진단이 늦어지는 경우가 있다. 소아 고혈압의 경우 장기적인 고혈압관리가 필요하기 때문에 정확한 진단과 치료가 필요하며 신혈관성 고혈압의 경우 흔하지는 않으나 대동맥축착에 이어 소아에서 두 번째로 흔한 교정 가능한 질환이기 때문에 중요하다.¹⁾

신혈관성 고혈압은 단측 또는 양측 신장의 신혈류량의 부분 또는 전체의 장애로 인해 발생하며 그 원인으로 섬유근성 형성이상 또는 신경섬유종증, 그리고 타카야수 동맥염을 비롯한 다양한 혈관염이 원인이 된다.¹⁾ 신혈관성 고혈압이 발생하는 기전에 안지오텐신 II가 중요하게 작용하고, 신혈관성 고혈압을 유발한 흰쥐 실험에서는 tyrosine kinase가 관여한다는 보고가 있다.⁴⁾ 신동맥협착은 무증상의 성인에서는 10.5% 정도로 알려져 있는데,⁵⁾ 소아에서는 고혈압 환자 중 3-10%가 신동맥협착이 원인인 것으로 알려져 있어 성인보다는 유병률이 낮다.⁶⁾

두 가지 이상의 경구 항고혈압약제를 사용해도 조절되지

않는 소아 고혈압 환자에서 신혈관성 고혈압을 의심하게 되며, 진단을 위해서 비침습적인 방법으로 초음파, 신티그래피, 컴퓨터 단층촬영혈관조영술, 자기공명영상 혈관조영술 등이 있지만 가장 정확한 진단방법은 침습적인 방법으로 진단적·경피적 혈관조영술이 사용되고 있다. 본 증례의 환자도 1년 이상 원인진단이 되지 않는 고혈압으로 신장/부신 자기공명영상에서 신동맥협착이 진단된 경우로 고혈압의 원인검사를 위해 비침습적인 방법으로 컴퓨터 단층촬영이나 자기공명영상이 중요함을 확인할 수 있다.

치료는 경구 항고혈압약제를 먼저 사용하지만, 안지오텐신 전환효소 억제제와 안지오텐신 수용체 길항제는 사구체 수출 세동맥을 확장시키면서 사구체 관류압을 감소시켜 양측 신혈관성 고혈압의 경우 사구체 여과율이 감소될 수 있어 금기이다. 본 증례에서는 시술 전에 경구 항고혈압약제로 amlodipine, hydrochlorothiazide를 투약하였고, 단측 신동맥협착으로 enalapril도 투약하여 고혈압을 조절하려고 하였다. 신혈관성 고혈압이 잘 조절되지 않으면 신장기능에 손상이 발생할 수 있으며, 신장기능에 손상이 오더라도 일측성 질환인 경우 정상적인 반대쪽 신장에서 보상을 하게 되어 신장기능 손상이 가려질 수 있어 정기적인 신장기능 관찰이 필요하다. 신장기능 평가는 DMSA 신티그래피로 하는 것이 권장된다.

경구 항고혈압약제로 충분히 조절되지 않는 신혈관성 고혈압 환자에서 침습적인 치료를 고려하게 되고 풍선을 사용한 경피적 신동맥혈관성형술을 시도하게 되고, 풍선 혈관성형술에도 효과가 불충분한 경우에 스텐트삽입술도 사용할 수 있다.⁷⁾ 침습적인 치료 후에도 만족스럽게 혈압이 조절되지 않는 경우도 있는데, 치료 후 반응을 예측하기 위해 혈관조영술에서 신동맥협착 부위 전후의 압력비인 분획 혈류 예비율(fractional flow reserve)이 사용될 수 있다.⁸⁾ 그러나 시술 후 효과가 있더라도 많은 환자들이 스텐트 내 재협착을 경험하며 이는 혈관내막증식이나 혈전형성에 의해 발생한다.⁹⁾ 본 증례의 환자는 1차 경피적 신혈관스텐트삽입술 후 7개월 만에 고혈압이 악화되어 재시술을 시행하고 재협착을 확인하였으며, 경피적 풍선혈관성형술을 시행하였으나 재시술 후 6개월 만에 다시 재

협착이 발생하였다. 약물치료와 혈관성형술이 실패한 경우에 수술적 치료의 적응증이 된다. 수술은 혈행재건술이 가장 많이 이루어지고, 신장절제술 또는 자가신장이식술 등이 가능하다.^{2,10)}

소아에서는 수술 이후의 성장 가능성을 고려하여 자가 혈관을 사용해서 혈행재건술을 하는 것이 이상적이고, 속 영덩동맥이 유용한 혈관이다. 복강동맥(celiac axis)이 침범되지 않은 경우에는 왼쪽에서는 지라동맥, 오른쪽에서는 간동맥과 위십장자동맥이 유용하다.¹⁾ 그러나 대부분의 환자에서는 인공도관을 사용해야 하는 경우가 많다. 그런 경우에는 경피적 혈관성형술을 통해 수술을 연기했다가 시술기가 도달하고 나서 수술하는 것이 권장되고 있다. 신장절제술은 고혈압의 원인이 되는 작고 기능이 없는 신장을 제거하는 경우에 이루어진다. 자가신장이식은 Serrallach-Mila에 의해 1966년 성인의 신혈관성 고혈압에서 시행되었고,¹¹⁾ 이후 1972년 Kaufman이 소아에서 시도한 이후 신동맥협착의 길이와 위치, 대동맥의 침범 정도에 따라서 수술법이 선택되고 있다.¹²⁾ 일반적으로 수술의 예후는 양호한 것으로 알려져 있다.¹⁰⁾ 본 증례에서는 우측 신동맥을 스텐트가 삽입된 채로 절제하고, 속영덩동맥으로 길이를 확보하면서 끝과 끝을 동맥문합하는 방법으로 자가신장을 이식하였다.

소아에서 신혈관성 고혈압은 드물게 자가신장이식술을 통해 치료가 가능하며, 본 증례에서는 경피적 혈관성형술 및 스텐트삽입술을 받고 재협착으로 두 번째 경피적 풍선 혈관성형술을 시술받았으나 실패한 우측 신혈관협착 환자에서 자가신장이식술을 통해 신혈관성 고혈압을 성공적으로 치료하였다.

Conflict of interest

No potential conflict of interest relevant to this article was reported.

References

1. Tullus K, Brennan E, Hamilton G, Lord R, McLaren CA, Marks SD, et al. Renovascular hypertension in children.

Lancet. 2008;371:1453-63.

2. Corbetta JP, Duran V, Burek C, Weller S, Sager C, Dingevan R, et al. Renal autotransplantation for the treatment of renovascular hypertension in the pediatric population. *J Pediatr Urol.* 2011;7:378-82.

3. Update on the 1987 Task Force Report on High Blood Pressure in Children and Adolescents: a working group report from the National High Blood Pressure Education Program. National High Blood Pressure Education Program Working Group on Hypertension Control in Children and Adolescents. *Pediatrics.* 1996;98(4 Pt 1):649-58.

4. Yeum CH, Kim JH, Jun JY, Cho CH, Jun KB, Yeum CH, et al. Role for tyrosine kinases in angiotensin II-induced vascular contraction in renovascular hypertensive rats. *Korean Hypertens J.* 2001;7:26-34.

5. Song HY, Hwang JH, Noh H, Shin SK, Choi DH, Shim WH, et al. The prevalence and associated risk factors of renal artery stenosis in patients undergoing cardiac catheterization. *Yonsei Med J.* 2000;41:219-25.

6. Daniels SR, Loggie JM, McEnery PT, Towbin RB. Clinical spectrum of intrinsic renovascular hypertension in children. *Pediatrics.* 1987;80:698-704.

7. Konig K, Gellermann J, Querfeld U, Schneider MB. Treatment of severe renal artery stenosis by percutaneous transluminal renal angioplasty and stent implantation: review of the pediatric experience: apropos of two cases. *Pediatr Nephrol.* 2006;21:663-71.

8. Cho YS, Suh JW, Lee SJ, Kim KI, Chang HJ, Youn TJ, et al. Efficacy of fractional flow reserve of stenosed renal artery as a predictor of the blood pressure response after angioplasty in patients with renovascular hypertension. *Korean Hypertens J.* 2008;14:14-22.

9. Imamura H, Isobe M, Takenaka H, Kinoshita O, Sekiguchi M, Ohta M. Successful stenting of bilateral renal artery stenosis due to fibromuscular dysplasia assessed by use of pressure guidewire technique: a case report. *Angiology.* 1998;49:69-74.

10. Lacombe M. Surgical treatment of renovascular hypertension in children. *Eur J Vasc Endovasc Surg.* 2011;41:770-7.

11. Serrallach-Mila N, Paravisini J, Alberti J, Mayol-Valls P, Casellas A, Torner-Soler M, et al. New method of revascularization in the surgery of renovascular hypertension: the renal autograft. *Angiologia.* 1966;18:93-105.

12. Kaufman JJ, Goodwin WE, Waisman J, Gyepes MT.

Renovascular hypertension in children: report of seven cases treated surgically including two cases of renal autotrans-

plantation. *Am J Surg.* 1972;124:149-57.