

ANCA 음성인 전신성 베게너육아종증 1예

김승규, 권용진, 박혜성¹, 이광원, 하지윤, 고희성, 김기현, 변민광

연세대학교 의과대학 강남세브란스병원 내과학교실, ¹병리학교실

A Case of ANCA-Negative Generalized Wegener's Granulomatosis

Seung Kyu Kim, Yong-Jin Kwon, Heae Surng Park¹, Kwang Won Rhee,
Ji Yoon Ha, Hee Sung Ko, Ki Hyun Kim, Min Kwang Byun

Departments of Internal Medicine, ¹Pathology, Gangnam Severance Hospital,
Yonsei University College of Medicine, Seoul, Korea

Wegener's granulomatosis is a very rare systemic vasculitis characterized by necrotizing granulomatosis. The detection of antineutrophil cytoplasm antibody (ANCA) is a valuable finding in diagnosing Wegener's granulomatosis because ANCA is positive in approximately 90 percent of patients with active, generalized Wegener's granulomatosis. But ANCA is not necessarily positive to make a diagnosis. A 59-year-old man was transferred to our hospital. He was diagnosed with lung abscess and treated with antibiotics at previous hospital. Initially, the ANCA was negative in immunofluorescence assay but we suspected Wegener's granulomatosis because of systemic inflammatory symptoms. Clinical symptoms deteriorated rapidly so we did bronchoscopic biopsy early. Wegener's granulomatosis was diagnosed according to pathologic finding that reported necrotizing granulomatous inflammation associated with vasculitis. Thus we treated with steroid then clinical symptoms and laboratory findings were improved.

Key Words: Wegener's granulomatosis, ANCA

서 론

베게너육아종증(Wegener's granulomatosis)은 전신 장기에 발생하는 괴사성 육아종성 염증 및 소혈관 혈관염을 특징으로 하는 만성 염증 질환으로, 항호중구 세포질항체(antineutrophil cytoplasmic antibody, ANCA)가 90% 이상에서 발견된다고 알려져 있다.^{1,2} 특히 하부 호흡기를 침범한 경우 폐 실질에 공동을 동반하는 다발성 결절, 침윤 및 폐 출혈이 발생하는데 영상학적 소견만으로는 폐렴, 농흉, 결핵과 같은 염증성 질환, 폐 전이와 림프종 등의 악성종양, 폐흡충증 및

패혈 색전증 등과 감별 진단이 어렵기 때문에 진단 및 치료가 늦어질 수 있으며, 이 경우 치료시기를 놓치게 되어 사망하거나 치명적인 후유증을 초래할 수 있다.^{3,4} 저자들은 타 병원에서 농흉을 진단받고 항생제 치료를 하였으나, 호전되지 않아 전원된 환자가 면역형광검사 상 베게너육아종증 환자의 약 90%에서 양성 소견을 보인다고 알려진 ANCA가 음성으로 측정되어 베게너육아종증을 우선적으로 의심하지 않았다. 하지만 전신 증상이 나타나고 임상경과가 악화되어 조기에 기관지 내시경 조직검사를 시행하였으며, 괴사성 육아종성 염증을 동반한 혈관염을 발견하고, ANCA 음성 전신성 베게너육아종증을 경험하였기에 고찰과 함께 보고하는 바이다.

Received: August 8, 2012, Accepted: September 21, 2012

Corresponding Author: Min Kwang Byun, Department of Internal Medicine, Pathology, Gangnam Severance Hospital, Yonsei University College of Medicine, 211 Eonjuro, Gangnam-gu, Seoul 135-720, Korea
Tel: 82-2-2019-3454, Fax: 82-2-3463-3882,
E-mail: LITTMANN@YUHS.AC

증 례

59세 남자가 2주 전부터 발생한 체중감소, 전신쇠약, 기침 및 발열을 주소로 7일 전 타 병원에서 농흉을 진단받고, 경정

맥 항생제 치료를 받았으나, 호전되지 않아 본원으로 전원되었다. 과거력상 2년 전 기관지 확장증을 진단받았으며, 특이 가족력 및 사회력은 없었다. 내원 당시 혈압 150/80 mmHg, 맥박 100회/분, 호흡 20회/분, 체온 38.2°C였다. 급성 병색을 보였으나, 의식은 명료하였다. 양측 경부에서 촉진 되는 림프절은 없었고, 흉부 청진 상 심음은 규칙적이었으나, 우폐야에서 수포음이 들렸다. 복부진찰 상 특이 소견은 없었으며, 사지의 함몰부종은 없었고 전신에 발진이 관찰되었다. 말초혈액 검사에서 백혈구 17,200/mm³ (호중구 89.3%), 혈색소 11.4 g/dL, 혈소판 733,000/mm³였다. 생화학 검사에서 blood urea nitrogen (BUN) 17.5 mg/dL, creatinine 1.1 mg/dL, total protein 6.1 g/dL, albumin 2.0 g/dL, aspartate aminotransferase (AST) 64 IU/L, alanine transaminase (ALT) 30 IU/L, alkaline phosphatase (ALP) 513 IU/L, total bilirubin 1.2 mg/dL였으며, CRP 319.3 mg/L, ESR 106 mm/hr였다. 면역형광 검사 상 cytoplasmic ANCA (c-ANCA), perinuclear ANCA (p-ANCA)는 모두 음성이었으며, 소변 검사 상 요단백(1+), 요잠혈(3+)이 관찰되었다.

타 병원에서 일주일간 경정맥 항생제 치료를 하였음에도 불구하고 발열이 지속되고 저산소증이 악화되었으며, 본원 입원하여 시행한 흉부전산화단층촬영 상 공동을 동반한 폐의 우상엽과 우하엽에 경화성 병변이 관찰되었고, 좌하엽에 중심소엽 결절을 동반한 기관지벽의 비후가 있었기 때문에 결핵의 가능성을 배제할 수 없어 isoniazid 300 mg, rifampin 600 mg, ethambutol 1,200 mg, pyrazinamide 1,500 mg으로 경험적 항결핵 치료를 시작하였다(Fig. 1A, 1B). 입원 2일째 기관지내시경 검사를 시행하였으며, 폐렴이나 농흉에서 흔히 관찰되는 기관지내 화농성 분비물은 없었고, 침윤 및 부종으로 인한 기관지 내경의 부분적인 협착이 발견되었다(Fig. 2). 입원 3일째 시행한 혈액가스 검사 상 FiO₂ 0.5에서 pH 7.49, pCO₂ 28 mmHg, pO₂ 86.5 mmHg, O₂ saturation 97%였고, 단순흉부촬영 상 양폐야의 경화가 악화되는 급성 폐

손상 소견을 보였다. 혈액 검사상 BUN 32 mg/dL, creatinine 1.8 mg/dL로 상승하였으며, 소변 검사에서 고배율 시야 당 적혈구 many, 이형적혈구 57%, 24시간 소변 검사 상 단백질 1,541 mg/24 hr로 급성 신부전 및 급성 신염 증후군 소견을 보였다. 면역형광 검사상 c-ANCA, p-ANCA 모두 음성이었으나, 영상학적 소견 상 의심되는 농흉과 결핵에 대해 치료중이나 호전이 없으며, 급성 신부전 및 급성 신염 증후군이 발생하여 폐, 신장을 침범한 전신 혈관염이 의심되었다. 입원 4일째 보고된 기관지 내시경 조직검사에서 괴사성 육아종성 염증(necrotizing granulomatous inflammation)은 있었으나, 결핵을 시사하는 건락성 괴사는 없었고 혈관염이 관찰되었다(Fig. 3A, 3B). 괴사성 육아종성 염증을 보일 수 있는 결핵, 진균감염의 가능성을 배제하기 위하여 시행한 기관지세척액 항산균 도말 및 배양 검사, TB-PCR, 진균 배양 검사 모두 음성이었으며, 기관지 조직에서 시행한 Ziehl-Neelsen 염색도 음성이었다. 비록 항호중구 세포질항체는 음성이었으나, 흉부 방사선 검사 상 공동을 동반하는 폐 경화가 관찰되고, 소변 검사 상 이상적혈구가 다량 발견되며, 기관지 내시경 조직 검사 상 혈관염을 동반한 괴사성 육아종성 염증이 관찰되어 베게너육아종증으로 진단할 수 있었다. 고용량의 methylprednisolone (1 g/day) 3일간 사용 후 더 이상의 발열은 없었고 혈액 검사 상 CRP 85 mg/L, ESR 76 mm/hr, creatinine 1.6 mg/

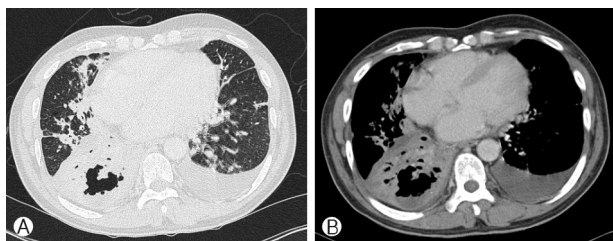


Fig. 1. (A), (B) High-resolution chest computed tomography shows variable sized multifocal consolidations in both lungs, and a well-defined cavitary lesion in the right lower lobe.

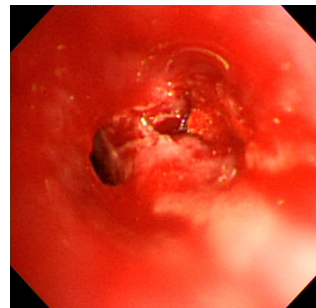


Fig. 2. Fiberoptic bronchoscopy shows narrowed right middle lobe orifice because of edematous change.

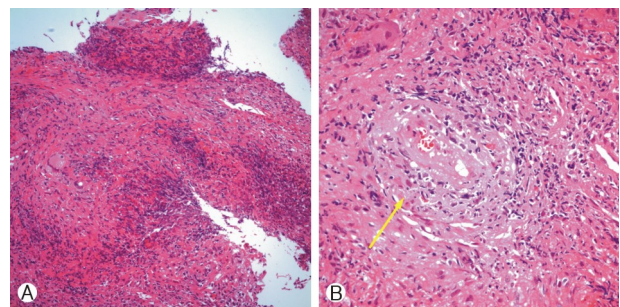


Fig. 3. (A) Granulomas with geographic necrosis (Hematoxylin and Eosin stain, ×200). (B) Vasculitis (arrow) with partial luminal occlusion (Hematoxylin and Eosin stain, ×400).

dL로 감소하였으며, 소변검사에서 고배율 시야 당 적혈구 3-4로 감소하였다. 혈액가스 검사 상 FiO_2 0.4에서 pH 7.47, pCO_2 29 mmHg, pO_2 119.1 mmHg, O_2 saturation 99 %로 호전되었고, 단순흉부촬영 상 양폐야의 경화가 호전되었다. 추후 보고된 기관지세척액 결핵균 배양검사, 폐 조직에서의 결핵 중합효소연쇄반응 검사(PCR) 결과는 모두 음성으로 항결핵 치료는 중단하였다. prednisolone 20 mg, cyclophosphamide 50 mg 경구투여로 전환 후 지속적으로 임상적, 방사선학적으로 호전되었으며, 퇴원 후 현재 외래추적 관찰 중이다.

고 찰

베게너육아종증은 주로 상기도(79-94%), 폐(53-83%), 신장(23-77%) 및 눈(29-65%)을 침범하여 전신에 걸쳐 다양한 임상 증상을 보이는 원인 미상의 전신성 괴사성 혈관염이다.^{5,6} 본 증례의 경우 부비동 X선 촬영 상 정상 소견을 보였고, 상기도 증상은 없었으나 폐와 신장을 침범하였다. 몸 전체에 발진이 있어 피부 조직 생검을 시행하였으나, 혈관염 소견은 보이지 않아 항생제에 의한 약물발진으로 결론지었다.

베게너육아종증의 진단 기준으로 American College of Rheumatology (ACR)에서는 1) 구강 또는 비강 염증, 2) 단순흉부촬영 상 결절, 공동, 3) 신장염을 시사하는 소변 침전물, 4) 조직생검상 육아종성 염증과 같은 네 가지 기준을 제시하였으며, 이 중 두 가지를 만족할 때 민감도가 88%, 특이도가 92%에 이른다고 하였고, 본 증례의 환자도 이들 진단기준에 합당하였다.⁷

ANCA는 앞에서 언급한 진단 기준에서도 베게너육아종증 진단의 필수 조건은 아니나, ANCA 연관혈관염의 질병 활성도, 장기 침범 정도, 치료 반응도, 재발률과 상관관계를 가지는 것으로 보고되었다.⁸⁻¹⁰ European Vasculitis Study Group (EUVAS)에서는 임상 양상에 따라 1) 상기도 및 하기도에 국한되어 부비동염, 비강 궤양 및 폐쇄 및 중이염 등을 일으키는 제한성(limited), 2) 신장 침범 및 임박한 주요 장기 부전을 제외한 전신 침범을 보이는 초기 전신성(early systemic), 3) 신장 침범 또는 임박한 주요 장기 부전을 보이는 전신성(generalized)으로 구분하고 있는데, 본 증례의 환자는 전신성(generalized) 베게너육아종증으로 분류할 수 있다.¹¹ Finkelman JD와 Lee AS 등의 연구에 따르면 베게너육아종증을 진단받은 환자의 면역형광 검사에서 ANCA 양성은 89%(c-ANCA 양성 76%, p-ANCA 양성 13%)이고, 직접 효소결합 면역흡

착 검사(Direct ELISA)에서 양성은 79%(proteinase 3-ANCA 양성 74%, myeloperoxidase-ANCA 양성 5%)였으며, 그 중에서도 중증 전신성 베게너육아종증의 경우 면역형광 검사에서 ANCA 양성은 92%에 달하는 것으로 보고하고 있다.⁸ 또한 de Groot와 Gross의 연구에 따르면 ANCA 양성은 전신성의 경우 90%에서 양성을 보이나, 국소형의 경우 40%까지 음성을 보이고, 질병의 활성도에 따라 활성기에 94%, 관해기에 47%에서 양성소견을 보인다고 하였다.⁸⁻¹⁰ 국내에서 보고되었던 ANCA 음성인 베게너육아종증 증례 보고들 중에 제한성인 경우¹²나 전신성이지만, 입원 초기에 시행한 검사였기 때문에 ANCA 음성이 나타난 경우¹³와 다르게 본 증례의 환자는 전신성 베게너육아종증이면서 임상 경과가 악화되는 도중에 시행한 검사임에도 불구하고, c-ANCA, p-ANCA 결과가 음성으로, 국내에서 보고되었던 ANCA 음성 베게너육아종증 증례와는 차이를 보인다.^{12,13}

폐를 침범한 베게너육아종증의 흉부전산화단층촬영 소견은 크기가 보통 2-4 cm인 양측성, 다발성의 결절이 주로 나타나며, 2 cm 이상 결절에서 공동은 25%정도 나타난다.⁴ 베게너육아종증이 결절 혹은 공동으로 나타나는 경우 폐렴, 폐농양, 결핵 및 암 전이 또는 폐혈 색전증으로 오인되는 경우가 있어 이에 대한 감별진단이 필요하다.⁴ 본 증례의 환자와 같이 공동을 동반하는 폐 경화로 발현하는 경우에는 세균성 폐농양과의 감별이 필요하지만, 이미 타 병원에서 1주일간의 경험적 항생제 치료에도 불구하고 임상경과가 악화되었으며, 양측 폐의 다발성 형태를 보여 전형적인 폐렴 및 폐농양을 배제하였다. 신부전 및 호흡부전이 발생하였고 임상 경과가 악화되는 시기에 면역형광 검사를 시행했음에도 불구하고 ANCA가 음성 소견을 보여 폐결핵의 가능성을 우선 고려하였으나, 경험적 항결핵 치료를 시작했음에도 임상 경과가 급격히 악화되고 혈관염을 시사하는 소견 중 하나인¹⁴ 급성신염증후군이 발견되어 기관지 내시경을 조기에 시행한 것이 베게너육아종증의 빠른 진단에 도움이 되었다. 결핵, 진균 감염, 사르코이드증(sarcoidosis) 및 조직구증(Histiocytosis) 등에서도 조직검사에서 만성 육아종성 염증이 발견될 수 있는데, 본 증례의 경우 혈관염이 동반되었고, 감염질환에 대한 배양검사 등으로 다른 질환을 배제할 수 있었다.¹⁵ 폐 조직검사에서 혈관염이 발견되는 경우 ANCA 연관 혈관염인 베게너육아종증 Churg-Strauss 증후군, 현미경적 다발혈관염(microscopic polyangiitis)과의 감별 진단이 필요한데 전형적인 호흡기 증상, 방사선영상 결과와 조직학적으로 혈관염을 동반한 괴사성 육아종성 염증이 관찰되어 베게너육아

중증을 진단할 수 있었다.¹⁴

베게너육아종증은 매우 드물게 발생하고, 전신 혈관염의 비 특이적 증상 및 징후와 다양한 방사선학적 발현으로 인해 초기 진단이 어려우며, 진단 및 치료가 늦어질 경우 치명적일 수 있다.^{3,4} 베게너육아종증이 전신성이고 임상 양상이 급격히 악화되는 활성기임에도 불구하고, ANCA 음성 소견을 보였으나, 자세한 병력 청취 및 문진을 바탕으로 베게너육아종증을 의심하고, 초기에 조직검사를 시행하여 괴사성 육아종성 혈관염을 발견하여 치료한 1예를 경험하였기에 보고하는 바이다.

참고문헌

1. Falk RJ, Jennette JC. Anti-neutrophil cytoplasmic autoantibodies with specificity for myeloperoxidase in patients with systemic vasculitis and idiopathic necrotizing and crescentic glomerulonephritis. *N Engl J Med* 1988;318:1651-7.
2. van der Woude FJ, Rasmussen N, Lobatto S, Wiik A, Permin H, van Es LA, et al. Autoantibodies against neutrophils and monocytes: tool for diagnosis and marker of disease activity in Wegener's granulomatosis. *Lancet* 1985;1:425-9.
3. Bosch X, Guilabert A, Espinosa G, Mirapeix E. Treatment of antineutrophil cytoplasmic antibody associated vasculitis: a systematic review. *JAMA* 2007;298:655-69.
4. Ananthakrishnan L, Sharma N, Kanne JP. Wegener's granulomatosis in the chest: high-resolution CT findings. *Am J Roentgenol* 2009;192:676-82.
5. Hoffman GS, Kerr GS, Leavitt RY, Hallahan CW, Lebovics RS, Travis WD, et al. Wegener granulomatosis: an analysis of 158 patients. *Ann Intern Med* 1992;116:488-98.
6. Reinhold-Keller E, Beuge N, Latza U, de Groot K, Rudert H, Nölle B, et al. An interdisciplinary approach to the care of patients with Wegener's granulomatosis: long-term outcome in 155 patients. *Arthritis Rheum* 2000;43:1021-32.
7. Leavitt RY, Fauci AS, Bloch DA, Michel BA, Hunder GG, Arend WP, et al. The American College of Rheumatology 1990 criteria for the classification of Wegener's granulomatosis. *Arthritis Rheum* 1990;33:1101-7.
8. Finkelman JD, Lee AS, Hummel AM, Viss MA, Jacob GL, Homburger HA, et al. ANCA are detectable in nearly all patients with active severe Wegener's granulomatosis. *Am J Med* 2007;120:643.e9-14.
9. de Groot K, Gross WL. Wegener's granulomatosis: disease course, assessment of activity and extent and treatment. *Lupus* 1998;7:285-91.
10. Schönemarck U, Lamprecht P, Csernok E, Gross WL. Prevalence and spectrum of rheumatic diseases associated with proteinase 3-antineutrophil cytoplasmic antibodies (ANCA) and myeloperoxidase-ANCA. *Rheumatology (Oxford)* 2001;40:178-84.
11. Jayne D. Update on the European Vasculitis Study Group trials. *Curr Opin Rheumatol* 2001;13:48-55.
12. Song JG, Lee EJ, Ha ES, Kang EH, Lee SY, In KH, et al. ANCA-negative limited Wegener's granulomatosis. *Korean J Med* 2009;76(Suppl 1):S103-7. Korean.
13. Lim HJ, Choe YS, Kim BS, Lee SJ, Kim DW. A case of fatal Wegener's granulomatosis without anti-neutrophil cytoplasmic antibody (ANCA). *Korean J Dermatol* 2008;46:1134-7. Korean.
14. Brown KK. Pulmonary vasculitis. *Proc Am Thorac Soc* 2006;3:48-57.
15. Majeed MM, Bukhari MH. Evaluation for granulomatous inflammation on fine needle aspiration cytology using special stains. *Pathol Res Int* 2011;2011:851524.