



성인에서 미니스크류 보강형 비수술적 구개확장장치와 연속호선에 의한 악궁확장 효과 비교
Change of arch dimension using two different expansion modalities in adults—MARPE and continuous archwire: a pilot study

저자 (Authors) 구윤진, 최대현, 장지성, 이기준
Yun-Jin Koo, Tae-Hyun Choi, Ji-Sung Jang, Kee-Joon Lee

출처 (Source) [대한치과의사협회지 51\(6\)](#), 2013.6, 330-336 (7 pages)
[The Journal of Korean Dental Association 51\(6\)](#), 2013.6, 330-336 (7 pages)

발행처 (Publisher) [대한치과의사협회](#)
KOREAN DENTAL ASSOCIATION

URL <http://www.dbpia.co.kr/Article/NODE02202437>

APA Style 구윤진, 최대현, 장지성, 이기준 (2013). 성인에서 미니스크류 보강형 비수술적 구개확장장치와 연속호선에 의한 악궁확장 효과 비교. [대한치과의사협회지](#), 51(6), 330-336.

이용정보 (Accessed) 연세대학교
128.134.207.84
2016/02/01 09:43 (KST)

저작권 안내

DBpia에서 제공되는 모든 저작물의 저작권은 원저작자에게 있으며, 누리미디어는 각 저작물의 내용을 보증하거나 책임을 지지 않습니다.

이 자료를 원저작자와의 협의 없이 무단게재 할 경우, 저작권법 및 관련법령에 따라 민, 형사상의 책임을 질 수 있습니다.

Copyright Information

The copyright of all works provided by DBpia belongs to the original author(s). Nurimedia is not responsible for contents of each work. Nor does it guarantee the contents.

You might take civil and criminal liabilities according to copyright and other relevant laws if you publish the contents without consultation with the original author(s).

투고일 : 2013. 5. 15

심사일 : 2013. 5. 15

게재확정일 : 2013. 5. 29

성인에서 미니스크류 보강형 비수술적 구개확장장치와 연속호선에 의한 악궁확장 효과 비교

연세대학교 치과대학 교정과학교실
 구윤진, 최태현, 장지성, 이기준

ABSTRACT

Change of arch dimension using two different expansion modalities in adults-MARPE and continuous archwire: a pilot study

Department of Orthodontics, Yonsei University College of Dentistry
 Yun-Jin Koo, Tae-Hyun Choi, Ji-Sung Jang, Kee-Joon Lee

Considering the high prevalence, transverse control in adult patients presenting relatively narrow maxillary width is a challenging issue. This study compared the pattern of arch expansion induced by either miniscrew-assisted rapid palatal expander (MARPE) or continuous archwire engaged on self-ligating brackets. Age-matched adults groups (N=15 each) were treated with respective appliance. In both groups, all intercanine, interpremolar, and intermolar widths increased, and significantly greater change was noted in the intermolar region. Buccal tipping was minimal in both groups. Subsequent arch length increase, lingual tipping of incisors and distal tipping of molars were also found in both groups. According to the results, it can be concluded that the MARPE induced generally more arch expansion, particularly in the intermolar width, indicating that the adults showing buccal crossbite of the molars may have to undergo expansion via MARPE prior to arch alignment using continuous archwire.

Key words : adults, MARPE, continuous archwire, expansion

교신저자 : 이기준
 연세대학교 치과대학 교정과학교실
 서울 서대문구 신촌동 134 E-mail : orthoin@yuhs.ac

I. 서론

정상교합의 형성을 위해 전후방적 I급 구치관계를 기반으로 각각의 치아가 적절한 근원심 경사도(tip)과 협설축 경사도(torque)를 가져야 함이 알려져 있다. 전통적인 Angle의 부정교합 분류법과 Andrews의 six keys to normal occlusion에서는 그러나 수직적 관계나 횡적 관계가 따로 정의되어 있지 않다. 이러한 미비점을 보

상하기 위해 다양한 부정교합의 분류법이 소개되었으나 적용의 복잡성으로 인해 임상적 적용은 활발하지 않다.

성장기를 통하여 악궁의 횡적 크기는 점차 증가하나 성장기 이후에는 별다른 변화가 없으며 성인에서는 주로 좁은 상악궁으로 표현되는 횡적 부조화를 개선할 방도가 별로 없다. 이전의 보고에 의하면 전체 인구의 9.4%가, 또한 성인 교정환자의 30%에서 횡적인 교합의 부조화를 보인다고 하였다¹⁾. 이러한 높은 유병률

에도 불구하고 교정적인 해결 방법은 특별히 알려지지 않았는데 그 이유는 아마도 심미적 전치부 배열에 치중하여 구치부의 횡적 문제를 간과하였거나 혹은 인식 하더라도 별다른 개선 방법이 없다는 인식으로 무시하는 경우를 포함할 것이다. 횡적인 구치부 관계가 적절하지 못한 경우 저작 효율의 감소, 부적절한 측방 유도 및 교두사면에 집중되는 교합력에 의한 abfraction의 발생 등의 가능성이 제기된 바 있으나 아직 인과관계는 아직 명확하지 않다^{2, 3)}.

횡적 문제, 특히 좁은 상악궁의 확장을 위해 횡구개 호선 혹은 가철식 장치를 이용하는 경우 악궁의 확장은 주로 구치의 협측 경사를 유발하는데 적절한 횡적 교합을 형성하기 위해 필요한 치아 이동 형태는 협측 방향으로의 치체 이동이므로 이러한 장치를 이용하는 것은 특히 성인에서는 적절하지 않다. 따라서 기저골 및 정중구개융합의 확장을 위한 rapid palatal expander(RPE) 혹은 골조직의 확장을 도모하기 위한 surgically assisted RPE 등이 주로 제시되었으나⁴⁻⁶⁾ 수술적 방법의 위험성 때문에 비수술적 확장의 가능성에 대한 의문이 항상 제기되어 왔다^{7, 8)}. 최근에는 기저골의 확장을 강화하기 위한 miniscrew-assisted rapid palatal expander(MARPE)⁹⁾ 및 연속 호선과 자가결찰브라켓(self ligating

brackets, SLB)에 의한 배열시 자발적인 악궁확장 효과가 보고된 바 있으나 성인에서 어떠한 방법이 더 효과적인지 비교한 연구를 찾아보기 어렵다.

이에 본 연구에서는 악골의 횡적 부조화를 보이는 성인에서 비수술적 상악 확장 치료를 위해 고안된 미니스크류 보강형 RPE(Miniscrew Assisted Rapid Palatal Expansion, MARPE)와 호선을 수동적으로 결찰하여 마찰력을 최소화 함으로써 약한 힘을 발휘시켜 치열궁의 확장을 일으킨다고 주장되는 자가결찰 브라켓(Self-ligation bracket, SLB)의 확장효과를 분석, 비교, 평가하고자 하였다.

II. 연구방법

1. 연구대상

연세대학교 교정과에 내원한 성인 환자들 중 구치부에 한 개 이상의 반대교합을 보이는 환자를 대상으로 MARPE 혹은 SLB(Damon, OrmcoR, USA, or Clippy C, TomyR, Japan)를 이용하여 악궁을 확장하여 치료를 완료한 경우를 선정하였다. MARPE군과 SLB군 각각 15명의 환자를 선정하였으며 치료 기간 및 나이는 두 군간 유의차가 없었다.

	MARPE 군	SLB군	Significance(p<0.05)
N	15명	15명	NS
Age	21.13±2.50 years	20.73±10.92 years	NS
Treatment period	2.14±0.69 years	2.26±1.19 years	NS

NS: non-significant

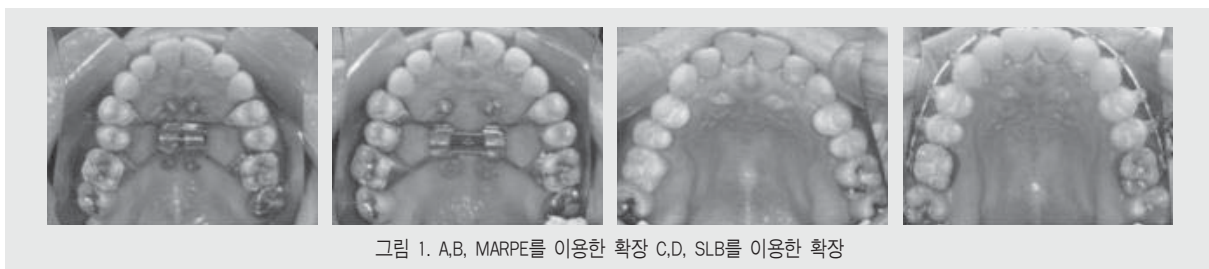


그림 1. A,B, MARPE를 이용한 확장 C,D, SLB를 이용한 확장

2. 장치의 장착

이전 문헌에 보고된 바와 같이⁹⁾ 각각 MARPE군은 MARPE에 의한 확장을 시행하고 통상적인 metal bracket과 연속호선으로 배열을 시도하였으며 SLB군은 SLB와 연속호선을 이용하여 배열 및 악궁확장을 시도하였다.

3. 변화량의 계측

치료 전후 치아모형을 이용하여 intercanine width, interpremolar width, intermolar width 및 구치의 회전(Rot6), 경사도 변화(Ang6)를 계측하였다. 측모두부방사선사진을 이용하여 arch length, 전치 각도 및 구치 각도의 변화를 계측하였다(그림 2, 3). 모든 계측치는 약 2주간의 간격으로 재측정하여 조사자내 오차를 검증하였다.

Ⅲ. 연구성적

1. 각군에서의 악궁 확장량(표 1)

2. 각 군에서의 치아 경사도 및 치열궁 장경 변화(표 2)

3. 두 군간의 비교(t-test)

MARPE 군에서 배열후(T1), 모든 치아 치조성 계측치에서 치열궁 확장이 유의하게 나타났다. SLB 군에서 배열후(T1), 모든 치아 치조성 계측치에서 치열궁 확장이 유의하게 나타났지만, MARPE 군에 비하여 평균적인 확장량이 작았다. 특히 대구치간 폭경에서는 치열궁 확장이 MARPE 군에 비하여 유의하게 작았다. MARPE 군과 SLB 군 모두에서 제 1 대구치의 협측 경사 경향이 유의하게 나타나지 않았다. SLB 군에서 치료기간 동안 제 1대구치의 distal-in rotation 경향이 유의하게 나타났다. MARPE 군과

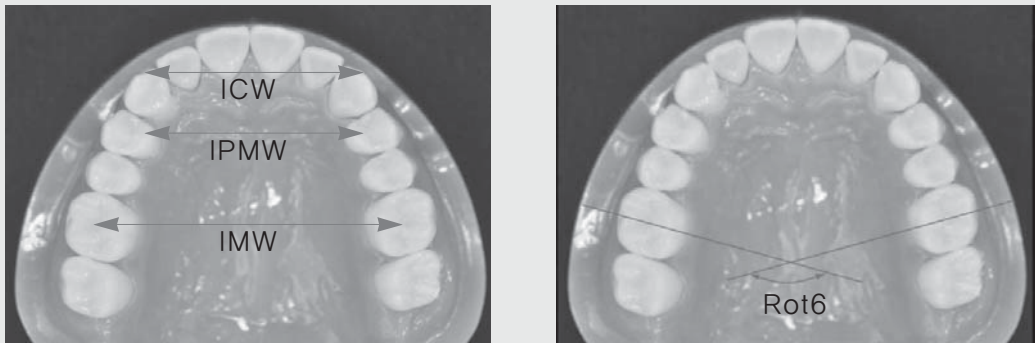


그림 2. 모형상의 악궁변화량 계측

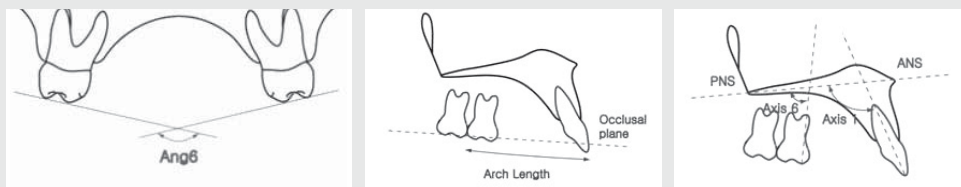


그림 3. A. 구치 경사도 변화량 B. arch length의 변화 C. 전치 및 구치 전후경사의 변화

표 1. 각군에서의 악궁 확장량

MARPE Measurement(mm)	T0		T1		T1-T0		Paired t test Significance
	Mean	SD	Mean	SD	Mean	SD	
Maxillary arch width							
ICW	34.12	1.54	36.55	1.60	2.42	1.26	***
IPMW	34.71	2.64	39.22	1.12	4.50	2.53	***
IMW	46.56	3.56	51.27	2.34	4.71	2.09	***
Ang6	163.29	13.23	161.65	13.40	-1.64	8.14	NS

SLB Measurement(mm)	T0		T1		T1-T0		Paired t test Significance
	Mean	SD	Mean	SD	Mean	SD	
Maxillary arch width							
ICW	34.70	3.25	36.82	2.13	2.13	1.78	***
IPMW	34.69	2.97	37.63	2.18	2.94	2.07	***
IMW	47.17	2.81	48.25	2.62	1.08	1.27	***
Ang6	169.45	7.30	167.61	6.41	-1.84	5.32	NS
Rot6	127.34	8.43	142.14	12.02	14.80	12.46	***

표 2. 각 군에서의 치아 경사도 및 치열궁 장경 변화

MARPE Measurement(mm)	T0		T1		T1-T0		Paired t test Significance
	Mean	SD	Mean	SD	Mean	SD	
Axis 1	121.36	7.75	119.23	5.93	-2.13	8.67	NS
Axis 6	87.3	5.53	84.94	4.55	-2.36	5.05	NS
Arch length	42.19	3.99	42.48	3.73	0.29	1.96	NS

SLB Measurement(mm)	T0		T1		T1-T0		Paired t test Significance
	Mean	SD	Mean	SD	Mean	SD	
Axis 1	114.55	7.81	114.28	7.35	-0.26	7.28	NS
Axis 6	78.82	4.52	81.67	5.40	2.85	4.30	*
Arch length	43.19	3.60	43.83	3.28	0.65	2.16	NS

임상가를 위한 특집 4

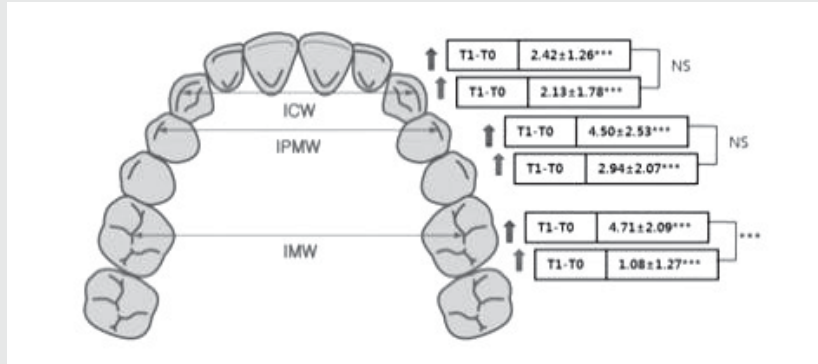


그림 4. 두 군에서의 각 부위별 악궁 확장량 비교 (상단: MARPE군, 하단: SLB군) ***; p<0.001

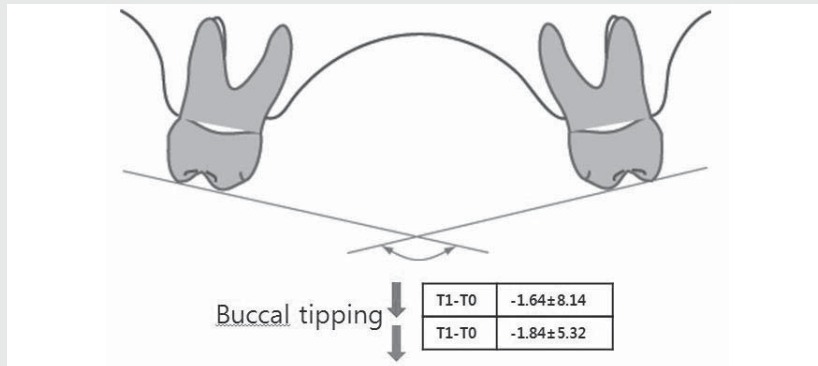


그림 5. 두 군에서의 구치 경사도 변화량 비교 (상단: MARPE군, 하단: SLB군)

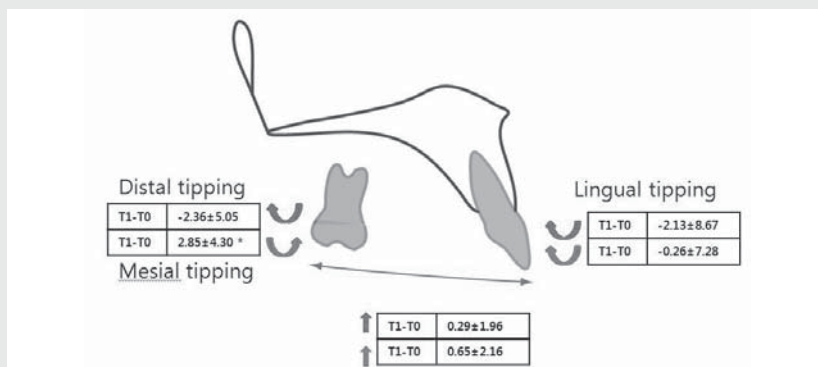


그림 6. 두 군에서의 악궁장경, 전치 및 구치 경사도 변화량 비교 (상단: MARPE군, 하단: SLB군) *; p<0.05

SLB 군 모두에서 상악 전치의 설측경사가 나타났다. 또한 SLB 군에서 제1대구치의 근심경사 경향이 유의하게 나타났다. MARPE 군과 SLB 군 모두에서 평균적인 arch length 의 증가를 보였다(그림 4~6).

IV. 총괄 및 고안

측모두부 방사선 사진을 이용한 전·후방, 수직적 분석방법이 다양하게 개발된 것에 비해 횡적 분석은 매우 드물다. 그 중 대표적인 Ricketts 및 Vanarsdall의 방법은 정모 두부방사선 사진 상에서 상악 기저골의 landmakr로서 J point 를, 하악 기저골에서는 antegonial notch (AG point)를 이용하여 횡적 크기를 측정하였다¹⁰⁾. 그러나 이러한 방법은 특히 하악에서 CT상에서의 실제 기저골의 폭경을 반영하지 못하는 것으로 나타났다¹¹⁾. 따라서 본 연구에서는 임상적으로 구치부에 반대교합을 보이는 대상을 선정하였으며 횡적 기저골에 대해서는 별다른 inclusion criteria를 두지 않았다.

본 연구에서 MARPE 군에서 전반적으로 많은 양의 확장이 관찰되었으며 이는 구개부에 식립한 4개의 미니스크류 고정원의 도움을 받아 기저골의 확장이 일어난 것과 관련이 있다. 성인에서도 봉합 확장이 동반될 때 임상적으로 의미있는 수준의 확장이 일어날 수 있음을 시사한다. 그러나 일반적인 연속호선을 이용한 배열 후에도 견치와 소구치부위의 유의할 만한 확장이 일어나 tapered arch form을 개선하는 데 도움이 되었던 것으로 판단된다. 그러나 MARPE 에 의한 확장효과도 치아-골 지지 장치이기 때문에 골격성 확장과 치아 치조성 확장 효과의 조합으로 볼 수 있다. 연구 결과에서도 통계적으로 유의하지는 않았지만 협측경사가 나타남을 알 수 있었다.

SLB군에서 악궁의 확장효과는 치료 초기에 자가결찰 브라켓과 초탄성 NiTi를 사용하는 low-friction

mechanics 에 의한 것으로 알려져 있다. 이번 연구에서도 모든 측정치에서 확장이 유의하게 나타났다. SLB 군에서 견치와 소구치간 폭경은 상대적으로 큰 확장량을 보이고, 대구치간 폭경은 작은 증가를 보였다. 또한 제1대구치의 distal-in rotation 경향을 보였다. 이의 가능한 원인으로는 damon arch form의 형태를 들수 있는데, 견치와 소구치부가 대구치부에 비하여 너비가 좁으므로 구강 내에 호선을 삽입할 경우 대구치부의 호선이 축소되어 상대적으로 소구치부의 확장이 쉽게 일어나기 때문으로 생각된다. 더불어 견치 부위까지 더 확장되는 힘을 받게 되어 치료 후 결과가 안정적이지 못하게 될 수도 있다.

MARPE 군과 SLB 군에서 모두 협측경사 경향이 유의하지 않게 나타났지만 수치상으로 SLB 군에서 더 많은 협측경사를 보였다 (MARPE군 : -1.64° , SLB군 : -1.84°). 또한 IMW 의 변화가 MARPE 군과 SLB 군 모두에서 유의한 증가를 보였지만, 그 변화량의 차이가 큰 것을 보았을 때(MARPE군 : 4.71mm, SLB군 : 1.08mm), SLB 군에서의 IMW 의 증가는 주로 제1대구치의 협측경사에 의한 것임을 알 수 있었다.

본 연구에서 가장 특징적인 것은 구치부 확장량의 차이이다. 정중구개봉합의 분리를 동반한 MARPE군에서는 견치 및 구치의 확장량이 비교적 균일하게 나타났으나 SLB군에서는 특히 대구치의 확장량이 제한적으로 나타났다. 연속호선에서 일직선의 beam을 확장시켜 삽입하더라도 모든 치아에 호선이 삽입되면 치아간 간섭에 의해 확장력이 구치에 전달되기 어려울 것이 예상된다. 따라서 특히 제1,2대구치 부위의 횡적 부조화가 있는 경우 사전에 기저골을 확장하는 것이 부조화의 해결에 도움이 될 것으로 예상된다. 본 연구는 성인에서 횡적 부조화를 보이는 경우 적절한 치료 방침을 설정하는데 도움이 될 것으로 예상되나 SLB 군에서 active 혹은 passive 방식의 self-ligating bracket이 혼합되어 사용된 점, 다소 연구 대상의 수가 적다는 점이 연구의 한계로 인식된다. 본 연구를 기

반으로 좀 더 많은 수의 대상을 이용하여 객관적인 검증할 필요가 있을 것으로 사료된다.

V. 결론

본 연구 결과를 통해서 악골의 횡적 부조화를 보이는 성인에서 MARPE 를 이용한 확장치료는 골격적인 변화를 통하여 더 많은 악궁 확장량을 보이고, 자가

결찰 브라켓을 이용한 경우에는 악궁확장이 유의하지 만, MARPE 군에 비하여 확장량이 적고, 특히 소구 치간 거리와 구치간거리에서는 확장량이 현저히 적음을 확인 할 수 있었다. 이는 자가결찰 브라켓을 사용할 경우 사용하는 호선의 형태에 따라 치료 결과에 중요한 영향을 미침을 의미한다. 따라서 대구치 반대교합을 동반한 성인의 횡적 부조화는 MARPE의 적응증이 될것으로 사료된다.

참 고 문 헌

1. Proffit, W.R., T.A. Turvey, and C. Phillips, The hierarchy of stability and predictability in orthognathic surgery with rigid fixation: an update and extension. *Head Face Med*, 2007. 3: p. 21.
2. Bartlett, D.W. and P. Shah, A critical review of non-carious cervical (wear) lesions and the role of abfraction, erosion, and abrasion. *J Dent Res*, 2006. 85(4): p. 306-12.
3. Pegoraro, L.F., et al., Noncarious cervical lesions in adults: prevalence and occlusal aspects. *J Am Dent Assoc*, 2005. 136(12): p. 1694-700.
4. Chung, C.H. and A.M. Goldman, Dental tipping and rotation immediately after surgically assisted rapid palatal expansion. *Eur J Orthod*, 2003. 25(4): p. 353-8.
5. Jacobs, J.D., et al., Control of the transverse dimension with surgery and orthodontics. *Am J Orthod*, 1980. 77(3): p. 284-306.
6. Koudstaal, M.J., et al., Surgically assisted rapid maxillary expansion (SARME): a review of the literature. *Int J Oral Maxillofac Surg*, 2005. 34(7): p. 709-14.
7. Lanigan, D.T., J.H. Hey, and R.A. West, Aseptic necrosis following maxillary osteotomies: report of 36 cases. *J Oral Maxillofac Surg*, 1990. 48(2): p. 142-56.
8. Handelman, C.S., et al., Nonsurgical rapid maxillary expansion in adults: report on 47 cases using the Haas expander. *Angle Orthod*, 2000. 70(2): p. 129-44.
9. Lee, K.J., et al., Miniscrew-assisted nonsurgical palatal expansion before orthognathic surgery for a patient with severe mandibular prognathism. *Am J Orthod Dentofacial Orthop*, 2010. 137(6): p. 830-9.
10. Betts, N.J., et al., Diagnosis and treatment of transverse maxillary deficiency. *Int J Adult Orthodon Orthognath Surg*, 1995. 10(2): p. 75-96.
11. 김나연, et al., 두부정모방사선 사진과 computed tomography에서의 횡적 계측치의 연관성. *대한설측교정학회지*, 2012. 1(1): p. 1-10.