대한안과학회지 2023년 제 64 권 제 11 호
J Korean Ophthalmol Soc 2023;64(11):1041-1047
ISSN 0378-6471 (Print) · ISSN 2092-9374 (Online)
https://doi.org/10.3341/jkos.2023.64.11.1041

Original Article

무수정체안에서 4-고리형 인공수정체 삽입 후 폐쇄루프형으로 공막고정하는 술기의 임상 성적

Closed-loop Scleral Fixation with 4-eyelet Intraocular Lens Implantation for Aphakia: Clinical Outcomes

김정동[1] · 이준원[1] · 양종윤[2] · 최은영[1]
Jung Dong Kim, MD[1], Junwon Lee, MD, PhD[1], Jong Yun Yang, MD[2], Eun Young Choi, MD[1]

연세대학교 의과대학 강남세브란스병원 안과학교실 시기능개발연구소[1], 아이준안과의원[2]
Institute of Vision Research, Department of Ophthalmology, Gangnam Severance Hospital, Yonsei University College of Medicine[1], Seoul, Korea
Eyejun Ophthalmic Clinic[2], Seoul, Korea

Purpose: We present a modified, closed-loop scleral fixation technique. We inserted a 4-eyelet intraocular lens (IOL) into the anterior chamber prior to fixation. We investigated the clinical results.
Methods: We retrospectively reviewed 39 eyes (39 patients) that underwent modified four-point scleral fixation of an inserted lens in our center from May 2019 to June 2022. The surgical procedure features conjunctival peritomy, 4-eyelet IOL insertion, eyeball penetration using a 9-0 polypropylene needle, eyelet placement using an ab externo technique to form a continuous loop, centering of the optic, and tying of a knot. We compared preoperative and 6-month postoperative changes in best-corrected visual acuity (BCVA), intraocular pressure, and refraction errors, and described postoperative complications.
Results: The mean patient age was 62 years. The indications for surgery included complicated cataracts (20.5%), aphakia (20.5%), staged surgery for complicated cataract (12.8%), non-traumatic IOL dislocation (30.8%), traumatic IOL dislocation (12.8%), and crystalline lens dislocation (5.1%). The postoperative BCVA (0.40 logarithm of the minimum angle of resolution [logMAR]) was significantly better than the preoperative BCVA (0.69 logMAR) (p = 0.018). The postoperative spherical equivalent and the target diopter measurement were in high agreement (p = 0.002, intraclass correlation coefficient = 0.616). All of ocular hypertension (7.7%), hypotony (5.1%), bullous keratopathy (5.1%), and macular edema (5.1%) were noted, but 78% of the conditions improved with short-term medication. There was no re-dislocation of a fixated IOL.
Conclusions: Our surgical technique simply and rapidly treats aphakia. Optic repositioning was easy, the IOL stability high, and the risk of complications during IOL fixation low.
J Korean Ophthalmol Soc 2023;64(11):1041-1047

Keywords: Aphakia, Closed-loop scleral fixation, Intraocular lens, Lens dislocation

수정체낭 지지가 없는 무수정체안의 시력을 교정하기 위해 인공수정체를 공막이나 홍채에 실로 고정하는 방법이 사용되어 왔다. 그중 공막봉합고정술은 가장 널리 쓰이며 세부 술기가 다양하게 변형되어 왔다. 바늘이 공막을 통과하는 방향에 따라 내부 공막고정술(ab interno)과 외부 공막고정술(ab externo)로 나누어진다.[1-5] 고식적인 공막봉합고정술은 수술 후 인공수정체의 안전성이 높고 안구 내 출혈이나 홍채염 등의 합병증 위험이 낮다는 장점이 있지만,[6]

■ **Received:** 2023. 3. 8. ■ **Revised:** 2023. 5. 31.
■ **Accepted:** 2023. 10. 27.
■ Address reprint requests to **Eun Young Choi, MD**
Department of Ophthalmology, Gangnam Severance Hospital, #211 Eonju-ro, Gangnam-gu, Seoul 06273, Korea
Tel: 82-2-2019-3440, Fax: 82-2-3463-1049
E-mail: eychoi@yuhs.ac

* Conflicts of Interest: The authors have no conflicts to disclose.

ⓒ 2023 The Korean Ophthalmological Society
This is an Open Access article distributed under the terms of the Creative Commons Attribution Non-Commercial License (http://creativecommons.org/licenses/by-nc/3.0/) which permits unrestricted non-commercial use, distribution, and reproduction in any medium, provided the original work is properly cited.

수술 과정이 쉽지 않을 뿐 아니라 봉합사 매듭의 노출을 막기 위해 다소 침습적인 공막절개 술기가 필요하다는 단점이 있다.

인공수정체를 고정하는데 봉합사를 사용하지 않음으로써 수술 과정의 효율을 높이기 위해 홍채 후방고정 인공수정체를 사용하거나,[7] 다편인공수정체의 지지부를 공막에 직접 통과시킨 후 저온 소작으로 끝부분에 플랜지를 만들어 거는 Yamane 기법[8]도 소개되었다. 홍채 후방고정 인공수정체를 사용하면 비교적 짧은 수술 시간 내 인공수정체 고정이 가능하지만 홍채 손상, 인공수정체 재탈구 및 만성 홍채염으로 인한 문제가 생길 가능성이 있으며, Yamane 기법은 인공수정체 위치 안정성과 굴절 예측에 어려움이 있을 수 있다.

무수정체안 교정을 위해 공막봉합고정술이 아직 필요하지만 어떤 술기가 가장 효율적이고 안전한가에 대해서는 아직 합의된 바가 없고, 보다 간단하고 빠르며 최소 침습적이고 안전한 술기가 요구된다. 따라서 저자는 관통 부위를 정확히 알 수 있는 외부 고정술의 장점을 유지하면서 4개의 닫힌 고리형 인공수정체를 사용하지만 실을 관통하거나 매듭을 만드는 과정을 최소화한 변형된 술식을 소개하려 한다. 4개의 지지부를 사용하는 공막고정술은 인공수정체가 치우치거나 기울지 않고 균형 있게 유지될 수 있어 다양한 술기가 제안되어 왔다.[1,4,9,10] 본 연구에서는 기존에 소개된 공막고정술식과는 다르게, 4개의 닫힌 고리형 인공수정체를 전방에 먼저 삽입한 후에 폐쇄루프 봉합술로 인공수정체를 고정하는 변형된 외부 공막 봉합고정술식을 소개하며 임상 결과와 함께 보고하고자 한다.

대상과 방법

본 연구는 강남세브란스병원 임상연구심사위원회(Institutional Review Board, IRB)의 승인 후 진행되었으며, 헬싱키선언(Declaration of Helsinki)을 준수하였다(IRB 승인 번호: 3-2023-0117). 2019년 5월부터 2022년 6월까지 두 명의 술자(E.Y.C 22명; J.W.L 17명)에게 4개의 닫힌 고리를 가진 일체형 인공수정체(ARTIS® PL E, Cristalens Industrie, Lannion, France)를 사용해 동일한 방식으로 공막고정술을 시행받은 환자를 대상으로 의무기록을 후향적으로 분석하였다.

수술 과정은 다음과 같다(Fig. 1). 이측과 비측에서 각각 각막윤부를 따라 90도 정도 결막을 절개하고 공막을 노출시킨다. 각막윤부 0°와 180° 지점에서 후방 2.5 mm 부위인 두 지점의 공막에 생체 마커펜을 사용해 표시하고 그 점으로부터 상하측으로 각각 2.5 mm 떨어진 총 4지점에 공막관통 부위를 표시한다(Fig. 1B). 따라서 인접한 공막 관통 부위는 5 mm의 거리를 갖게 된다. 필요한 경우 수정체낭 또는 수정체피질 제거, 앞유리체절제술을 먼저 시행한다. 우안을 기준으로 할 때 상비측 각막에 side-port 절개창을 통해 점탄물질(Viscoat®, Alcon, Fort Worth, TX, USA)을 채운다. 상이측 각막에 2.2 mm 크기의 투명각막절개창을 만든 후 인공수정체를 전방에 삽입하고 Sinskey hook를 이용해 인공수정체의 장축이 0-180도 축과 수평하게 위치하도록 조정한다. 9-0 polypropylene의 굽은(curved) 바늘 한쪽을 하이측 지점에서 공막을 수직으로 통과시키고, 이어서 side-port 절개창을 통해 Sinsky hook의 도움으로 바늘을 안구 내에서 하이측 인공수정체 고리 뒤에서 앞쪽으로 통과시킨 후 바늘 끝을 인공수정체 앞면에 유지한다. 90도 정도로 구부린 27 G 바늘을 반대편 손으로 하비측 지점에서 수직으로 공막을 통과시킨 후 하비측 인공수정체 고리에 뒤에서 앞쪽으로 통과시킨다. 이때 인공수정체 앞면에 위치시킨 polypropylene 바늘로 인공수정체를 약간 후방으로 밀어주는 도움이 필요하다. 고리를 통과하여 광학부 앞에 위치시킨 27 G 바늘로 polypropylene 바늘을 받아 결합시킨다. 결합된 27 G 바늘을 비측 안구 밖으로 뽑아낸 뒤 polypropylene 바늘과 분리하여 상비측 지점부터 같은 방식으로 인공수정체 고리에 통과시킨 후 상이측에서 접근한 27 G 바늘을 통해 polypropylene 바늘을 받아 이측 안구 밖으로 빼낸다. Polypropylene 봉합사의 needle을 모두 제거한 이측 공막면에서 봉합사가 당겨지지 않도록 매듭(3/1/1)을 만들고 Sinskey hook를 이용해 인공수정체를 후방에 위치시킨 후 고리 형태로 매듭지어진 실을 돌려 매듭을 공막 밑으로 숨긴다. 마지막으로 Sinskey hook를 이용해 광학부 중심을 맞춘다. 수술 소요 시간은 전방에 인공수정체를 삽입한 후 첫 번째 polypropylene 매듭을 만드는 데까지 걸리는 시간으로 정의해 측정하였다.

모든 환자의 술 전 및 술 후 시력검사를 logarithm of the minimum angle of resolution (logMAR)값으로 변환하여 분석하였다. 자동각막곡률검사(KR-1®, Topcon, Tokyo, Japan) 및 세극등현미경검사, 안압 측정(non-contact tonometer KT-980®, KOWA, Nagoya, Japan), 내피세포 및 중심각막두께 측정(Cellcheck XL®, Konan medical, Irvine, CA, USA), 안구생체계측(IOL master 700®, Carl Zeiss Meditec AG, Jena, Germany) 결과를 기록하였다. 수술 후 6개월까지 최대교정시력과 굴절오차치, 안압, 각막내피세포 수, 중심각막두께의 변화를 비교하여 임상 성적을 평가하였다. 수술 전 IOL master 프로그램에서 제공하는 SRK-T 공식(ARTIS® PL E 렌즈 A상수: 119.74)을 사용해 계산한 목표 구면렌즈대응치와 수술 1개월 후 측정한 자동각막곡률검사에서 구해진

구면렌즈대응치를 비교하였다.

연속형 변수의 경우 평균과 표준편차치를, 범주형 변수의 경우 각각에 해당하는 빈도 수와 백분율을 표기하였다. 통계 분석은 SPSS® Statistics 21 (IBM® Corp., Armonk, NY, USA)을 이용하였다. 수술 전후 임상 자료의 비교를 위해 Wilcoxon signed-rank test를 사용하였고 구면렌즈대응치는 수술 전 목표치와 수술 후 측정값의 일치도를 확인하기 위해 급내상관계수(intraclass correlation coefficient, ICC) 분석을 사용하였다. *p*-value가 0.05 미만인 경우를 통계적으로 유의하다고 정의하였다.

결 과

총 39안(39명)을 대상으로 하였고, 평균 연령은 62세, 남성이 34명, 여성이 5명이었다. 수술의 적응증은 복잡한 백내장수술로 합병된 무수정체안(13안)과 과거의 안과 수술 후 발생한 무수정체안(13안)이 가장 흔하였다(Table 1). 복잡한 백내장수술의 경우에는 수술 과정에서 후낭파열이 발생하였거나 또는 외상성 백내장, 단단한 핵백내장 등으로 인하여 수정체낭외적출술을 시행한 경우 등이 포함되었다. 일차적 백내장수술과 이차적 인공수정체 공막고정술이 1개월 이상의 간격으로 시행된 경우를 이전 안과 수술 후 무수정체안으로 정의하였고, 따라서 복잡한 백내장수술 환자군

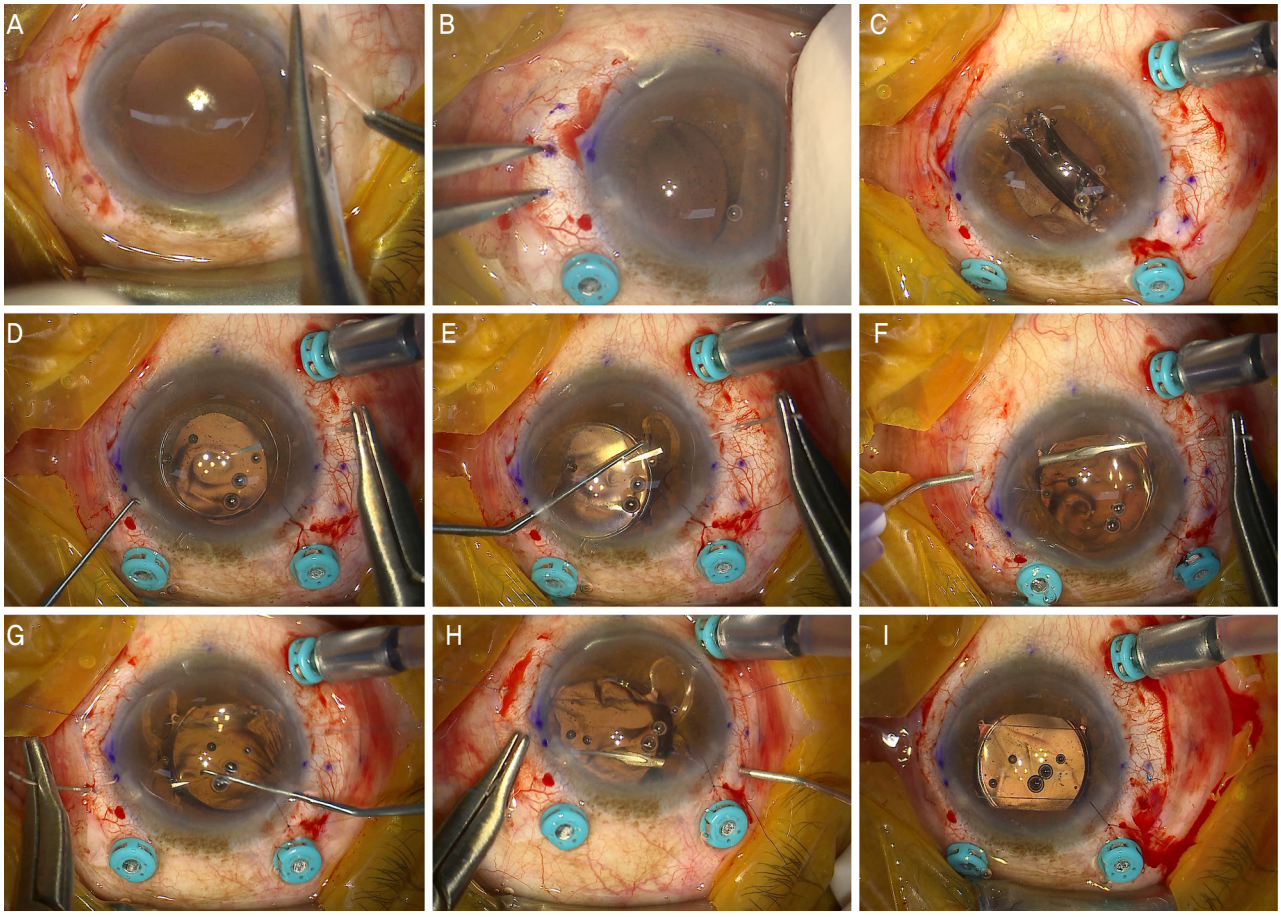

Figure 1. Surgical technique for the balanced 4-point scleral fixation with insertion of a 4-eyelet intraocular lens (IOL) (right-eye). (A) Conjunctival peritomy was performed. (B) Transscleral fixation points were marked at 2.5mm horizontally and vertically from 0° and 180° of limbus. (C) A 4-eyelet IOL was inserted into the anterior chamber after filling it with Viscoat® (Alcon, Fort Worth, TX, USA). The IOL was adjusted to ensure that its long axis was positioned horizontally. (D) A curved, double-armed 9-0 polypropylene needle was punctured through the sclera. (E) The needle was passed through the eyelet using Sinsky hook. (F) A 27 G bent needle passed through the opposite eyelet and combined with the polypropylene needle. (G) The needle was then extracted from the globe and punctured at the nasal fixation point. (H) The same procedures were repeated at the superior side. (I) The IOL was placed in the posterior chamber using a Sinsky hook, a loose knot (3/1/1) was made with the polypropylene loop, and the knot was buried behind the sclera.

과 수술 후 무수정체안 환자군에 모두 해당되는 경우가 5안(12.8%) 있었다. Table 2는 대상 환자의 임상적 특징을 보여준다. 평균 경과 관찰 기간은 12.1 ± 5.4개월이었다. 수술 후 합병증으로는 안압상승 3안(7.7%), 저안압 2안(5.1%), 수포성 각막병증 1안(2.6%), 가성수정체성 각막부종 1안(2.6%), 황반부종 2안(5.1%)이 있었다. 수술 소요 시간은 11.9 ± 3.4분이었다.

수술 전과 6개월 후 시력과 구면대응치, 각막난시, 각막내피세포밀도 등을 비교한 결과는 Table 3에 요약하였다. 최대교정시력은 수술 전(0.69 logMAR)과 비교하였을 때 수술 후(0.40 logMAR) 유의한 향상을 보였다(p=0.018). 수술 전 SRK-T 공식으로 계산된 목표 굴절력(-0.53 diopters [D])과 수술 1개월 후 측정된 구면대응치(-0.86 D)의 차이는 유의하지 않았고(p=0.083) 높은 일치도를 보였다(ICC=0.616, 95% confidence interval [CI]=0.258-0.804, p=0.002). 최소 3개월 전의 안과 수술 후 발생한 무수정체안(n=9)의 각막내피세포밀도의 변화를 비교한 결과 수술 전(1,234/mm^2)과 수술 후(1,117/mm^2)에 유의한 차이를 보이지 않았다(p=0.109). 중심각막두께 또한 수술 전(549 μm)과 수술 후(564 μm)에 유의한 차이를 보이지 않았다(p=0.362).

수술 후 총 9명(23.1%)에서 합병증이 관찰되었고(Table 4), 인공수정체 재탈구나 봉합사의 결막 위 노출, 봉합사 주위 결막의 국소 발적의 합병증은 없었다. 경도의 각막부종이 발생한 1안은 5% 염화나트륨 안약 치료 후 호전되었다. 수포성 각막병증 1안은 데스메막박리 자동각막내피층판이식술(Descemet stripping automated endothelial keratoplasty)로 각막내피세포 부전증으로 인한 시력 교정이 가능하였다. 이 환자의 경우 PAX6 gene mutation으로 수술 전부터 홍채의 형태이상이 있었고, 해당 유전자 변이는 각막에도 영향을 준다고 알려져 있다.[11] 황반부종은 2안에서 있었고, 그중 1안은 0.1% 염화브롬페낙(Bronuck®, Taejoon, Seoul, Korea) 점안 후 호전되는 경과를 보였다. 나머지 1안은 수술 전부터 황반부종을 동반한 후포도막염으로 치료받은 과거력이 있었던 케이스로 수술 후 지속되는 황반부종에 대해 bevacizumab 및 methotrexate, dexamethasone 유리체강 내 주사 치료 중이다. 안압상승은 총 3안에서 있었고 모두 1회의 전방천자 및 안압하강제 사용으로 호전되었다. 저안압은 2안에서 나타났고 모두 압박 안대를 24시간 착용한 후 호전되었다.

고 찰

본 연구는 4-고리형 인공수정체를 삽입한 후 변형된 외부 공막봉합고정술 방식을 사용하여 인공수정체를 단일 폐쇄루프형 봉합사로 4개 지지부에 고정하는 술기의 임상 성적

Table 2. Clinical characteristics of patients who underwent modified 4-point scleral fixation

Characteristics	Total (n = 39)
Age (years)	62.0 ± 16.1
Sex, male	34 (87.2)
Underlying systemic diseases	
Hypertension	10 (25.6)
Diabetes	7 (17.9)
Coronary artery disease	3 (7.7)
Axial length (mm)	24.66 ± 2.67
IOL power (diopters)	19.9 ± 5.0
Follow-up duration (months)	12.1 ± 5.4
Postoperative complications	
IOP elevation	3 (7.7)
Hypotony	2 (5.1)
Bullous keratopathy	1 (2.6)
Pseudophakic corneal edema	1 (2.6)
Macular edema	2 (5.1)
Surgery time (minutes)	11.9 ± 3.4

Values are expressesd as mean ± standard deviation or number (%).
IOL = intraocular lens; IOP = intraocular pressure.

Table 1. Surgical indications of 4-point scleral fixation

Surgical indications	Number (%)
Complicated cataract	8 (20.5)
Aphakia due to previous ocular surgery	8 (20.5)
Both of them (staged surgery for complicated cataract)	5 (12.8)
Traumatic IOL dislocation	5 (12.8)
Non-trumatic IOL dislocation	12 (30.8)
Crystalline lens dislocation	1 (5.1)

IOL = intraocular lens.

을 확인하였다. 수술 후 최대교정시력이 수술 전의 최대교정시력보다 0.29 logMAR 유의하게 향상되었고, 수술 전 목표 디옵터와 비교해 0.33 D의 평균 굴절예측 오차, 수술 전후 117/mm^{2}의 평균 내피세포밀도의 감소를 보였으나 통계적으로 유의하지 않았다. 환자군에서 남성의 비율이 87%로 유의하게 높게 나타났는데, 국내외 다른 연구에서도 비율의 차이는 있지만 평균 65% 정도[4,5,8,12,13] 남성 환자가 더 많은 것으로 보인다. 이러한 차이는 남성의 경우 야외 활동 및 외상의 과거력이 많아 여성에 비해 수정체소대 약화의 위험이 더 크기 때문으로 생각된다. 무수정체안에서 인공수정체를 공막에 고정하는 방법은 봉합사를 이용하는 방식이 가장 일반적이고, 홍채걸이렌즈나 렌즈의 지지부를 공막 내 위치시키는 무봉합고정법(Yamane 기법)이 있다. 수술 방법은 술자의 선호와 전낭절개의 방사상 파열(radial tear) 및 후낭파열 여부, 모양체소대의 손상 여부, 인공수정체 종류 등 여러 가지 요인들을 고려하여 결정하게 된다. 본 연구에서 소개한 술기는 외부 공막봉합고정술 방식의 장점을 살리되 전방 내에서 인공수정체 고리에 봉합사를 차례로 통과시켜 봉합사를 단일 폐쇄루프 형태로 만드는 방식을 사용하였다.

인공수정체에 봉합사를 고정하기 전에 전방 삽입을 하기 때문에 탈구된 수정체나 인공수정체의 제거가 필요한 경우를 제외하면, 일반적인 백내장수술에 필요한 2.2 mm의 작은 각막절개창만으로 수술이 가능하다. 각막절개창의 위치는 우안의 경우 상이측, 좌안의 경우 상비측에 만들어 오른손잡이인 술자가 환자의 상측에 위치할 경우 오른손으로

Table 3. Preoperative and postoperative comparison of ophthalmologic characteristics including best corrected visual acuity, corneal endothelial cell density, etc

Characteristics	Preoperative	Postoperative	*p*-value*
Best corrected visual acuity (logMAR)	0.69 ± 0.75	0.40 ± 0.43	0.018
Corneal endothelial cell density (/mm^2)	1,234 ± 30	1,117 ± 109	0.109
Corneal pachymetry (μm)	549 ± 49	564 ± 106	0.362
Spherical equivalant (diopters)	-0.53 ± 1.20 (target)	-0.86 ± 0.71	0.083
Corneal astigmatism (diopters)	1.13 ± 0.69	2.07 ± 1.30	0.030
Intraocular pressure (mmHg)	16.6 ± 6.8	12.7 ± 6.1	0.015

Values were expressesd as mean ± standard deviation.
LogMAR = logarithm of the minimum angle of resolution.
*Wilcoxon signed-rank test.

Table 4. Postoperative complications, management and additional notes

Patient number	Complication	Management	Notes
#5	Pseudophakic corneal edema	Topical medication (Muro qid)	Improved after 3 months
#35	Bullous keratopathy	DSAEK	Endothelial cell density decreased to 930/mm^3 at POD 1 month
#9	Macular edema	Topical medication (Bronuck bid)	Resolved after 6 months
#38	Macular edema	Intravitreous injection (Avastin, methotrexate and dexamethasone)	Previrous panuveitis history; recurrent macular edema despite treatment
#14	IOP elevation	One A/C paracentesis, topical medication (Tapcom qd, symbrinza bid)	Previous secondary glaucoma due to IOL dislocation; IOP rise to 32 mmHg at POD 6 days; normalized after 1 week
#16	IOP elevation	Topical medication (Cosopt bid, Alphagan bid)	IOP rise to 39 mmHg at POD 6 months; normalized after 1 month of treatment
#21	IOP elevation	One A/C paracentesis, medication (Cosopt bid, Acetazolamide 500 mg)	IOP rise to 33 mmHg at POD 1 day; normalized after 1 week
#18	Hypotony	Pressure patch	Normalized after 1 day
#32	Hypotony	Pressure patch	Normalized after 1 day

DSAEK = Descemet stripping automated endothelial keratoplasty; POD = postoperative day; A/C = anterior chamber; IOL = intraocular lens; IOP = intraocular pressure.

수술 기구와 인공수정체를 조작하기 용이하게 하였다. 작은 각막절개창의 장점으로는 수술 중 저안압으로 인한 맥락막박리 및 맥락막상강출혈의 예방, 수술 유도 난시의 최소화, 적은 외상 스트레스 등이 있다.[12]

고식적인 외부 공막고정술에서는 안구의 바깥쪽에서 먼저 인공수정체에 봉합사를 고정하고 4.0-5.5 mm의 긴 각막절개창을 통해 삽입해야 한다.[13] 봉합사가 고정된 인공수정체를 인공수정체 삽입기에 넣어서 보다 작은 각막절개창으로 삽입할 수도 있으나, 이 과정은 쉽지 않고 추가적인 시간을 요할 뿐 아니라 수술 중간에 인공수정체에 고정된 봉합사 엉킴이나 절단이 생길 위험이 있다. 본 연구에서 소개한 방법은 4개 지지부를 가지고 있는 인공수정체를 사용하기 때문에, 구조적으로 인공수정체의 기울어짐이 발생할 가능성이 적다. 또한 단일 폐쇄루프를 이루는 봉합사로 고정하기 때문에, 공막의 절개 없이 봉합사를 돌리는 술기 만으로 매듭을 간단하게 공막 아래쪽으로 숨길 수 있다. 따라서 고식적인 방법에서 봉합사 매듭을 공막 내 묻는 과정으로 인해 발생할 수 있는 수술 중 공막파열이나 맥락막출혈, 수술 후 공막절개창을 통한 감염이나 염증 등의 합병증[14]을 최소화할 수 있다. 그러나 봉합사 부식 및 절단으로 나타나는 인공수정체 탈구와 같은 합병증이 발생할 위험은 본 연구에서 소개한 방식에도 남아 있어 장기적인 임상 경과 분석과 함께 다른 재질이나 두께의 봉합사 선택이 필요할 수 있다. 본 술기에서 사용한 9-0 polypropylene 실은 10-0실에 비해 두껍기 때문에 봉합 강도가 증가하며 이로 인해 렌즈의 고정력과 안정성이 향상된다. 또한, 이 실을 사용하면 수술 중에 봉합사를 조작하기 쉽고, 수술 중 또는 수술 후에 봉합사 파손의 위험을 줄일 수 있다. 인접한 공막 관통부위는 5 mm의 거리를 가지도록 하였는데, ARTIS® PL E의 광학부 크기가 6 mm이기 때문에 광학부 중심을 가리지 않으면서 충분한 지지력을 제공할 수 있게 된다.

본 연구에서 술기에 소요된 평균 시간(11.9분)은 근래 빠른 수술법으로 소개된 Yamane 기법의 평균 수술 소요 시간(19.4분)[15]보다 약 7.5분 짧다. 고식적인 공막봉합고정술과 비교해서는 더 큰 수술 소요 시간의 차이를 보일 것으로 예상된다. Yamane 기법은 삼중체 인공수정체의 공막고정 시 효과적인 기법이지만, 바늘에 인공수정체 지지부를 체결하는 과정에서 인공수정체 지지부가 손상될 경우 인공수정체 기울임이 발생할 수 있고 심한 경우 인공수정체 교환이 필요하기도 하다. 후방 홍채걸이렌즈도 봉합사를 이용하지 않고 홍채에 인공수정체를 고정하는 효율적인 방법이나, 홍채걸이렌즈 삽입을 위해 5.5-6.0 mm 정도의 긴 공막터널절개가 필요하고, 수술 후 인공수정체가 홍채에 직접적으로 접촉하기 때문에 홍채 염증을 일으킬 수 있는 비율이 10% 내외로 알려져 있으며, 홍채 천공이나 유착 또는 괴사 등의 합병증이 있는 경우 반복적인 재탈구가 발생할 위험이 있다.[16] 4-고리형 인공수정체 폐쇄루프 공막봉합술은 안구 속에서 바늘을 고리에 통과시키기 때문에, 합병증으로 출혈과 같은 구조적인 손상이 우려될 수 있으나 결과적으로 본 연구에서 출혈이 발생한 케이스는 없었다.

본 연구는 의무기록을 분석하였기 때문에 후향적 연구의 한계를 갖는다. 대상 환자군의 수술 적응증 및 초기 조건들에 차이가 있고 일정한 간격으로 임상 경과를 1년 이상 장기적으로 평가하지 못한 한계가 있다. 수술 전 유수정체안과 무수정체안이 모두 연구에 포함되었기 때문에, 수술 전후 시력의 비교에서 백내장의 제거로 인한 시력 변화의 영향을 따로 평가하지 못 하였다. 또한 대상 환자의 수가 충분하지 않아서 수술의 적응증별 각막내피세포의 수술 전후 변화를 평가하지 못 하였다. 복잡한 백내장수술 중 잔존 수정체핵 및 피질을 제거하는 과정이나 탈구된 인공수정체의 제거 과정 중 각막내피세포 손상이 발생할 위험이 있는 경우는 제외하고 무수정체안의 경우에서만 제한적으로 각막내피세포 수의 변화를 평가할 수밖에 없었다. 마지막으로 인공수정체 안정성을 조사하기 위한 정량적 평가가 이루어지지 못한 한계점이 있어 추가적인 연구가 필요하다.

결론적으로 4-고리형 인공수정체를 전방에 삽입한 후 폐쇄루프 봉합사로 공막고정하는 변형된 술식은 무수정체안의 시력을 교정하는 데 효과적일 뿐 아니라 빠르고 안전하기 때문에 수정체낭 지지가 없이 인공수정체 삽입이 필요한 경우 적극적으로 고려해볼 만한 술기이다. 추후 연구를 통해 수정체 안정성을 포함한 임상 경과를 장기적으로 조사하고, 기존에 소개된 다른 방식과의 비교가 지속적으로 필요하다.

REFERENCES

1) Por YM, Lavin MJ. Techniques of intraocular lens suspension in the absence of capsular/zonular support. Surv Ophthalmol 2005;50:429-62.
2) Stem MS, Todorich B, Woodward MA, et al. Scleral-fixated intraocular lenses: past and present. J Vitreoretin Dis 2017;1:144-52.
3) Maggi R, Maggi C. Sutureless scleral fixation of intraocular lenses. J Cataract Refract Surg 1997;23:1289-94.
4) Oh HS, Chu YK, Kwon OW. Surgical technique for suture fixation of a single-piece hydrophilic acrylic intraocular lens in the absence of capsule support. J Cataract Refract Surg 2007;33:962-5.
5) Liu S, Cheng S. Modified method of sutureless intrascleral posterior chamber intraocular lens fixation without capsular support. Eur J Ophthalmol 2013;23:732-7.
6) Wagoner MD, Cox TA, Ariyasu RG, et al. Intraocular lens implantation in the absence of capsular support: a report by the American Academy of Ophthalmology. Ophthalmology 2003;110:

840-59.
7) Kang HG, Choi EY, Lee SC, Kim M. A modified technique for easier enclavation of retropupillary Iris claw intraocular lens. J Refract Surg 2018;34:564-6.
8) Yamane S, Sato S, Maruyama-Inoue M, Kadonosono K. Flanged intrascleral intraocular lens fixation with double-needle technique. Ophthalmology 2017;124:1136-42.
9) Patel NA, Fan KC, Yannuzzi NA, et al. Refractive outcomes of four-point scleral fixation of Akreos AO60 intraocular lens using Gore-Tex suture. Clin Ophthalmol 2020;14:4431-7.
10) Canabrava S, Andrade N Jr, Henriques PR. Scleral fixation of a 4-eyelet foldable intraocular lens in patients with aphakia using a 4-flanged technique. J Cataract Refract Surg 2021;47:265-9.
11) Lima Cunha D, Arno G, Corton M, Moosajee M. The spectrum of PAX6 mutations and genotype-phenotype correlations in the eye. Genes (Basel) 2019;10:1050.
12) Zhang J, Tian J, Sun X, Yuan G. Closed continuous-loop suture: a novel surgical technique for transscleral fixation of intraocular lenses. Retina 2022;42:2221-4.
13) Oh JR, Ohn YH. Long-term results of transscleral fixation of posterior chamber intraocular lens. J Korean Ophthalmol Soc 2016;57:43-9.
14) Heilskov T, Joondeph BC, Olsen KR, Blankenship GW. Late endophthalmitis after transscleral fixation of a posterior chamber intraocular lens. Arch Ophthalmol 1989;107:1427.
15) Yamane S, Ito A. Flanged fixation: Yamane technique and its application. Curr Opin Ophthalmol 2021;32:19-24.
16) Alió JL, Mulet ME, Shalaby AM. Artisan phakic iris claw intraocular lens for high primary and secondary hyperopia. J Refract Surg 2002;18:697-707.

= 국문초록 =

무수정체안에서 4-고리형 인공수정체 삽입 후 폐쇄루프형으로 공막고정하는 술기의 임상 성적

목적: 무수정체안에서 4-고리형 인공수정체를 전방에 삽입한 후에 폐쇄루프형으로 공막에 고정하는 변형된 술기를 소개하고 임상 성적을 조사한다.

대상과 방법: 2019년 5월부터 2022년 6월까지 4-고리형 인공수정체를 전방에 삽입하고 공막고정술을 시행한 39안의 의무기록을 후향적으로 분석하였다. 전방 내에 4-고리형 인공수정체를 삽입한 후 9-0 polypropylene 바늘을 인공수정체 고리에 루프 형태로 통과시키고 광학부를 후방 중심에 위치시키고 매듭으로 고정하였다. 수술 전과 6개월 후 시력, 안압, 굴절이상, 각막내피세포밀도를 비교하고 술 후 부작용을 기술하였다.

결과: 수술은 평균 62세 환자군에서 백내장수술 중 합병증(20.5%), 무수정체안(20.5%), 복잡한 백내장에 대한 단계적 수술(12.8%), 외상성(30.8%) 및 비외상성(12.8%) 인공수정체 탈구, 수정체 탈구(5.1%) 원인으로 시행되었다. 수술 후 최대교정시력(0.40 logarithm of the minimum angle of resolution [logMAR])은 수술 전(0.69 logMAR)보다 유의하게 높았다(p=0.018). 수술 전 목표 굴절력과 수술 후 구면대응치는 높은 일치도를 보였다(p=0.002, intraclass correlation coefficient=0.616). 수술 후 안압상승(7.7%), 저안압(5.1%), 수포성각막병증(5.1%), 황반부종(5.1%)의 합병증이 있었고 대부분(78%) 단기간의 약물 치료로 호전되었으며, 인공수정체 재탈구는 없었다.

결론: 본문에서 소개된 변형된 공막고정술 술기는 간단하고 빠르게 무수정체를 효과적으로 교정할 수 있었다. 폐쇄루프 봉합사를 조정해 광학부 중심 잡기가 용이하고 4개 지지부에 고정되어 안정적일 뿐 아니라 합병증 발생 위험도 낮았다.

〈대한안과학회지 2023;64(11):1041-1047〉

김정동 / Jung Dong Kim
연세대학교 의과대학 안과학교실 시기능개발연구소
Institute of Vision Research, Department of Ophthalmology, Gangnam Severance Hospital, Yonsei University College of Medicine