

분만 대퇴골 골절

연세대학교 의과대학 정형외과학교실

강호정 · 박희완 · 장준섭 · 유재두

— Abstract —

Birth Fracture of Femur

Ho Jung Kang, M.D., Hui Wan Park, M.D.,
Jun Seop Jahng, M.D. and Jae Do Yoo, M.D.

Department of Orthopedic Surgery, College of Medicine, Yonsei University

Bone injuries of the extremities can be found in 0.2-2% of all living newborns. The most common location of the fracture was clavicle, and followed by humerus, femur in orders. Fractures of the femur are relatively rare. Authors have analyzed 9 cases of the femoral shaft fractures in the newborns, treated at Severence Hospital from January 1985 to March 1992. Seven cases were born by Cesarean section, two cases were by normal spontaneous vaginal delivery. Vertex presentation were three cases, breech presentation were five cases, and transverse presentation was one case. The mean birth weight was 2.93kg and four cases were born in prematurity. The location of fracture were seven cases in proximal shaft, one case in mid shaft, and one case in distal shaft.

The type of fractures were all spiral fracture except two fractures. Five cases were treated by splint and 4 cases were treated by traction method. No further immobilization was needed for 8 cases but two weeks long leg cast after splint was applied for one case. Two cases of complication were noted. Skin necrosis developed due to the traction to the popliteal fossa and thigh, but there was no complication due to circulatory disturbance. Two cases showed minimal anterior angulation of femora, and no functional deficit were found, but bony protrusion of proximal femora were palpated.

Key Words : Fracture, Femur, Newborns

서 론

분만중 발생하는 골절에 대해서 Madsen은 0.75%를 보고한 바 있으며¹⁾ Wendling은²⁾ 생존한 신생아의 0.2-2%에서 사지의 골절이 있었다고 한다. 일반적으로 자연분만보다는 제왕절개술시에 분만골절의 빈도가 적은 것으로 알려져 있으며 최근 분만 방법의 발달, 철저한 산전검사 및 제왕절개술의 증가로 난산이 감소하여 분만골절의 빈도는 더욱 감소하였으리라 생각된다³⁾. 분만골절의 발생부위별 빈도는 쇄골, 상완골, 대퇴골의 순으로 슬관절이나 주관절 원위부의 손상은 매우 드문 것으로 알려져있다⁴⁾. 특히 대퇴골의 분만골절에 대해서는 간헐적인 증례보고 정도가 있을 뿐이다.

저자들은 1985년 1월부터 1992년 3월까지 연세대학교 의과대학 정형외과학 교실에서 분만시 발생한 대퇴골 골절로 치료받은 환아중 12개월 이상 추시 관찰이 가능하였던 환자를 문헌 고찰과 함께 보고하는 바이다.

증례 분석

연구 대상은 1985년 1월부터 1992년 3월까지 연세대학교 의과대학 정형외과에서 분만 대퇴골 골절로 치료받은 신생아 9예로 본원 산부인과에서 출생한 7명과 타병원에서 출생한 후 본원으로 전원되었던 2명이었다. 평균 추시기간은 13개월(12-21)이었으며, 성별빈도는 남자가 4례, 여자가 5례이었다. 출생시 신생아의 평균 체중은 2.93kg 이고, 미숙아(2.5kg)은 4명이었다. Apgar score 는 생후 1분에 평균 8점, 생후 5분에 평균 8점이었다.

1. 분만방법 및 태위

개복분만이 7례, 자연분만이 2례이었다. 개복분만으로 출생한 7례중 5명은 둔위(breech presentation), 1명은 횡위(transverse presentation), 1명은 두위(vertex presentation)이었다. 태위는 두정위 3례, 둔위 2례, 횡위 1례이고 둔위 및 횡위의 환아는 모두 개복분만으로 출생하였다.

2. 동반질환 및 동반골절

동반된 질환으로는 수막류가 1례, 선천성 다발성 관절구축증(arthroglyposis multiplex congenita)이 1례 있었고, 동반 골절은 상완골 간부 골절 1례, 요골 골절 1례가 있었다.

3. 골절 위치와 골절형태

골절의 위치는 간부의 근위부 7례, 중간부 1례, 원위부 1례이었고, 골단손상은 없었다. 우측 골절이 5례, 좌측 골절이 4례이었다. 골절의 형태는 2례를 제외하고는 모두 나선상 골절이었다. 선천성 다발성 관절 구축증 1례는 원위간부의 횡골절이었고, 다른 한례는 간부의 횡골절이었으며 분쇄골절은 없었다.

4. 치료 방법

알루미늄 부목을 이용한 장하지 부목 고정을 한 경우가 3례, 장하지 석고 부목을 한 경우가 2례, 브라이언트씨 견인치료한 경우가 2례, 수정된 브라이언트 견인치료한 경우가 2례이었다. 한 예는 2주간 부목 고정후 2주간 장하지 석고 고정하였고, 나머지 8례는 일차 치료법으로 골유합을 얻을 수 있었다. 한예에서는 압실자를 이용한 장하지 부목 고정을 실시하였으나 혈행장애 및 피부 압박의 소견을 보여 견인치료로 전환하였다.

5. 고정 기간

고정 기간은 2주가 7례, 3주가 1례, 4주가 1례이었고, 평균 고정기간은 2.3주이었다. 4주 고정하였던 경우는 2주간의 부목 고정후 경도의 가동성이 있어서 퇴원시 장하지 석고 고정을 하였던 경우로 2주후 골유합을 얻을 수 있었다.

6. 합병증

혈장장애에 의한 합병증은 없었으며 부분피부 괴사가 2례 있었다. 피부괴사의 부위는 슬와부와 내측 대퇴부이고, 견인대(sling)을 이용한 피부견인치료시 접촉부와의 경계에서 최초 견인일에 발생하였다. 이례 모두 견인장치를 교정한 창상치료 및 보존적 치료로 완치되었다. 이외에 하지길 이부동, 관절운동장애, 회전변형은 발견할 수 없

었다.

증례 1

몸무게 3.2kg, 둔위로 개복분만한 남아로 브라이엔트 견인치료하였으나 42도 전방굴곡이 있어서, 견인대를 이용하여 견인대를 추가한 수정된 브라이엔트 견인치료를 하였다. 최초 견인일에

슬하부와 대퇴 내측에 수포 발생하여 견인장치를 교정하고, 보존적 치료로 상처 치유되었다. 3주 견인후 가골 형성되고 골절부의 가동성이 없어서 견인장치를 제거하였다. 생후 13개월에 방사선사진상 17도 전방굴곡있으며 부모가 대퇴 전방부의 종물을 호소하였으며 기능상 장애는 없었다(Fig. 1).

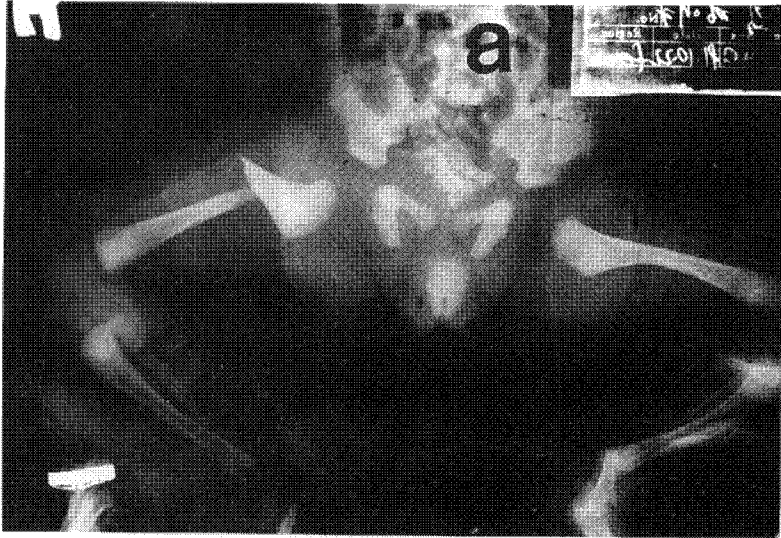
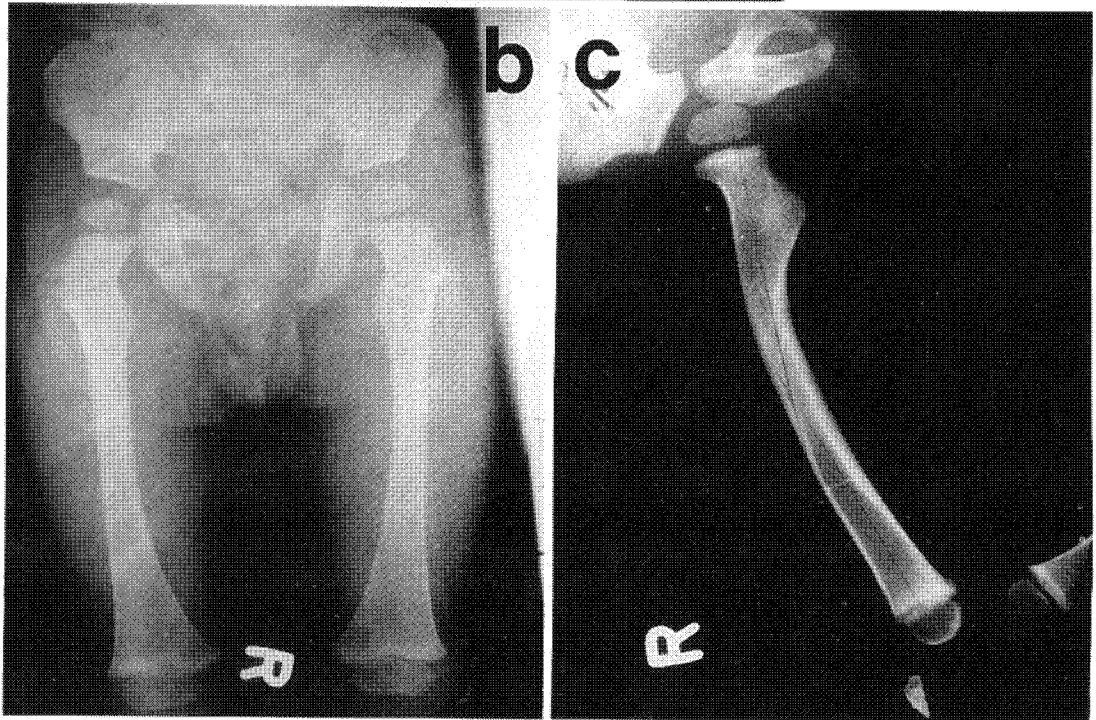


Fig. 1-a. Roentgenogram show spiral fracture of right proximal femure.



b,c. Anterior-posterior and lateral roentgenogram at 13 months show good union.

증례 2

몸무게 2.4kg, 둔위로 개복분만한 남아로 출생시 우측 대퇴골 골절 있어서 브라이언트씨 견인 치료를 하였다. 15도의 전방굴곡이 있었으나, 견

인치료 2주 후 가골 형성되고 골절부의 가동성이 없어서 견인장치 제거하였다. 생후 12개월 방사선사진상 골유합 소견이 보이고 18도 전방굴곡이 있었으나 기능상 장애는 없었다(Fig. 2).

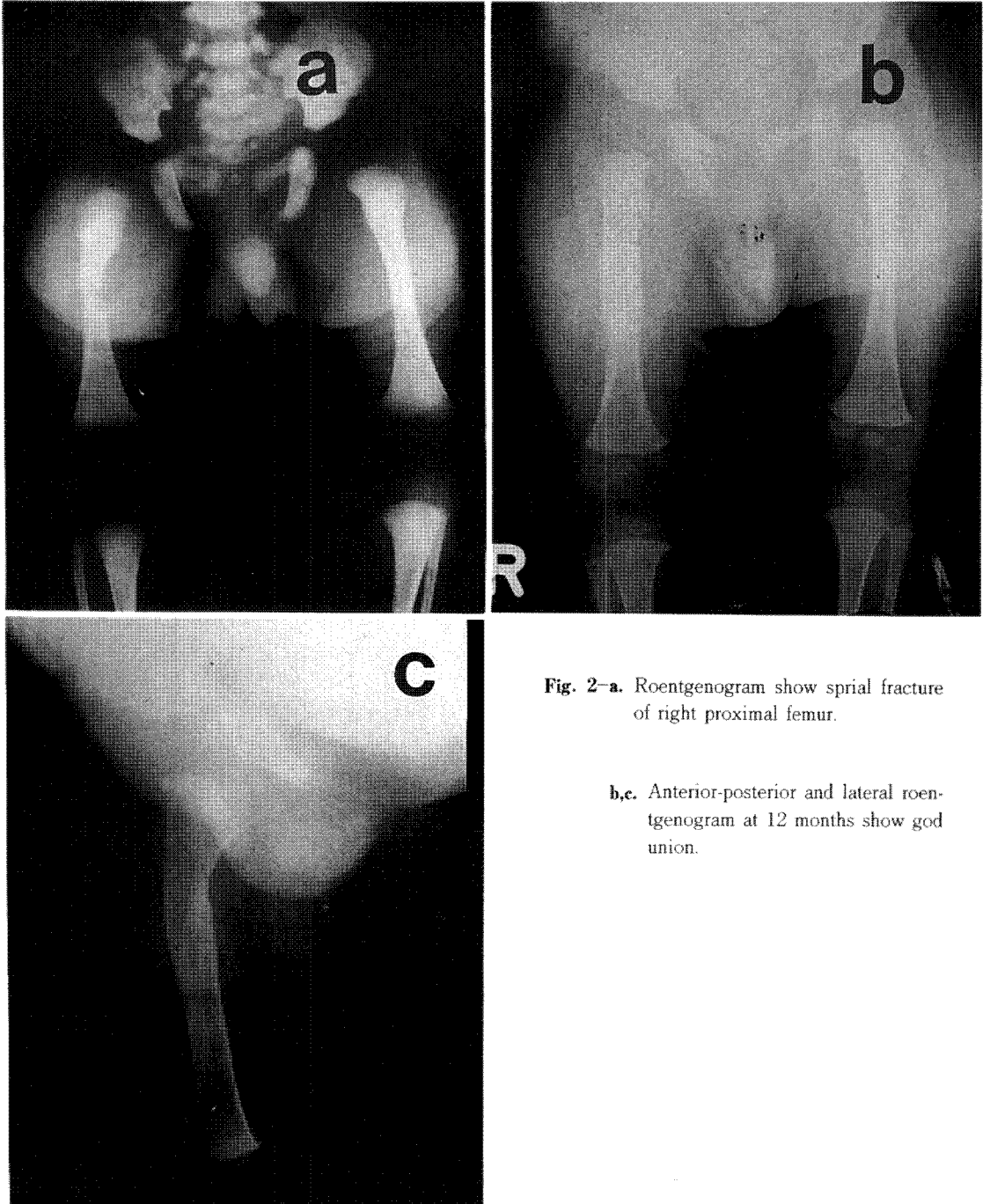


Fig. 2-a. Roentgenogram show spiral fracture of right proximal femur.

b,c. Anterior-posterior and lateral roentgenogram at 12 months show good union.

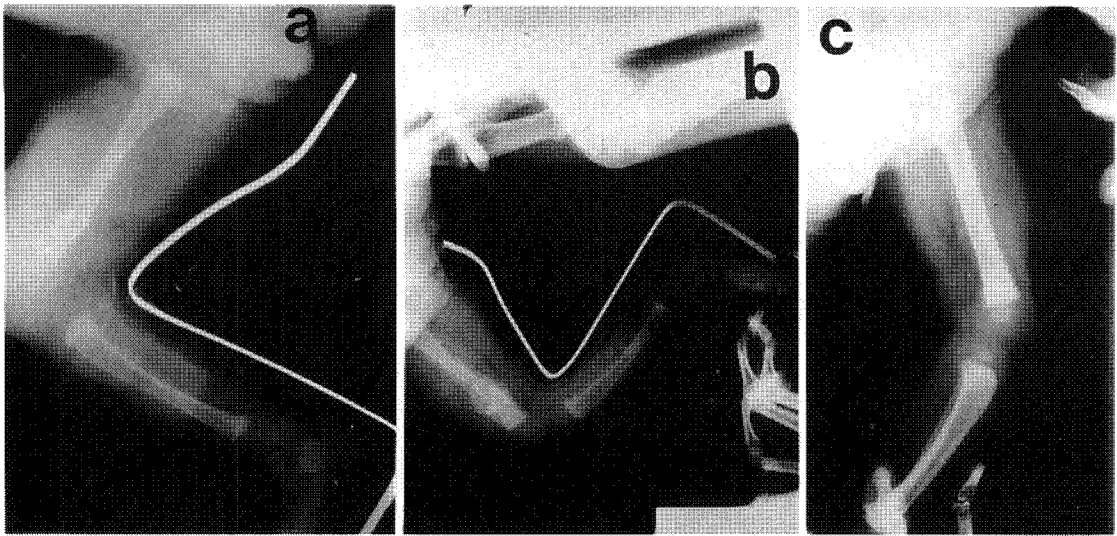


Fig. 3-a. Roentgenogram show transverse fracture of the distal femur.

- b. After 2 weeks immobilization with long leg alluminium splint, much callus was found.
- c. Anterior-posterior and lateral roentgenogram at 9 months show good union.

증례 3

선천성 다발성 관절구축증, 둔위로 개복분만으로 출생한 여아로, 출생시 체중은 2.8kg이었고, 우측 대퇴골 골절과 함께 우측 요골 골절이 있었다. 알루미늄부목을 이용하여 장하지 부목 고정을 2주간 시행하였다. 고정 2주후 가골 형성되었고, 가동성이 없어서 부목을 제거하였다. 수상 9개월 당시 방사선사진상 골유합을 확인하였고, 환자의 기능장애는 없었다(Fig. 3).

고 찰

신생아는 분만중 여러가지 손상을 받을 수 있다. 기계적 요소에 의한 골절, 신경마비, 두개내 혈종, 복부손상 등이다²⁾. 최근에는 분만방법의 발달과 제왕절개술의 증가 추세로 분만손상은 감소하고 있다. 분만시 골절의 부위별 빈도는 쇄골, 상완골, 대퇴골의 순이다. Madsen의 보고에 의하면 105,199명의 신생아중 786명에서 분만골절을 볼 수 있었는데, 그 중 92%는 쇄골 골절이었고, 75%의 신생아가 둔위분만과 관련이 있었다

⁷⁾. 따라서 일부의 증례보고를 제외하고는 분만 대퇴골절에 대한 정확한 통계는 없는 상태이다.

분만골절의 요인으로는 아두골반불균형, 미숙아, 초생아, 신생아의 태위, 산과의사의 수술수기 등을 고려할 수 있다⁷⁾. Bianco 등은 분만 골절 환자의 3/4은 태위가 둔위일 경우에 발생한다고 하였고⁴⁾, Rubin Grimm은 분만골절의 빈도가 둔위분만시 정상분만보다 13배나 많았다고 보고하였다¹⁰⁾. 저자들의 경우는 7례가 둔위, 1례가 횡위로 모두 개복분만으로 출생하였다.

분만 대퇴골 골절의 부위는 대부분 횡골절이고 중간 1/3 부위가 많다⁵⁾. 둔위분만으로 개복분만을 시행한 경우에는 근위부의 나선형 골절이 많이 일어난다. 저자들의 경우에는 7례가 근위 1/3 부위의 나선상 골절이었다. 둔위인 태아의 개복분만시 태아가 자궁으로부터 꺼내질 때 대퇴골의 근위부에 의사의 손을 걸어서 다리 부위를 먼저 꺼낸다. 이때 대퇴골 근위부에 의사의 손을 걸어서 다리 부위를 먼저 꺼낸다. 이때 대퇴골 근위부에 전단력과 염전력이 가해지면서 골절이 된다고 생각한다. 자연분만하는 경우 태아가 산도를 지나면서 45도 회전하는 때 의사의 당기는 힘이 지

나치면 하지에 염전력이 가해져서 골절이 발생할 수 있다¹⁰⁾. 이외에 손상기전으로 분만시에 하지의 신전, 외전과 회전이 동시에 일어나면서 강한 견인력이 작용할 때에 발생한다고 설명하기도 한다¹⁵⁾.

대부분은 분만시 골절시 발생하는 탄발음이나 비정상적인 가관절 형성으로 진단이 가능하나, 출생 직후에는 아기가 보채거나, 종창과 혈종등으로 진단이 이루어진다. 전위가 없는 나선상골절에서는 진단이 지연되는 경우가 있으며, 특히 대퇴골 근위부 골단 골절과 대퇴골 근위 1/3 부위의 골절시는 감별해야될 질환으로 대퇴골 근위골단분리증, 선천성 고관절 이형성, 감염(화농성관절염, 대퇴골 근위부의 골수염)이 있다⁸⁾. 대퇴골 골절은 대퇴골 간부가 외측으로 전이되는 점이 선천성 고관절 이형성과 유사하지만, 비구지수가 정상이므로 감별이 가능하다. 대퇴골 근위부 골단 골절은 Salter-Harris 제 1 형이며 둔위와 과재중아와 관련이있고, 대퇴골 골단 골절의 진단은 관절조영술을 시행하여 대퇴골단과 대퇴골 근위 골간단이 외측으로 전이되고 외회전된 것을 확인하면 된다¹⁴⁾. 관절조영술을 시행할 때는 세균배양을 위하여 관절액을 채취하여야 한다⁸⁾. 저자들은 대퇴골단의 골절은 경험하지 못하였다. 대부분의 골절이 출생 즉시 발견되었으며, 한예는 생후 6일에 지연 발견되었으며 경도의 전위가 있었으며, 장하지 부목 고정으로 골유합을 얻을 수 있었다.

신생아의 대퇴골 골절은 다음과 같은 특징이 있다. 첫째는 생후 약 십개월 동안 하지에 거의 재중부하가 없으며 둘째는 방사선 사진상 회전변형을 진단하는 것과 그 변형을 보존적 치료로 교정하기가 난이하다¹⁰⁾. 특히 성인에 비하여 소아에서는 변형의 교정력이 월등하나 대부분의 경우 회전변형은 보상적 성장 잠재력(compensatory growth potential)만으로는 교정이 되지 않는다. 골절의 완전한 재형성은 약 3개월이 소요되며¹⁾, 1cm 중첩과 20도 후방각형성 허용범위내이다⁹⁾. Wendling은 신생아에서는 과성장(overgrowth)은 흔하지 않으며 30도 이상의 추시관찰에서 양측의 다리길이 차이는 없었으나 2례에서 전방각의 잔

존을 볼 수 있었으나 경미한 각형성이므로 장기 추시하면 재형성될 것으로 생각된다.

골절부의 치유과정은 Madsen에 의하면 골절후 3일째 희미한 가골이 보이기 시작하며, 일주일경 상당한 칼슘침착을 볼 수 있다고 한다. 10-13일경에 임상적으로 골절부위가 단단해지고, 17일째에 가골형성이 최대가 된다. 18일경부터는 가골형성이 감소하기 시작하고, 3개월에 골이 보통 정상구조를 회복한다고 하였다¹⁾. 신생아 대퇴골 골절의 고정기간은 3주로서 충분하고, 골유합은 2주면 얻을 수 있다고 하였다⁹⁾. 저자들은 2례를 제외하 7례에서 2주간의 고정만으로 방사선소견에서 충분한 가골과 골유합을 얻을 수 있었으며, 평균 고정기간은 2.3주이었다. 한 례에서만 2주 고정후 장하지 석고 고정을 하였는데 이는 처음 2주 고정후 이학적 검사상 경도의 가동성이 골절부에서 촉진되었기 때문이었다. 이 환아는 추가로 2주 고정후 골유합을 얻었다.

신생아 대퇴골 골절의 치료는 Crede 방법, 골절된 하지의 수직건인, Watson-Jones 방법(suspension frame), Thomas 부목을 이용한 건인 등이 있다. 저자들은 알루미늄 장하지 부목 브라이언트 또는 변형된 브라이언트 건인으로 치료하였으며 모두 양호한 결과를 얻었다. 수정된 브라이언트 건인치료는 건인대를 장단지의 근위부와 슬와부의 원위부에 댄으로서 슬관절의 과신전이 없어서 하지의 혈행장애를 예방할 수 있고 근위부 골절의 지나친 각형성을 교정할수 잇점이 있으나 지나친 견인력이나 환자의 움직임에 의해 건인대가 하지에 부분적인 압박을 가하여 피부괴사나 물집 등을 형성할 수 있으므로 세심한 주의가 요청된다. Allen 등은 이러한 건인법을 사용하여 사상형 대퇴골 골절을 피부에 수포가 병발한 경우를 제외하고 합병증없이 치료하였다고 하였다³⁾. 이 방법의 장점은 하지의 높이가 브라이언트 건인치료보다 낮아서 맥압(pulse pressure)에 역으로 작용하는 정수압(hydrostatic ressure)이 적고 슬관절의 과신전을 예방할 수 있다. 하지의 부목 고정은 알루미늄 부목을 이용하였으며 혈행장애가 올 수 있으므로 세심한 주의가 요청되었다.

신생아에서 대퇴골 골절시 부목을 이용한 경우

에는 합병증이 없었으나 부목고정으로는 대퇴골 근위부 골절시 심한 각교정이 어렵다고 생각된다. 브라이언트 견인치료시 다른 합병증으로는 관절운동장애, 혈행장애, 피부괴사, 하지길이부동이 있으며, 혈행장애의 원인으로는 하지의 정수압의 감소, 하지에 단단히 붕대를 감은 경우, 속, 혈관의 신연, 슬관절의 지나친 과신전이 있다. 저자들의 경우에는 추시 기간이 13개월로 짧기는 하지만 하지길이의 차이는 없었다. 장하지석고 붕대나 압설자를 이용한 고정시 일시적인 부분적 혈행장애는 있었으나 부목제거나 교정으로 회복되었으며 하지괴사나 심한 합병증은 발생하지 않았다. 견인대에 의하여 대퇴대측부와 슬와부의 근처에 수포가 2예에서 발생하였다. 이들은 견인대를 교정하고, 약 5일간의 창상치료로 완치되었다.

특히 피부괴사가 있는 경우에도 변연절제술후 생리삽입수를 이용한 창상치료만으로 쉽게 치유되는 회복능력을 보였다. 브라이언트 견인시 혈행장애는 골절된 하지보다는 정상 하지에서 더 자주 발생한다는 것을 염두에 두어야 하나 저자의 경우 정상측 하지에서의 합병증은 견인대에 의한 피부합병증 정도였다²⁾. 그러나 신생아의 대퇴골 골절중 근위부의 골절은 장요근의 작용에 의해 골절부의 각형성이 심하게 발생하므로 골절의 정복을 위해서는 수정된 브라이언트 견인치료가 효과적으로 생각되며 대퇴골간부 1/3 골절과 원위부의 골절은 부목 고정만으로도 충분하다고 생각된다.

결 론

1985년 1월부터 1992년 3월까지 연세대학교 의과대학 정형외과학교실에서 분만시 발생한 대퇴골 골절로 치료받은 환자중 12개월 이상 추시 관찰이 가능하였던 9례의 환자를 분석하여 다음과 같은 결론을 얻었다.

1. 남자가 4명, 여자가 5명 이었고, 평균 체중은 2.93kg이었다.
2. 9례중 7례가 대퇴골 근위부 나선상 골절이었다.

3. 분만방법은 개복분만이 7례, 자연분만이 2례이었다.

4. 치료방법으로는 부목과 브라이언트 견인법 또는 수정된 브라이언트 견인법을 사용하였다.

5. 평균 고정기간은 2.3주이었다.

6. 합병증은 부분피부괴사가 2례이었으나, 보존적 치료도 완치되었다.

7. 신생아에서 대퇴골 근위부 골절시에는 수정된 브라이언트 견인이 각형성의 교정에 도움이 되는 치료법으로 생각된다.

8. 브라이언트 견인치료시에는 견인대에 의한 합병증에 유의하여야 한다.

REFERENCES

- 1) 장군순, 박병문, 장준섭, 장준순: 분만손상. 대한정형외과학회지, 22-1: 41-44, 1987.
- 2) 김수길, 이궁배, 오세중, 양계석: 90-90 골견인법으로 치료한 소아대퇴골 골절의 임상적 고찰. 대한정형외과학회지, 24-3: 761-767, 1989.
- 3) Allen M. Ferry, Malcolms Edgar, JR: *Modified Bryant's Traction*. *J. Bone and Joint Surg.* 48-A: 533, 1966.
- 4) Bianco, A.J., Schlein, Kruse, R.L., Johnson, E.W.: *Birth Fracture*, *Minnesota Med.*, 55: 471-474, 1972.
- 5) Charles A. Rockwood, JR., Kaye E. Wilkins, Richard E. King: *Fracture in Children*, 3rd Ed. pp. 282-317, Philadelphia, J.B. Lippincott Co., 1991.
- 6) Cumming, W.A.: *Neonatal Skeletal Fracture*, *Birth Trauma or Child Abuse?* *Journal of Canadian Association of Radiology*, 30 (1): 30-33, 1979.
- 7) E. Thyge Madsen: *Fracture of the Extremity in the Newborn*, *Acta. Obstet. Gynecol. Scand.*, 34: 41, 1955.
- 8) Ogden, J.A., Lee, K.E., Rudicel, S.A., Pelker, R.R.: *Proximal Femoral Epiphysiylisis in the Neonate*, *Journal of Pediatric Orthopedics*, 4 (3): 285-292, 1984.
- 9) Mitchell, W.C., Coventry, W.B.: *Osseous Injuries in the Newborn*, *Minn. Med.*, 42: 1-4, 1959.
- 10) Wendlling, P., Hofmann, S.: *Birth Fracture of Femur*, *Prog. Ped. Surg.*, 10: 247, 1977.

- 11) Richard E. Lindseth, Harold A. Rosene, JR. : *Traumatic Seperation of Upper Femoral Epiphysis in a New Born Infant. J. Bone and Joint Surg., 53-A : 1641-1971.*
- 12) Rubin, A., Grimm, G. : *Results in Breech Presentation. Am. J. Obst. and Gyn., 86 : 1048, 1963.*
- 13) Spencer T. Snedecor, Harrison B. Wilson : *Some Obstetrical Injury to the Long Bones. J. Bone and Joint Surg., 31-A : 378, 1949.*
- 14) Tachdjian, M.O. : *Pediatric Orthopedics, 2nd Ed., pp. 3253-3262, Philadelphia, W.B. Saunder Co., 1990.*
- 15) Vasa, R., Kim, M.R. : *Fracture of the Femur at Cesarean Section, Case Report and Review of Literature, American Journal of Perinatology, 7(1) : 46-48, 1990.*

소아의 아급성 골수염

한양대학교 의과대학 정형외과학교실

김성준 · 황건성 · 김태승 · 안성철 · 조원민

—Abstract—

A Clinical Study of the Subacute Osteomyelitis in Children

Sung-Joon Kim, M.D., Kuhn-Sung Whang, M.D., Tai-Seung Kim, M.D.,
Sung-Chul Ahn, M.D., Won-Min Cho, M.D.

Department of Orthopedic Surgery, College of Medicine, Hanyang University

Subacute osteomyelitis is far less common than acute osteomyelitis, characterized by insidious onset of the symptoms of mild local pain or discomfort without any acute systemic illness. Radiographic findings are not infrequently confused with benign or malignant bone tumors. From Jan. 1983 to Dec. 1991, we experienced twelve patients with subacute osteomyelitis of long bones. Our clinical observations were as follows.

1. There were 11 boys and one girl with an average age of 9.7 years (range, 30 months—16 years).

2. The involved sites were proximal humerus in 1, distal radius in 3, midshaft of femur in 3, distal femur in 2, proximal tibia in 1, and distal tibia in 2 cases.

3. All patients had insidious onset of mild to moderate pain. ESR was increased in 9 cases (75%) with a mean value of 44 mm/hr, but leukocytosis was not found.

4. According to the Green and Edwards' classification, there were type 1 in 1, type 2 in 3, type 3 in 3, and type 6 in 5 cases.

5. Eleven patients had operative treatment. The remaining one patient was treated by antibiotic treatment.

6. Primary treatment was successful in 11 patients who were followed for an average 9.5 months. One patient was lost to follow-up.

Key Words : Subacute Osteomyelitis, Children

* 이 논문은 '92년 추계 학술대회에서 구연하였음.