

한국인 첫째 늑골의 형태*

정민석, 강호석¹, 정인혁²

아주대학교 의과대학 해부학교실, 연세대학교 원주의과대학 해부학교실¹,
연세대학교 의과대학 해부학교실²

간추림: 한국인의 첫째늑골 213개(남자 78개, 여자 30개, 성별미상 105개)의 형태를 관찰하여 다음과 같은 결과를 얻었다.

1. 첫째늑골의 안쪽직선길이는 53.7mm(남자), 49.9mm(여자), 바깥쪽직선길이는 79.7mm(남자), 75.4mm(여자), 최대 직선길이는 87.4mm(남자), 81.2mm(여자)였고, 폭은 15.2mm(남자), 14.4mm(여자), 두께는 5.5mm(남자), 5.4mm(여자)였다.
2. 앞경추늑골근결절의 길이가 늑골폭에서 차지하는 비율은 0%부터 최고 90%까지였다(평균 37%).
3. 첫째흉수신경이 지나고 고랑이 보이는 경우는 75%였으며, 이중에서는 고랑이 늑골의 안쪽모서리에만 닿아 있는 경우(40%)가 가장 흔했다.
4. 첫째늑골의 머리관절면은 공이모양(41%)과 원통모양(25%), 평면모양(25%)이 흔했으며, 결절관절면은 원통모양(44%), 안장모양(31%), 절구모양(14%)의 순서대로였다.

찾아보기 용어: 첫째늑골, 계측, 앞경추늑골근결절, 첫째흉수신경고랑, 늑골머리관절면, 늑골결절관절면

머 리 말

첫째늑골은 비전형적인 늑골로서 가장 짧고, 가장 많이 휘어져 있다. 첫째늑골의 위면에는 앞경추늑골근이 붙는 결절이 뚜렷하며(Wood-Jones, 1911; Romanes, 1981; Bass, 1987; Williams 등, 1989), 아래면에는 첫째흉수신경이 지나고 고랑이 있다고 보고된 바 있다(Cave, 1929; O'Rahilly, 1986). 첫째늑골과 첫째흉추골이 만나는 늑골머리관절과 늑골가로관절은 호흡할 때 움직이는 윤활관절인데(Williams 등, 1989), 관절면의 모양에 대해서는 잘 알려

져있지 않다. 또한 첫째늑골은 선천성 기형이 많은 뼈이기도 하다(Steiner, 1943; Sycamore, 1944; White 등, 1945; Gershon-Cohen과 Delbridge, 1954).

이제까지 첫째늑골을 대상으로 형태를 관찰하고, 계측하거나 변이를 조사한 논문은 매우 부족한 상태이다. 따라서 이 연구에서는 한국인의 첫째늑골에서 여러가지 계측학적인 조사를 시행하고, 앞경추늑골근결절, 첫째흉수신경고랑 그리고 머리관절면과 결절관절면에서 형태변이를 관찰하고 정리하여, 첫째늑골의 형태에 관한 기초자료를 만들고자 하였다.

* 이 논문은 1993년 연세대학교 의과대학 정책과제연구비 지원에 의하여 이루어졌음.

재료 및 방법

연세대학교 의과대학과 원주의과대학에서 보관 중인 한국인의 첫째늑골 213개(남자 78개, 여자 30개, 성별미상 105개)를 대상으로 하였다. 이중 나이를 아는 것은 106개로서 18세부터 90세까지(평균 60세)였다.

1. 첫째늑골의 늑골머리, 늑골결절, 늑골늑연골관절을 기준으로 안쪽직선길이를와 바깥쪽직선길이, 그리고 최대직선길이를 측정하였고, 첫째늑골의 중간에서 폭과 두께를 측정하였다(Fig. 1). 측정은 밀립자를 이용하여 0.1mm 단위까지 조사하였다.

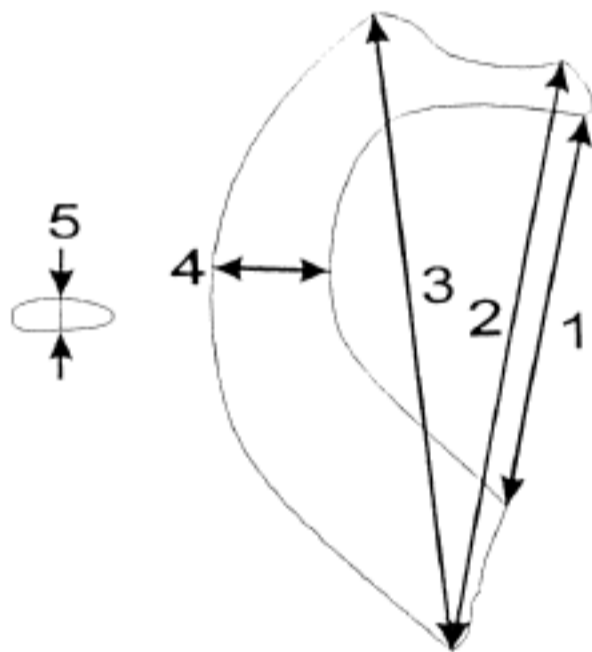


Fig. 1. Measurements of the right first rib. Superior view.

1. Internal straight length
 2. External straight length
 3. Maximum straight length
 4. Breadth
 5. Thickness
2. 첫째늑골의 위면에서 앞경추늑골근결절의 길이가 그 부위의 늑골폭에서 차지하는 비율을 조사하였다(Fig. 2).

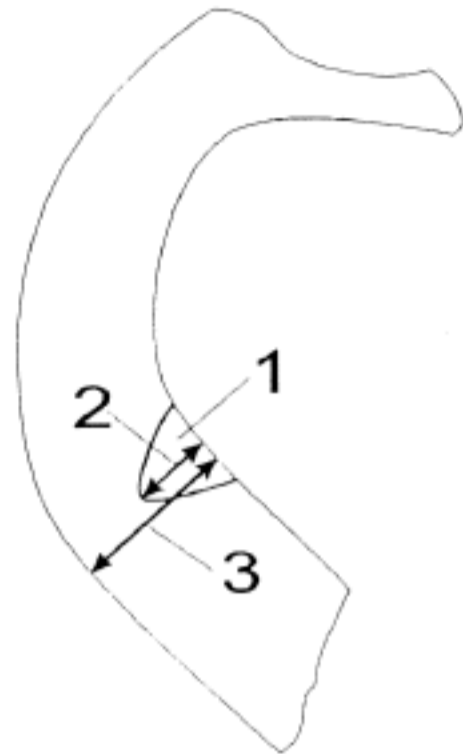


Fig. 2. Proportion of the scalene tubercle to the costal breadth. Superior view.

1. Scalene tubercle
 2. Length of scalene tubercle
 3. Costal breadth at scalene tubercle.
3. 첫째늑골의 아래면에서 첫째흉수신경이 지나고 고랑이 있는지 확인하였고, 어떤 모양인지 관찰하였다.
4. 첫째늑골의 머리관절면과 결절관절면의 모양을 5가지 유형(공이모양, 원통모양, 안장모양, 평면모양, 절구모양)으로 나누고 관찰하였다.

결 과

첫째늑골의 안쪽직선길이는 53.7mm(남자), 49.9mm(여자), 바깥쪽직선길이는 79.7mm(남자), 75.4mm(여자), 최대직선길이는 87.4mm(남자), 81.2mm(여자)였고, 폭은 15.2mm(남자), 14.4mm(여자), 두께는 5.5mm(남자), 5.4mm(여자)였다. 첫째늑골은 남자가 여자보다 컸으나, 왼쪽 첫째늑골의 최대직선길이를 빼고는 통계적인 유의성이 없었다. 첫째늑골의 좌우를 비교하여 보면 남자의 왼쪽 첫째늑골이 오른쪽보다 큰 경향을 보였으나, 역시 통계적인 의의를 찾을 수 없었다(Table 1).

Table 1. Various measurements of the first rib

	Male		Female	
	Right	Left	Right	Left
Internal straight length	52.9 ± 6.1(34)	54.7 ± 8.3(29)	50.3 ± 7.4(12)	49.5 ± 5.7(12)
External straight length	79.0 ± 7.9(33)	80.4 ± 7.9(28)	75.6 ± 9.7(12)	75.1 ± 8.0(11)
Maximum straight length	86.7 ± 7.9(34)	88.2 ± 10.0(28)	81.2 ± 10.4(12)	81.3 ± 7.9(12)*
Breadth	14.8 ± 2.3(36)	15.7 ± 2.6(32)	14.4 ± 1.8(12)	14.4 ± 2.0(13)
Thickness	5.5 ± 0.6(36)	5.5 ± 0.7(32)	5.4 ± 0.8(12)	5.3 ± 0.7(14)

Mean ± S.D.(Cases)

Unit : mm

* : Between male and female, P < 0.05

첫째늑골에서 앞경추늑골근결절의 모양은 3각형이었으며, 앞경추늑골근결절이 안보이는 경우도 간혹(25%) 있었다. 앞경추늑골근결절의 길이가 늑골 폭에서 차지하는 비율은 0%(앞경추늑골근이 안보이는 경우)부터 90%까지였다. 이 비율의 평균은

37%였으며, 20~39%인 경우와 40~59%인 경우가 흔했다. 앞경추늑골근결절은 오른쪽이 왼쪽보다 큰 경향을 보였다(Table 2). 한편 앞경추늑골근결절의 크기는 나이와 상관관계가 없었다.

Table 2. Proportion of the scalene tubercle to the costal breadth

	Male		Female		Unknown Sex	
	Right	Left	Right	Left	Right	Left
0-19% of costal breadth	11.2%	14.7%	7.1%	14.2%	5.7%	10.0%
20-39% "	27.8%	52.8%	35.7%	57.1%	33.4%	48.0%
40-59% "	44.4%	26.5%	35.7%	14.2%	38.9%	26.0%
60-79% "	11.2%	5.9%	7.1%	14.3%	16.7%	16.0%
80-100% "	5.6%	0.0%	14.3%	0.0%	5.6%	0.0%
Total	100.0%(36)	100.0%(34)	100.0%(14)	100.0%(14)	100.0%(54)	100.0%(50)

(Cases)

첫째흉수신경이 지나고 고랑은 뚜렷하게 보이는 경우만 인정하였다. 첫째흉수신경고랑의 출현빈도는 75%였으며, 이 고랑이 늑골의 안쪽모서리에만

달아있는 경우(40%)와 바깥쪽모서리에만 달아있는 경우(15%), 안쪽모서리와 바깥쪽모서리에 모두 달아있는 경우(15%) 등이 있었다(Fig. 3).

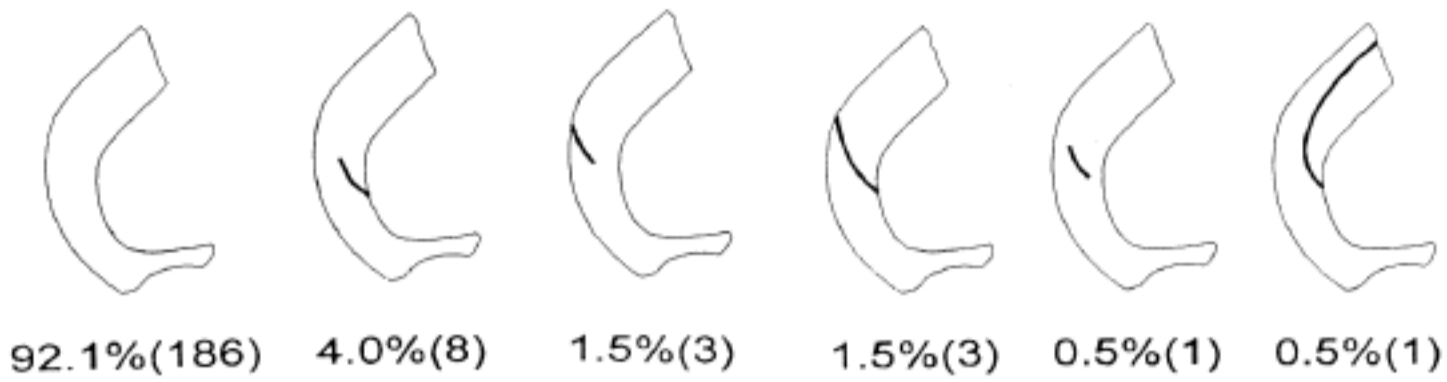


Fig. 3. Variations of the groove of the first rib for the first thoracic nerve. Inferior view of the right first rib(Cases).

첫째늑골의 머리관절면은 공이모양(41%)이 가장 흔했고, 그 다음은 원통모양(25%)과 평면모양(25%)이었다. 이중 원통모양은 수평면에서 볼록하고, 수직면에서 편평한 것(16%)도 있었고, 반대로 수직면에서 볼록하고, 수평면에서 편평한 것(9%)도 있었다. 결절관절면은 원통모양(44%)이 가장 흔했

고, 그 다음은 안장모양(32%), 절구모양(14%)의 순서대로였다. 이중 원통모양은 모두 수직면에서 볼록하고, 수평면에서 편평한 것이었으며, 안장모양은 단 1개만 빼고 모두 수직면에서 볼록하고, 수평면에서 오목한 것(31%)이었다 (Table 3).

Table 3. Shapes of the articular surfaces of head and tubercle of the first rib

		Male		Female		Unknown Sex	
		Right	Left	Right	Left	Right	Left
Head	Ball	48.4%	40.7%	35.7%	27.3%	48.6%	34.3%
	Cylinder	16.1%	25.9%	42.9%	36.4%	22.9%	25.7%
	Saddle	3.2%	0.0%	0.0%	0.0%	2.9%	0.0%
	Plane	22.6%	33.3%	7.1%	27.3%	20.0%	34.3%
	Socket	9.7%	0.0%	14.3%	9.1%	5.7%	5.7%
	Total	100.0%(31)	100.0%(27)	100.0%(14)	100.0%(11)	100.0%(35)	100.0%(35)
Tubercle	Ball	5.4%	0.0%	7.1%	7.1%	6.1%	4.2%
	Cylinder	37.8%	51.5%	21.4%	57.1%	40.8%	47.9%
	Saddle	37.8%	30.3%	42.9%	21.4%	28.6%	31.3%
	Plane	10.8%	3.0%	14.3%	0.0%	4.1%	6.3%
	Socket	8.1%	15.2%	14.3%	14.3%	20.4%	10.4%
	Total	100.0%(37)	100.0%(33)	100.0%(14)	100.0%(14)	100.0%(49)	100.0%(48)

(Cases)

고찰

첫째늑골의 선천성 기형은 약 1%의 빈도로 나타나며, 첫째늑골이 둘째늑골과 붙은 것, 첫째늑골의 앞쪽끝이나 뒤쪽끝이 두갈래로 갈라진 것 등이 보고되었다. 이러한 기형은 쇠골밀혈관과 팔신경얼기를 눌러서 임상증상을 일으키기도 한다(Steiner, 1943; Sycamore, 1944; White 등, 1945; Gershon-Cohen과 Delbridge, 1954). 그러나 이 연구에서 조사한 213개의 첫째늑골에서는 뚜렷한 기형이 발견되지 않았는데, 정확한 빈도와 유형을 알기 위해서는 생체를 대상으로 흉부방사선사진 등을 이용하는 것이 바람직할 것이다.

일반적으로 모든 뼈는 남자가 여자보다 큰 것으로 알려졌으나(Bass, 1987), 이 조사에서는 통계적으로 유의할만한 남녀 차이가 없었다(Table 1). 역시 통계적인 의의는 없으나, 남자의 왼쪽 첫째늑골이 오른쪽보다 큰 경향을 보였는데(Table 1), 이러한 좌우 차이는 오른팔과 왼팔의 운동량 차이 때문으로 생각할 수 있다. 왜냐하면 첫째늑골에는 상지연결대로 이어진 앞톱니근, 쇠골아래근 등이 붙기 때문이다. 특히 남자는 여자보다 힘든 육체노동을 많이 하기 때문에 더 차이가 날 수도 있을 것이다. 또한 첫째늑골의 크기를 다른 늑골들의 크기와 같이 조사하는 것이 흉곽의 모양을 이해하는데 도움이 될 것이다.

숨을 깊게 또는 세게 들이마실 때, 앞경추늑골근이 첫째늑골을 세게 당기며(Romanes, 1981), 이것이 반복될 때 앞경추늑골근결절은 더 커지고, 뚜렷해질 것이다. 그러나 이 연구에서 앞경추늑골근결절의 크기는 성별과 나이에 따른 차이가 없었다(Table 2).

Cave(1929)는 첫째흉수신경고랑의 빈도가 62-69%이며, 첫째늑골 1개에 3개의 고랑이 있을 수 있다고 하였다. 그러나 이 연구에서 첫째흉수신경고랑의 빈도는 7.5%뿐이었으며, 2개나 3개인 경우는 전혀 없었다(Fig. 3). 이와 같이 빈도가 10배 가

까이 차이하고, 갯수도 다른 것은 조사 기준이 달랐기 때문이다. Cave(1929)는 첫째늑골의 아래면에 조금이라도 눌린 흔적이 있으면 모두 고랑으로 간주하였지만, 이 조사에서는 객관성을 갖기 위하여 분명하게 보이는 고랑만 인정하였다.

사람을 제외한 포유류에서 첫째늑골의 머리는 일곱째경추골과 첫째흉추골에 같이 붙어있으며(Ohman, 1986), 사람에서도 첫째늑골이 일곱째경추골의 아래모서리에 닿아있는 경우가 드물게 보고되었다(Romanes, 1981). 그러나 이 연구에서 첫째늑골이 일곱째경추골에 붙은 흔적, 즉 머리관절면이 2개로 나뉘어진 경우는 볼 수 없었다. 머리관절면은 원형으로 알려졌으나(Williams 등, 1989), 이 조사에서는 원형 이외에 타원형인 것도 있었다. 그리고 머리관절면은 볼록한 것이 가장 많았고, 그 다음은 편평한 것이었으며, 오목한 것은 드물었는데(Table 3), 다른 전형적인 늑골의 머리관절면도 늑골머리능선을 사이에 두고 2개의 관절면으로 나뉘어져서 전체적으로 볼록한 모양을 나타낸다(Williams 등, 1989).

첫째늑골의 결절관절면을 관찰한 결과, 알려진 바와 같이 좌우로 긴 타원형이었으며, 수직면에서 볼록한 것(75%)이 흔했다(Table 3). 그리고 첫째늑골의 결절관절면과 첫째흉추골의 가로돌기 늑골오목은 서로 요철이 들어맞는 것으로 알려져 있다(Williams 등, 1989). 이러한 형태적 특징으로 인하여 호흡할 때 늑골가로관절에서 첫째늑골이 위아래로 원활하게 움직일 수 있을 것이다. 늑골 머리관절과 늑골가로관절의 운동을 이해하기 위해서는 첫째늑골과 첫째흉추골의 관절면을 같이 조사하고, 관련된 인대 등에 대한 형태학적 연구가 충분히 이루어져야 할 것이다.

참고문헌

Bass WM : Human Osteology A Laboratory and Field Manual. 3rd ed. Columbia, Missouri

- Archaeological Society, pp.19-21, pp.131-142, 1987.
- Cave AJE : The distribution of the first intercostal nerve and its relation to the first rib. *J Anat* 63 : 367-379, 1929.
- Gershon-Cohen J, Delbridge RE : Pseudarthrosis, synchondrosis and other anomalies of the first rib. *Am J Roentgenol* 53 : 49-54, 1954.
- Ohman JC : The first rib of hominoids. *Am J Phys Anthropol* 70 : 209-229, 1986.
- O'Rahilly R : Gardner-Gray-O'Rahilly Anatomy. A Regional Study of Human Structure. 5th ed. Philadelphia, W.B. Saunders Company, p.266, 1986.
- Romanes GJ : Cunningham's Textbook of Anatomy. 12th ed. Oxford, New York, Toronto, Oxford University Press, p.93, p.105, p.367, 1981.
- Steiner HA : Roentgenologic manifestations and clinical symptoms of rib abnormalities. *Radiology* 40 : 175-178, 1943.
- Sycamore LK : Common congenital anomalies of the bony thorax. *Am J Roentgenol* 51 : 593-599, 1944.
- White JC, Poppel MH, Adams R : Congenital malformation of the first thoracic rib. A cause of brachial neuralgia which simulates the cervical rib syndrome. *Surg Gynecol Obstet* 81 : 643-659, 1945.
- Williams PL, Warwick R, Dyson M, Bannister LH : Gray's Anatomy. 37th ed. Edinburgh, London, Melbourne, New York. Churchill Livingstone, pp.334, pp.496-497, 1989.
- Wood-Jones F : Variations of the first rib, associated with changes in the constitution of the brachial plexus. *J Anat Physiol* 45 : 249-255, 1911.

Abstract

Morphology of the First Rib of Koreans

CHUNG Min Suk, KANG Ho Suck¹, CHUNG In Hyuk²

*Department of Anatomy, Ajou University School of Medicine, Suwon,
Yonsei University Wonju College of Medicine, Wonju¹,
Yonsei University College of Medicine, Seoul², Korea*

The 213 first ribs Koreans were measured and morphologically studied. The results were as follows.

1. On average, the internal straight length of the first rib was 53.7mm(male), 49.9mm(female); the external straight length was 79.7mm(male), 75.4mm(female); the maximum straight length was 87.4mm(male), 81.2mm(female); the breadth was 15.2mm(male), 14.4mm(female); and the thickness was 5.5mm(male), 5.4mm(female).
2. The proportion of the scalene tubercle to the costal breadth was 0% to 90% (average 37%).
3. The incidence of the presence of the groove for the first thoracic nerve was 7.5%.
4. The common shapes of the articular surface of the head were ball-shape(41%), cylinder-shape(25%) and plane-shape(25%); and those of the tubercle were cylinder-shape(44%), saddle-shape(31%) and socket-shape(14%).