ORIGINAL ARTICLE

https://doi.org/10.22974/jkda.2022.60.8.001

투고일 : 2022. 1. 11 심사일 : 2022. 2. 16 게재확정일 : 2022. 4. 18

1

비파괴적 광학 장비를 이용한 치아 균열 탐지

전미경[1#], 구혜민[2#], 김백일[2, 3]

[1]새이치과의원
[2]연세대학교 치과대학 예방치과학교실, BK21 창의치의학융합 교육연구단
[3]연세대학교 치과대학병원 의료기기사용적합성센터

#표기된 두 저자는 공동의 제1저자로서 본 연구에 동일하게 기여하였습니다.

ORCID ID
Mi Kyoung Jun, https://orcid.org/0000-0003-1813-9193
Hye-min Ku, https://orcid.org/0000-0001-8257-7425
Baek IL Kim, https://orcid.org/0000-0001-8234-2327

ABSTRACT

Application of non-destructive optical devices for cracked tooth detection

Mi Kyoung Jun[1#], Hye-min Ku[2#], Baek IL Kim[2, 3]

[1]Sae·e Dental Clinic, 109-8, Songwon-ro, Jangan-gu, Suwon-si, Gyeonggi-do, Korea,
[2]Department of Preventive Dentistry & Public Oral Health, BK21 FOUR Project, Yonsei University College of Dentistry
[3]Innovation Research and Support Center for Dental Science, Yonsei University Dental Hospital

#Mi Kyoung Jun and Hye-min Ku equally contributed to this study as the first authors.

Purpose: The purpose of this study is to quantify the depth of enamel cracks using Quantitative light induced fluorescence-digital (QLF-D) and swept source optical coherence tomography (SS-OCT), and to compare the validity of detection methods.

Methods: A total of 80 extracted teeth with cracks in the coronal portion or suspected cracks were selected. First, the non-destructive devices QLF-D and SS-OCT were taken, and then histological evaluation was performed. Cracks was divided into 4 types with depth of the crack: Sound, Initial crack, Moderate crack, and Dentin-enamel junction (DEJ) crack.

Results: As a result of the validity of the crack depth, the SS-OCT showed the highest sensitivity for detecting initial cracks at 0.98, and the lowest sensitivity for detecting DEJ cracks at 0.70. When detected with QLF-D, the cut-off value of the maximum fluorescence loss for detecting initial cracks was 5, and showed a sensitivity and a specificity of 1.00.

Conclusions: The application of SS-OCT and QLF-D in diagnosing cracked teeth will not only be effective in detecting early stage cracks, but will also help to establish an appropriate treatment plan for crack progression.

Key words : Cracked tooth, Swept source optical coherence tomography, Quantitative light induced fluorescence

Corresponding Author
Baek IL Kim, DDS, PhD, Professor
Department of Preventive Dentistry & Public Oral Health, BK 21 FOUR Project, Yonsei University College of Dentistry, 50-1 Yonsei-ro, Seodaemun-Gu, Seoul 120-749, Republic of Korea
Tel : +82-2-2228-3070 / Fax : +82-2-392-2926 / E-mail : drkbi@yuhs.ac

ACKNOWLEDGEMENT This research was supported by a grant of the Korea Health Technology R&D Project through the Korea Health Industry Development Institute (KHIDI), funded by the Ministry of Health & Welfare, Republic of Korea (grant number : HI20C0129).

www.kci.go.kr

1. 서론

치아 균열은 교합면에서 수직 방향으로 발생한 균열 선으로 불완전한 치아 파절로 정의되어 있다[1]. 치아 균열의 증상은 저작 시 통증, 특정한 방향에서 선택적인 민감성 등 다양하기 때문에 잘못된 진단을 할 경우 치료 후에도 환자의 불편함이 지속되는 경우가 있으므로 정확한 조기 진단이 성공적인 예후에 있어 중요하다[2]. 대부분 치아 균열이 생겼을 경우 균열이 깊어지는 것을 방지하기 위해 보철 수복 치료를 하고 있으며 치아를 삭제하면서 균열의 깊이가 깊을 경우 발치와 같은 침습적인 치료를 하고 있다[3]. 치아 균열의 위치와 범위를 정확하게 탐지할 수 있다면 치아 삭제를 최대한 적게 하는 비침습적인 치료를 할 수 있을 것이다.

균열을 탐지하고 진단하는 과정에서 주관적인 검사와 객관적인 검사를 통해 균열을 확인할 수 있다[4]. 전통적인 치아 균열을 탐지하는 일반적인 방법은 메틸렌블루 염색제로 염색시킨 후 진단용 현미경을 이용하여 진단하는 것이다. 메틸렌블루 염색제의 진단 능력을 보고한 선행연구에 따르면 치아 균열 내부로 염색제가 침투하는 민감도는 약 50%라고 보고되어 있다[5]. 특히 치아 균열로의 염색제 침투법의 가장 큰 한계점은 균열의 깊이를 정량적으로 평가할 수 없다는 것이다[6]. 또한 균열의 연장된 범위를 평가하기 위해 진단용 수술을 이용하지만 이는 판막을 거상하는 침습적인 진단법이기 때문에 치과의사에게 부담이 된다[7]. 이러한 전통적인 진단법의 한계점으로 인해 치아 균열 탐지에 신뢰성 있는 진단 기기를 찾기 위한 연구들이 보고되고 있다[8~10].

최근 광학 기술을 기반으로 하는 비파괴적인 광학 장비가 치아 균열 탐지에 이용되고 있으며 진단의 정확성이 높다고 보고 되어있다. 치아 균열 탐지에 사용하는 광학 장비로 현재 optical coherence tomography (OCT), quantitative light induced fluorescence digital (QLF-D), laser fluorescence 등이 있다[7,11,12]. 먼저 OCT는 1300nm의 근적외선 영역의 파장을 이용하여 치아 조직 내부에 광원이 침투한 후 치아 구조물로부터 산란되는 빛의 변화를 탐지하는 기기로 횡단면 영상으로 나타날 수 있다. OCT를 이용하여 치아 균열을 평가한 선행연구에서는 치근단 균열을 탐지했을 때 민감도가 높게 나타났고, 법랑질 균열을 평가한 또 다른 연구에서도 시진 검사와 비교했을 때 시진보다 민감도와 특이도가 높게 보고된 바 있다[7].

한편, 자가 형광 반응을 이용하는 QLF-D는 가시광선 영역 파장 중 푸른색 광원 (405nm)을 치아에 조사했을 때 치아 내부의 내인성 형광단(endogenous fluorophore)으로 인해 황색-녹색 영역의 자가 형광이 발현된다[13]. QLF-D는 주로 치아우식증 탐지에 이용되고 있으며, 탈회로 인한 무기질 소실을 치아의 자가형광 소실량으로 평가할 수 있다[14]. 치아 조직에 푸른색 가시광선 영역의 광원을 조사했을 때, 조사된 광원보다 긴 파장대 영역의 빛이 유도되는 자가 형광이 발현된다[14,15]. 이는 조사된 빛이 건전한 치질을 통과한 후 상아질에 있는 형광단(fluorophore)에 의해 흡수되는 원리에 의해 형광이 발현되는 것인데, 치아에 병소가 생겼을 경우 방출되는 형광광자(fluorescence photons)의 양이 줄어든다[15]. 선행연구에 따르면 치아 균열에 빛을 조사했을 때 투조(transillumination)의 원리와 유사하게 산란되는 빛을 형광 소실량으로 정량화 할 수 있으며, 형광 소실량을 나타내는 변수 중 최대 형광 소실량(⊿Fmax)은 실제 균열의 깊이를 대변할 수 있다고 보고하였다[6]. 치아 균열을 광학 기기로 평가한 선행연구에서는 광학 기반 장비 각각의 개별 탐지 능력에 대한 연구 결과만이 보고되었고[16], 다양한 광학 장비들을 이용하여 균열을 탐지하고 비교 평가한 논문은 부재한 실정이다.

이에 따라 본 연구에서는 광학기술을 기반한 비파괴적인 장비인 QLF-D와 SS-OCT를 이용하여 법랑질 균열의

www.kci.go.kr

깊이를 평가하였고, 각 진단 방법 간의 탐지 능력을 비교 평가하고자 한다.

2. 연구재료 및 방법

2.1. 시편 준비

본 연구에서는 치아우식증, 법랑질 저형성증, 불소증이 없는 총 80개의 발치된 소구치를 이용하였고 연세대학교 치과대학병원 임상시험윤리위원회(IRB)로부터 승인을 받고 진행하였다(IRB 14-0067).

각 시편의 치관부는 치과용 퍼미스 (Fine grit CL-125, Whip Mix, Louisville, USA)를 이용하며 1분간 칫솔질 후 증류수로 세척하였다. 이후, 시편의 길이를 동일하게 하기 위해 저속 핸드피스 (Lasungmedice, Korea)와 다이아몬드 디스크 (NTI-Kahla, Kahla, Germany)를 이용하여 치근부를 절삭하고 치관부를 사용하였다. 절단한 치아는 아크릴 몰드(20 mm × 12 mm × 7 mm의 고정된 크기의 중앙에 9 mm 지름의 구멍) 중앙에 위치시키고 폴리비닐실록산 (DuoSil Putty set, Bukwang, Busan, Korea)을 사용하여 매몰하였다. 모든 시편은 균열 탐지의 수행과정 중 탈회와 건조로부터의 균열 발생을 방지하기 위해 100% 습윤한 상태로 4℃ 냉장보관 하였다.

2.2 광학 장비 탐지 및 분석

단일 검사자에 의해 시진 및 광 투과 검사(XL 3000; 3M-ESPE, St Paul, MN)로 650 mW/cm^2 광원을 사용하여 총 80개의 법랑질 표면에 자연적으로 발생된 균열이 존재하거나 혹은 의심되는 것을 기준하여 시편당 1개의 관심 균열을 선정하였다. 치아의 관심 균열을 선정하는 기준은 발치한 치아에 존재하는 다량의 균열 중 1개의 균열 만을 선택적으로 지정하여 표기해 둔 후 광학 장비들을 이용하여 관심균열만을 평가하였다. 비파괴적인 분석 방법인 QLF-D와 OCT의 촬영 이후 마지막으로 편광현미경(Polarized Light Microscope; PLM)으로 평가하는 순서로 진행하였다.

2.2.1. Quantitative light induced fluorescence digital (QLF-D)

각 시편은 커튼 팔렛을 이용하여 습기를 제거하고 건조된 상태에서 QLF-D로 이미지를 촬영하였다. 치아시편을 동일한 조건의 암실에서 촬영하였고, 전용 소프트웨어를 사용하였다(C3 v1.16, Inspektor Research Systems BV, Amsterdam, The Netherlands). 시편과 QLF-D의 초점거리는 10cm 였으며, 각도는 90^{0}로 유지하여 균열이 탐지된 치면을 기준으로 백색광 이미지와 형광 이미지를 연속 촬영 하였다. 사진 촬영 시 사용한 카메라 기준값은 다음과 같다; shutter speed of 1/20 s, aperture value of 13.0, and ISO speed of 1600.

획득된 QLF-D 사진에서 균열 선 전체가 포함되도록 패치를 그려 분석하였으며 치아 균열의 평가는 최대형광소실량(Maximum fluorescence loss; ⊿F max)값을 사용하였고, 이는 QA2프로그램(version 1.25, Inspektor Rese arch systems BV, Amsterdam, the Netherlands)을 이용하여 분석하였다.

2.2.2. Swept source optical coherence tomography (SS-OCT)

QLF-D평가와 동일한 관심 영역의 치아 균열 깊이를 분석하기 위해 중앙파장 1310 nm, 대역폭 100 nm, 파장 변환 속도 50-kHz의 광원을 이용한 SS-OCT (Prototype, LG electronics, Seoul, South Korea)를 사용하여 균열선의 시작점과 끝점을 스크리닝 한 뒤 가장 깊은 균열이 존재하는 횡단면의 이미지를 스캐닝한 후 사진을 촬

www.kci.go.kr

영하였다. 진행된 치아 균열의 깊이는 SS-OCT로 스캔한 횡단면 이미지로 다음 분류에 따라 코드화 하여 치아 균열 심도를 평가하였다(Figure 1.)

2.3. 조직학적 분석

각 시편에 탐지된 치아 균열의 위치를 검은색 유성펜으로 표시하였고, 치아 균열의 진행 방향과 평행하도록 500μm thickness로 자동 절삭기(TechCut 4TM, Allied High Tech Products, Inc., California, USA)를 이용하여 시편을 절단하였다. 절삭 후 시편의 변형을 방지하기 위해 추가적 연마는 시행하지 않았으며 절삭한 시편은 증류수에 바로 침적하였다. 조직학적 평가를 위해 편광현미경(Polarized Light Microscope; PLM, CX31-P, Olympus, Tokyo)을 이용하여 40배율과 100 배율로 관찰하고 이미지를 촬영하였다. 편광현미경으로 촬영한 이미지의 치아 균열 심도 평가는 SS-OCT 와 동일한 기준으로 평가하였다(figure 1).

2.4. 통계분석

SS-OCT와 QLF-D를 이용한 치아균열 탐지 분석의 신뢰도를 평가하기 위해 Cohen's kappa를 이용하여 검사자 내 일치도를 평가하였다. QLF-D를 이용하여 균열의 심도를 평가한 최대형광소실량(ΔFmax)의 절단값(cut-off value)을 산출하기 위해, 균열의 심도별 Receiver Operating Characteristic[17]를 구한 후 AUC (Area under the curve)가 최대가 되는 ΔFmax의 절단

Code	Description	SS-OCT images	QLF-D images	Histologic images
Code 0 Sound	No crack line	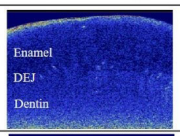	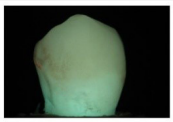	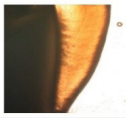
Code 1 Initial crack	Crack line into the outer 1/3 of the enamel	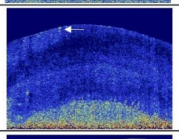	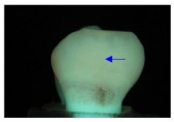	
Code 2 Moderate crack	Crack line into the inner half of the enamel	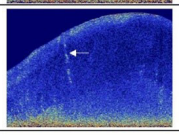	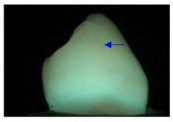	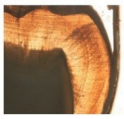
Code 3 DEJ crack	Crack line up to the enamel-dentin junction		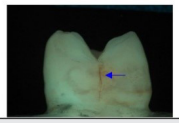	

Figure 1. Representative enamel crack images from all detection methods and histological images (arrows indicate crack line)

www.kci.go.kr

값(cut-off value)을 산정하였다. 또한 SS-OCT로 탐지한 Initial enamel crack, Moderate crack, DEJ crack의 민감도, 특이도 타당도를 AUROC로 분석하였다. 통계분석은 SPSS Statistics 25.0 통계 패키지 프로그램(SPSS Inc, Chicago, U.S.A.)을 이용하여 수행하였으며, 유의수준은 0.05로 하였다.

3. 연구결과

본 연구에 포함된 소구치는 총 80개로 조직학적 검사에서 시편을 절단하여 실제 균열의 깊이를 평가한 결과 법랑질 균열 중 Sound 7개(8.8%), Initial crack 38개(47.5%), Moderate crack 25개(31.3%), DEJ crack 10개(12.5%)의 치아 균열 분포를 보였다. 조직학적 검사를 위해 실제 치아 균열을 절단하여 실제 깊이와 비교한 결과, SS-OCT와 QLF-D 두 진단 장비 모두 균열의 심도에 따른 깊이를 탐지하는 진단 정확도로 타당도(AUROC)가 높게 나타났다(Table 2, Figure 4).

본 연구에서 평가한 SS-OCT는 횡단면 사진에서 치아의 건전한 부분은 파란색을 나타냈지만, 균열이 존재하는 부위에서는 균열 선이 흰색 선으로 나타났다(Figure 1). 균열의 깊이는 1명의 검사자가 측정하였고, 조직학적 검사 결과 균열의 심도가 증가함에 따라 SS-OCT 횡단면 사진에서의 균열 선인 흰색 선 또한 길이가 증가하였다. 또한 모든 시편을 QLF-D를 이용하여 촬영했을 때 QLF-D 평가 사진에서 건전한 치질 부분보다 법랑질 균열 선에서 형광 양상이 소실되어 어두운 선의 양상을 나타냈다.

검사자가 SS-OCT 횡단면 이미지로 평가한 균열의 깊이와 실제 균열 깊이와의 일치도는 Initial crack에서 90%로 가장 높았으나 Moderate crack과 DEJ crack의 일치도는 약 70%를 나타냈다. QLF-D로 평가한 균열의 깊이는 최대형광소실량(⊿Fmax)을 분석에 이용하였고 실제 균열 깊이와의 일치도는 Initial crack에서 100%로 가장 높았으며 Moderate crack과 DEJ crack의 일치도는 약 80%를 나타냈다(Table 1). 균열의 실제 깊이가 증가할수록 SS-OCT로 평가하는 균열의 심도가 증가했지만, 높은 심도의 경우 실제 깊이와 평가한 깊이와의 일치도는 낮아졌다(Figure 2).

또한 QLF-D로 균열의 깊이를 정량화한 최대형광소실량(⊿Fmax)은 균열의 깊이가 깊어질수록 ⊿Fmax의 절대값이 유의하게 증가하였다(Figure 3).

Table 2. Validation of the cracked tooth detection methods

		SS-OCT	QLF-D
Initial Crack	Sensitivity	0.98	1.00
	Specificity	1.00	1.00
	AUROC	0.99	1.00
Moderate crack	Sensitivity	0.85	0.94
	Specificity	0.91	0.97
	AUROC	0.89	0.97
DEJ crack	Sensitivity	0.70	0.90
	Specificity	0.97	1.00
	AUROC	0.93	0.98

www.kci.go.kr

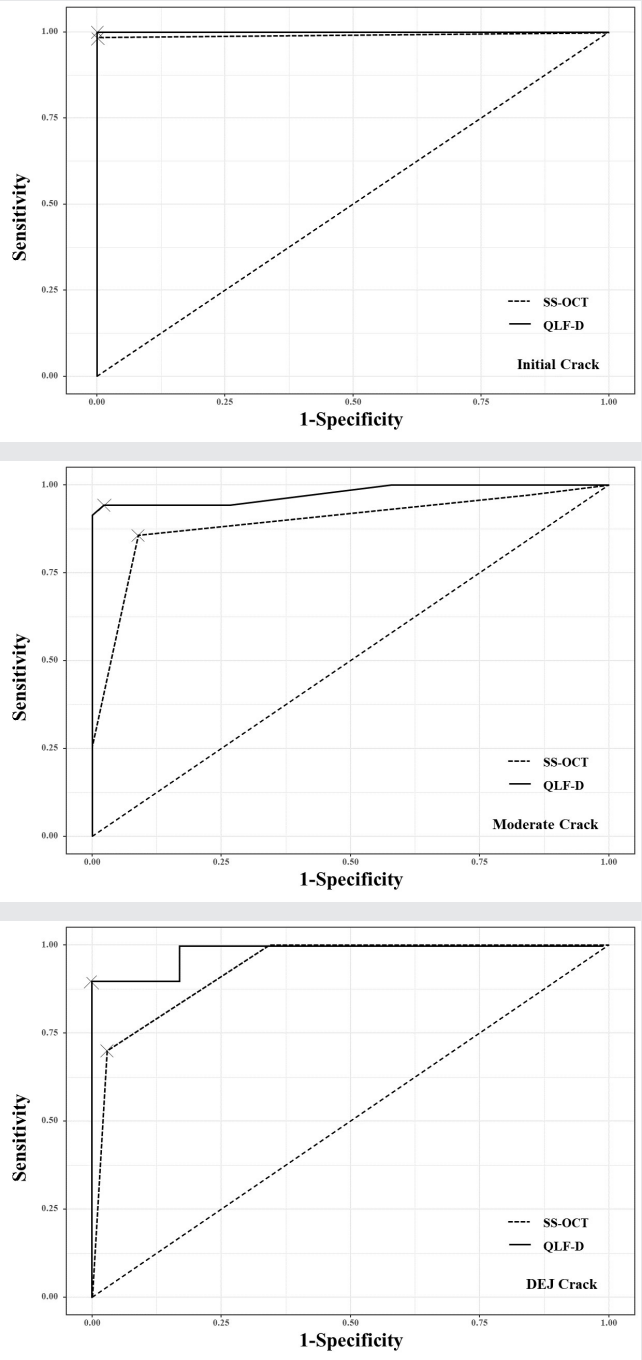

Figure 4. ROC curve of the cracked tooth detection methods

www.kci.go.kr

Table 1. Number of cracks and agreement among the SS-OCT, QLF-D and histological method for the detection of enamel cracks

Histology	Number of cracks (%)	SS-OCT	QLF-D
Sound	7(8.8%)	7	7
Initial crack	38(47.5%)	34	38
Moderate crack	25(31.3%)	18	22
DEJ crack	10(12.5%)	7	8

Figure 2.

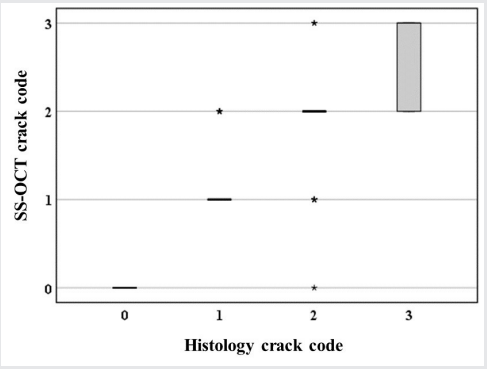

Figure 3.

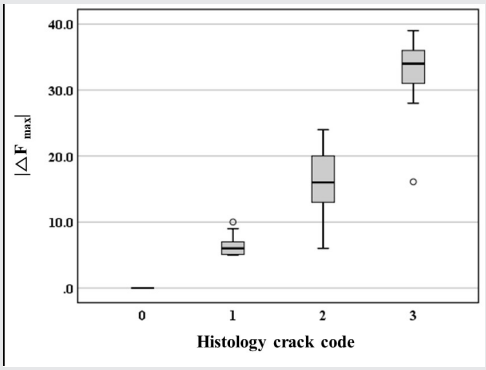

Figure 2. Box plot showing SS-OCT score in enamel crack code
Figure 3. Box plot showing ⊿Fmax of QLF-D in enamel crack code

또한 각 진단 장비의 민감도, 특이도, 타당도를 분석한 결과, SS-OCT는 Initial crack을 탐지하는 민감도가 가장 높게 나타났으며(Sensitivity 0.98), DEJ crack을 탐지하는 민감도가 가장 낮게 나타났다(Sensitivity 0.70, Table 2, Figure 4). QLF-D로 치아 균열을 탐지했을 때 Initial crack을 탐지하는 |⊿Fmax|의 cut-off value는 5를 나타냈으며 민감도와 특이도는 모두 높게 나타났다(Sensitivity 1.00, Specificity 1.00). 또한 moderate crack의 |⊿Fmax|의 cut-off value는 10을 나타냈고, DEJ crack의 |⊿Fmax|의 cut-off value는 28을 나타냈으며, 민감도가 가장 낮게 나타났다(Sensitivity 0.90).

4. 총괄 및 고찰

본 연구에서는 광학 기술을 기반으로 하는 탐지 장비인 QLF-D와 SS-OCT를 이용하여 치아의 평활면 및 교합면에 존재하는 법랑질 균열의 미세한 깊이 변화를 탐지할 수 있는지 비교 평가하고자 하였다. 법랑질 균열 심도를 세분화하여 각 탐지 장비의 진단 능력을 비교한 결과, QLF-D와 SS-OCT 두 장비 모두 모든 심도에서 높은 민감도와 높은 특이도를 나타냈다.

선행연구에 따르면 QLF-D는 치아에서 나타나는 자가형광을 이용하여 치아 병소의 심도를 정량화할 수 있

www.kci.go.kr

다고 보고하였다[6,13]. 치아의 DEJ까지 침범된 균열의 경우 QLF-D의 광원이 치아를 투과한 후 균열의 깊은 부분에서 빛이 산란되어 어둡게 나타난다. 따라서 가장 어두운 부분의 형광 소실량을 의미하는 ⊿Fmax(maximum fluorescence)값이 균열의 가장 깊은 부분을 평가하는 지표로서 타당함을 보고하였다[11]. 본 연구에서도 QLF-D로 정량화한 ⊿Fmax 절단값(cut-off value) 범위에 따라 균열 심도별로 분류한 결과와 조직학적으로 절단하여 측정한 실제 균열의 깊이와 일치율을 비교했을 때, 실제 균열의 깊이가 깊어질수록 QLF-D로 평가한 ⊿Fmax와의 일치율은 감소하는 양상을 나타냈다. 이는 치아의 자가형광 소실의 변화를 평가하는 QLF-D가 초기 상태의 미세한 균열인 법랑질 균열을 탐지하는 능력이 우수하기 때문인 것으로 사료된다. 또한 SS-OCT도 균열의 깊이를 평가했을 때 높은 심도인 moderate crack과 DEJ crack에서 실제 균열과의 일치도 및 민감도, 특이도가 낮아지는 양상을 보였다. 이는 SS-OCT의 광원이 치아 조직에 처음 접촉했을 때 신호 잡음이 발생하는데 균열이 형성되지 않은 치아일 때는 신호 잡음이 나타나지 않는 반면, 균열이 형성된 상태에서는 균열의 깊이가 깊어질수록 DEJ와 같이 치아 조직의 성질이 달라지는 경계면에서 발생하는 신호 잡음으로 인해[18] moderate crack이 DEJ crack으로 오탐지되어 일치율이 낮아진 것으로 사료된다. 이를 통해 SS-OCT 장비가 균열의 깊이가 증가할 때 치질 구성 성분이 변화하는 계면과 인접한 부분의 균열을 미세하게 탐지하기 어려웠던 것으로 판단된다.

한편 법랑질 균열의 실제 깊이와 각 광학 장비로 평가한 균열 코드와의 일치율을 평가한 결과, moderate crack과 DEJ crack은 QLF-D로 평가한 코드와의 일치율이 SS-OCT와의 일치율보다 높은 결과를 나타냈다. 선행연구에 따르면 SS-OCT에서 사용하는 광원은 근적외선 영역의 파장대를 가지며, 광원의 특성상 투과 깊이에 제한을 받기 때문에 깊은 생체 조직의 영상을 획득할 수 없다고 보고되어 있다[19]. SS-OCT는 투과된 광자와 산란된 광자의 차이를 이용하여 치아 내부의 횡단면 이미지를 획득하여 건전한 법랑질 부분과 비교하여 변화가 있는 부분을 균열로 판정하여 깊이를 평가할 수 있다. 본 연구에서도 SS-OCT로 측정한 균열의 깊이는 initial crack에서는 정확했던 반면 균열이 깊어질수록 신호 잡음과 광원의 투과 깊이의 한계로 인해 균열의 깊이가 깊어질수록 실제 균열의 깊이를 정확하게 대변하지 못했던 것으로 판단된다.

본 연구에서 평가한 두 가지 광학 장비의 치아균열 진단 정확도를 평가한 결과, 모든 심도에서 두 장비의 진단 정확도가 높았다. 또한, 치아에서 발현되는 자가형광 원리를 이용하는 QLF-D와 근적외선 파장의 광원으로 치아조직 내부로 침투할 수 있는 SS-OCT는 균열의 모든 심도에서 민감도보다 특이도가 높게 나타났다. 실제로 균열이 없는 치아를 QLF-D라는 장비로 평가했을 때 균열이 탐지되지 않는다고 할 확률이 높다는 것은 치아에 균열이 없는 것으로 확인된 경우 추가적인 정밀 진단을 받지 않아도 된다는 의미이며 불필요한 방사선학적 검사와 같은 진단 비용 낭비가 생기지 않는다. 따라서 균열을 탐지하는 장비의 특이도가 높으면 균열을 처치하기 위한 불필요한 치료나 수술적 진단을 하지 않아도 된다는 장점이 있다. 또한 치아 통증의 원인을 진단할 때 균열이 없다는 것을 확실히 알 수만 있다면 곧 바로 다른 치아 및 치주질환을 의심할 수도 있으며 다른 치료법을 계획할 수 있을 것으로 사료된다.

한편 본 연구에서는 광학장비들의 특이도는 높았던 반면 민감도가 낮게 나타난 한계점이 있었다. 이는 추후 치아 균열을 진단할 때 전통적인 진단법인 메틸렌블루 염색이 병용될 필요가 있다는 것을 의미한다. 치과의사의 진단과 광학 장비로 탐지한 사진은 의료 기록 정보로 저장하는 것으로 이용할 수 있을 것으로 판단된다. 본 연구를 통해 두 광학 장비가 초기 법랑질 균열의 미세한 변화를 탐지할 수 있으며 이를 정량화할 수 있다는 점에서 치아 균열에 대한 지속적인 추적 관찰에 유용할 것이다.

www.kci.go.kr

본 실험 연구에서 이용한 비파괴적 광학 탐지 장비인 QLF-D는 임상에서 적용했을 때 치아 균열 상태를 간단한 사진 촬영을 통해 육안으로 확인시켜 줄 수 있을 것이다. 또한 SS-OCT는 현재 안과 영역에서 망막 질환을 탐지하는데 활발하게 이용되고 있으며, 본 실험 결과를 통해 치과 영역에서도 치아 경조직의 무기질 변화를 미세하게 탐지할 수 있었다. 추후 SS-OCT 장비가 구강 내로 접근할 수 있도록 렌즈가 소형화 된다면 in vivo 환경에서 치아 균열을 탐지하는데 적용할 수 있을 것이다.

결론적으로, 비파괴적인 광학 탐지 장비인 SS-OCT와 QLF-D를 이용하여 법랑질 균열의 탐지능력을 비교했을 때 두 장비 모두 높은 민감도와 특이도를 나타냈다. SS-OCT와 QLF-D는 높은 특이도를 가지므로 균열이 있다고 확인된 경우 추가적인 진단없이 치료계획을 세우는데 도움이 될 것이며, 법랑질의 미세 균열이 깊어져서 정확한 구분이 필요한 경우 전통적인 진단 방법과 병용하는 것이 유용할 것으로 판단된다.

참 고 문 헌

1. Cameron CE. The cracked tooth syndrome: additional findings. J Am Dent Assoc 1976;93(5):971-975.
2. Hilton TJ, Funkhouser E, Ferracane JL, Gordan VV, Huff KD, Barna J, Mungia R, Marker T, Gilbert GH. Associations of types of pain with crack-level, tooth-level and patient-level characteristics in posterior teeth with visible cracks: Findings from the National Dental Practice-Based Research Network. J Dent 2018;70:67-73.
3. Hilton TJ, Funkhouser E, Ferracane JL, Schultz-Robins M, Gordan VV, Bramblett BJ, Snead RM, Jr., Manning W, Remakel JR. Recommended treatment of cracked teeth: Results from the National Dental Practice-Based Research Network. J Prosthet Dent 2020;123(1):71-78.
4. Kahler W. The cracked tooth conundrum: terminology, classification, diagnosis, and management. Am J Dent 2008;21(5):275-282.
5. Barthel CR, Moshonov J, Shuping G, Orstavik D. Bacterial leakage versus dye leakage in obturated root canals. Int Endod J 1999;32(5):370-375.
6. Ku HM, Oh YR, Lee ES, Kim E, Kim BI. Using autofluorescence to detect bacterial contamination in root fractures. J Dent 2019;86:27-32.
7. de Oliveira BP, C?mara AC, Duarte DA, Gomes ASL, Heck RJ, Antonino ACD, Aguiar CM. Detection of Apical Root Cracks Using Spectral Domain and Swept-source Optical Coherence Tomography. J Endod 2017;43(7):1148-1151.
8. Kim JH, Eo SH, Shrestha R, Ihm JJ, Seo DG. Association between longitudinal tooth fractures and visual detection methods in diagnosis. J Dent 2020;101:103466.
9. Wright HM, Jr., Loushine RJ, Weller RN, Kimbrough WF, Waller J, Pashley DH. Identification of resected root-end dentinal cracks: a comparative study of transillumination and dyes. J Endod 2004;30(10):712-715.
10. Layton CA, Marshall JG, Morgan LA, Baumgartner JC. Evaluation of cracks associated with ultrasonic root-end preparation. J Endod 1996;22(4):157-160.
11. Jun MK, Ku HM, Kim E, Kim HE, Kwon HK, Kim BI. Detection and Analysis of Enamel Cracks by Quantitative Light-induced Fluorescence Technology. J Endod 2016;42(3):500-504.
12. Li Z, Holamoge YV, Li Z, Zaid W, Osborn ML, Ramos A, Miller JT, Li Y, Yao S, Xu J. Detection and analysis of enamel cracks by ICG-NIR fluorescence dental imaging. Ann N Y Acad Sci 2020;1475(1):52-63.
13. Jun MK, Park SW, Lee ES, Kim BR, Kim BI. Diagnosis and management of cracked tooth by quantitative light-induced fluorescence technology. Photodiagnosis Photodyn Ther 2019;26:324-326.
14. Lee JY, Kim HJ, Lee ES, de Josselin de Jong E, Jung HI, Kim BI. Quantitative light-induced fluorescence as a potential tool for detection of enamel chemical composition. Photodiagnosis Photodyn Ther 2020;32:102054.
15. van der Veen MH, de Josselin de Jong E. Application of quantitative light-induced fluorescence for assessing early caries lesions. Monogr Oral Sci 2000;17:144-162.
16. Segarra MS, Shimada Y, Sadr A, Sumi Y, Tagami J. Three-Dimensional Analysis of Enamel Crack Behavior Using Optical Coherence Tomography. J Dent Res 2017;96(3):308-314.
17. Ricucci D, Loghin S, Gon?alves LS, R??as IN, Siqueira JF, Jr. Histobacteriologic Conditions of the Apical Root Canal System and Periapical Tissues in Teeth Associated with Sinus Tracts. J Endod 2018;44(3):405-413.
18. Imai K, Shimada Y, Sadr A, Sumi Y, Tagami J. Noninvasive cross-sectional visualization of enamel cracks by optical coherence tomography in vitro. J Endod 2012;38(9):1269-1274.
19. Hariri I, Sadr A, Shimada Y, Tagami J, Sumi Y. Effects of structural orientation of enamel and dentine on light attenuation and local refractive index: an optical coherence tomography study. J Dent 2012;40(5):387-396.

www.kci.go.kr