creative commons

COMMONS DEED

저작자표시-비영리-변경금지 2.0 대한민국

이용자는 아래의 조건을 따르는 경우에 한하여 자유롭게

- 이 저작물을 복제, 배포, 전송, 전시, 공연 및 방송할 수 있습니다.

다음과 같은 조건을 따라야 합니다:

저작자표시. 귀하는 원저작자를 표시하여야 합니다.

비영리. 귀하는 이 저작물을 영리 목적으로 이용할 수 없습니다.

변경금지. 귀하는 이 저작물을 개작, 변형 또는 가공할 수 없습니다.

- 귀하는, 이 저작물의 재이용이나 배포의 경우, 이 저작물에 적용된 이용허락조건을 명확하게 나타내어야 합니다.
- 저작권자로부터 별도의 허가를 받으면 이러한 조건들은 적용되지 않습니다.

저작권법에 따른 이용자의 권리는 위의 내용에 의하여 영향을 받지 않습니다.

이것은 이용허락규약(Legal Code)을 이해하기 쉽게 요약한 것입니다.

Disclaimer

dCollection

연세대학교
YONSEI UNIVERSITY

성인의 교정치료 후 하악 과두의 3차원적 변화 양상

연세대학교 대학원

치의학과

장 호 식

연세대학교
YONSEI UNIVERSITY

성인의 교정치료 후 하악 과두의 3차원적 변화 양상

지도교수 정 주 령

이 논문을 석사 학위논문으로 제출함

2021년 12월 일

연세대학교 대학원
치 의 학 과
장 호 식

연세대학교
YONSEI UNIVERSITY

장호식의 석사 학위논문을 인준함

심사위원 정 주 령 인

심사위원 김 경 호 인

심사위원 이 지 현 인

연세대학교 대학원

2021년 12월 일

감사의 글

이 논문이 완성되기까지 모든 과정에서 저에게 아낌없는 도움을 주시고, 올바른 길로 이끌어 주신 정주령 교수님께 진심으로 감사드립니다. 또한 바쁘신 와중에도 이 논문을 위해 함께 고민해주시고, 세심한 지도와 조언을 해 주신 김경호 교수님, 이지현 교수님께도 정말 감사드립니다.

제게 교정학에 대한 많은 가르침을 주신 황충주 교수님, 유형석 교수님, 이기준 교수님, 차정열 교수님, 최윤정 교수, 최성환 교수님께도 깊이 감사드립니다. 따뜻한 마음으로 저희를 돌봐주신 황순신 교수님, 장우원 교수님께도 감사드립니다.

저와 함께 수련 받고 있는 소중한 동기인 황우찬 선생과 의국 생활을 함께하며 힘이 되어준 김수진, 정수인, 강민지, 이원, 김지훈, 오채희, 김한결, 이현아 선생에게도 감사의 마음을 전합니다.

마지막으로 언제나 저를 뒷받침 해주시고 응원해주시는 사랑하는 부모님과 동생에게 고마운 마음을 전합니다.

2021 년 12 월

저자 씀

연세대학교
YONSEI UNIVERSITY

차 례

그림 차례 · iii

표 차례 · iv

국문 요약 · v

Ⅰ. 서론 · 1

Ⅱ. 연구 대상 및 방법 · 4

1. 연구대상 · 4

2. 연구방법 · 7

가. Cone-beam computed tomography 촬영 · · · · · · · · · · · · · · · · · 7

나. Coordinate system and landmarks · · · · · · · · · · · · · · · · · · 7

다. 하악 과두의 3차원적 변위 양상 및 비율 · · · · · · · · · · · · · · · 9

라. 변위 발생률과 임상 요소 · 9

마. 하악 과두 변위 발생군의 3차원적 분석 · · · · · · · · · · · · · · · 12

바. 통계분석 · 12

Ⅲ. 결과 · 13

1. 성인의 교정치료 후의 하악 변화 및 과두의 변위 발생률 · · · · · · · · 13

가. 교정치료 후의 하악위의 변화 · · · · · · · · · · · · · · · · · · · 13

나. 교정치료 후의 하악 과두의 변위 발생률 · · · · · · · · · · · · · · 15

연세대학교
YONSEI UNIVERSITY

다. 변위 발생률과 임상 요소 · 17
2. 하악 과두 변위 발생군의 3차원적 분석 · · · · · · · · · · · · · · · · · · 19
가. 하악 과두 변위 발생군의 변화 양상 · · · · · · · · · · · · · · · · · · 19
나. 변위 발생군의 하악 과두의 형태변화 · · · · · · · · · · · · · · · · · · 22
Ⅳ. 총괄 및 고찰 · 24
Ⅴ. 결론 · 27
참고문헌 · 28
영문 요약 · 31

연세대학교
YONSEI UNIVERSITY

그림 차례

Figure 1. Flow chart of patient inclusion criteria ····· 5

Figure 2. 3D rendered skeletal image and anatomic landmarks ·····11

Figure 3. Pattern and severity of mandibular displacement after orthodontic treatment in adults ·····14

Figure 4. The pattern and classification of mandibular displacement using 3-dimensioanl superimposed segmented mandibles·····20

Figure 5. Morphologic changes of condyles according to the 3D superimposition to the condylar neck·····23

연세대학교
YONSEI UNIVERSITY

표 차례

Table 1. Subject demography ····· 6

Table 2. Definition of landmarks and reference planes ····· 10

Table 3. The amount of mandibular displacement after orthodontic treatment in adults ····· 14

Table 4. The amount of mandibular rotation after orthodontic treatment in adults ····· 14

Table 5. Incidence of condylar displacement (≥1mm) after orthodontic treatment in adults ····· 15

Table 6. The pattern of condylar displacement in adults after orthodontic treatment ····· 16

Table 7. Clinical factors associated with the incidence of condylar displacement(≥1mm) ····· 18

연세대학교
YONSEI UNIVERSITY

국문 요약

성인의 교정치료 후 하악 과두의 3차원적 변화 양상

연세대학교 대학원 치의학과

장 호 식

(지도 교수 : 정 주 령)

두개악안면영역에서의 상악과 하악의 위치 관계는 기능적인 교합관계 및 안모의 심미성에 큰 영향을 끼친다. 하지만, 교정치료나 악교정 수술 시 의도치 않게 발생하는 하악 과두의 위치 변화, 특히 후방 변위는 악관절통증 등과 연관성이 높다고 보고될 뿐 아니라 진단과 치료 계획, 치료의 결과 및 안정성에도 부정적인 영향을 줄 수 있어 주의를 요한다.

최근, Cone-beam computed tomography(CBCT)의 도입으로 하악 과두의 3 차원적 형태를 보다 면밀히 분석, 평가할 수 있게 되었으며, 기존의 연구 결과를 통해 예상하지 못한 변위가 발생하거나 치료 후 관절강 내 1mm 이상의 과도한 하악 과두의 변위는 교합의 안정성 및 측두하악관절장애와 연관성을 고려하여 지속적인 관찰이 필요하다고 하였다. 따라서 본 연구에서는 교정치료 전후의 CBCT 를 모두 갖추고 있는 대규모 성인 교정 환자 코호트를 이용해, 교정치료 후 하악 과두의 변위 가능성, 특히 임상적으로 주의를 요하는 1mm 이상 과두 변위가

연세대학교
YONSEI UNIVERSITY

발생할 수 있는 빈도를 확인하고, 하악 과두의 변위 양상 및 임상적인 위험 요인을 확인하고자 하였다.

고정식 장치를 이용하여 치료를 받은 성인 291명의 교정치료 전, 후 CBCT 영상 중첩을 이용하여 1mm 이상의 하악 과두 변위 발생률을 확인하였고 성별, 연령, 골격 관계, 발치 여부, 측두하악관절장애 병력과 하악 과두 변위 발생률 사이 연관성에 관해 조사하였다. 또한 변위 발생군의 과두 흡수 여부를 관찰하여 다음과 같은 결과를 얻었다.

1. 교정치료를 받은 성인 환자의 약 6.2% (18/291명) 에서 치료 전 대비 1mm이상의 예상하지 못한 하악 과두의 수직, 전후방 변위가 확인되었다.

2. 교정치료 전 대비 1mm 이상의 하악 과두 변위 발생률은 남성 (1.0%)보다 여성(8.7%)에서, 골격성 II급 부정교합(12.5%)이 골격성 I급 및 III급 부정교합 환자(2.6/0.0%)보다 유의하게 높았다($p<0.05$).

3. 치료 개시 연령, 발치 여부, 측두하악관절장애 병력과 1mm 이상의 하악 과두 변위 발생률 사이에는 통계적으로 유의미한 상관관계는 없었다.

4. 교정치료 전 대비 1mm 이상 하악 과두 변위가 확인된 경우라도 명확한 하악 과두 흡수는 관찰되지 않았다.

핵심이 되는 말: 하악 과두 변위, 발생률, 성인, 교정치료, 하악위, 하악 과두 흡수

연세대학교
YONSEI UNIVERSITY

성인의 교정치료 후 하악 과두의 3차원적 변화 양상

연세대학교 대학원 치의학과
장 호 식
(지도 교수 : 정 주 령)

I. 서론

두개악안면영역에서의 상악과 하악의 위치 관계는 기능적인 교합관계 및 안모의 심미성에 큰 영향을 끼친다. 따라서 이상적인 교정치료 결과를 얻기 위해서는 상, 하악의 길이, 크기 등의 형태학적 특징뿐만 아니라 악골 간의 위치 관계를 명확하게 진단하는 것이 중요하다. 골격성 부정교합으로 진단될 경우, 성장기 아동이라면 골격 관계 개선을 위해 악골의 성장 유도나 하악골의 성장 방향을 적극적으로 조절하기도 하며, 잔여 성장이 없는 성인이라도 치아의 수직 조절을 통한 하악의 시계, 반시계 방향의 회전을 유도하거나 악교정 수술을 동반하여 하악의 위치를 변화시키는 치료는 임상적으로 비교적 흔히 이루어진다 (K. Kim et al, 2018, J.G. Ghafari et al,2013).

연세대학교
YONSEI UNIVERSITY

하지만, 교정치료나 악교정 수술 시 의도치 않게 발생하는 하악 과두의 위치 변화는 진단과 치료 계획, 치료의 결과 및 안정성에도 부정적인 영향을 줄 수 있어 주의를 요한다 (Yoshioka et al, 2008). 특히, 임상적으로 성인에서의 하악 과두 변위, 특히 후방 변위는 악관절통증과 같은 측두하악관절장애와 연관성이 높다고 보고될 뿐 아니라 (Paknahad M et al, 2015), 교합의 불안정, 하안면고경의 증가 및 안모 심미성의 저하를 유발한다고 보고되고 있다 (A.D. Shelly et al, 2000). 다만, 하악 과두의 후방 변위의 발생 여부는 치료 전 미리 예측이 어려울 뿐 아니라 (P.E. Luecke III et al, 1992), 양측성 구조물인 하악 과두의 해부학적 특징 때문에 일반적인 방사선 영상을 통해서 그 양상을 확인하기가 어렵고, 하악 과두 흡수나 리모델링에 의한 이차적인 변화인지 직접적인 하악의 변위인지 여부 또한 감별이 쉽지 않다 (Claus JDP, 2019).

Cone-beam computed tomography(CBCT)의 도입으로 하악 과두의 3 차원적 형태를 보다 면밀히 분석, 평가할 수 있게 되었으며, 다양한 3 차원 중첩법이 개발되어 성장이나, 치료 전, 후의 하악 과두의 변위, 리모델링 여부 등을 형태학적으로 감별하고 계측할 수 있게 되었다 (H. De Clerck, 2012). CBCT 를 이용한 최근의 연구들의 경우 성장기 I 급 부정교합 환자에서 급속구개확장장치를 이용한 확장, 성인 II 급 부정교합 환자에서 상악 소구치 발치 교정치료, III 급 부정교합자에서 악교정수술을 동반한 교정치료 등을 시행하면 하악 과두가 치료 전에 비해 평균 약 0.5mm-0,7mm 가량의 전하방, 또는 후방 이동 될 수 있다고 보고되고 있다 (Melgaço CA et al, 2014, M.S.Alhammadi et al, 2017, LHS Cevidanes et al, 2007).

연세대학교
YONSEI UNIVERSITY

이와 같이 기존의 연구 결과를 통해 다양한 교정치료 후 평균적인 하악 과두의 변위량은 1mm 이내로 제한적이지만, 치료 후 1mm 이상의 예상하지 못한 변위가 발생하는 경우도 보고되고 있다 (M.S.Alhammadi et al, 2017). 치료 후 관절강 내 1mm 이상의 과도한 하악 과두의 변위는 교합의 안정성 및 측두하악관절장애와 연관성을 고려하여 지속적인 관찰이 필요하다고 하였다 (Costea CM, 2016, Kim H, 2014). 다만, 일반적인 교정치료 후의 하악 과두의 변위 발생 빈도에 대해 알아본 대규모 연구는 제한적일 뿐 아니라 교정치료 후 임상적으로 과두 변위의 위험성이 있을 수 있는 환자군을 명확하게 예측하기도 어려운 것이 현실이다. 따라서 본 연구에서는 교정치료 전후의 CBCT 를 모두 갖추고 있는 대규모 성인 교정 환자 코호트를 이용해, 교정치료 후 하악 과두의 변위 가능성, 특히 임상적으로 주의를 요하는 1mm 이상 과두 변위가 발생할 수 있는 빈도를 확인하고, 하악 과두의 변위 양상 및 임상적인 위험 요인을 확인하고자 하였다.

연세대학교
YONSEI UNIVERSITY

II. 연구대상 및 방법

1. 연구대상

본 연구는 후향적 연구로 연구대상 수집 및 자료 채득에 관하여 기관 IRB 승인을 받은 후 연구를 진행하였다(IRB No.:3-2021-0044). 연세대학교 강남세브란스 병원 치과교정과에 내원하여 3명의 교정전문의의 감독하에 고정식 교정장치를 이용하여 치료를 진행한 만 18세 이상 성인 환자 중, 2011년부터 2020년 사이 교정치료를 종료하고 치료 전후 CBCT 영상을 모두 갖추고 있는 경우를 추적하여 총 540명의 자료를 확보하였다. 이중 악교정 수술을 동반한 치료를 받은 경우(232명), CBCT의 영상의 질이 낮아 중첩이 어렵거나 분석이 어려운 경우(17명)를 제외하여 총 291명을 연구 대상자로 선정하였다(Fig.1). 대상자들의 성별, 연령, 골격 관계, 발치 여부, 측두하악관절장애 병력 분포는 다음과 같다(Table 1).

연세대학교
YONSEI UNIVERSITY

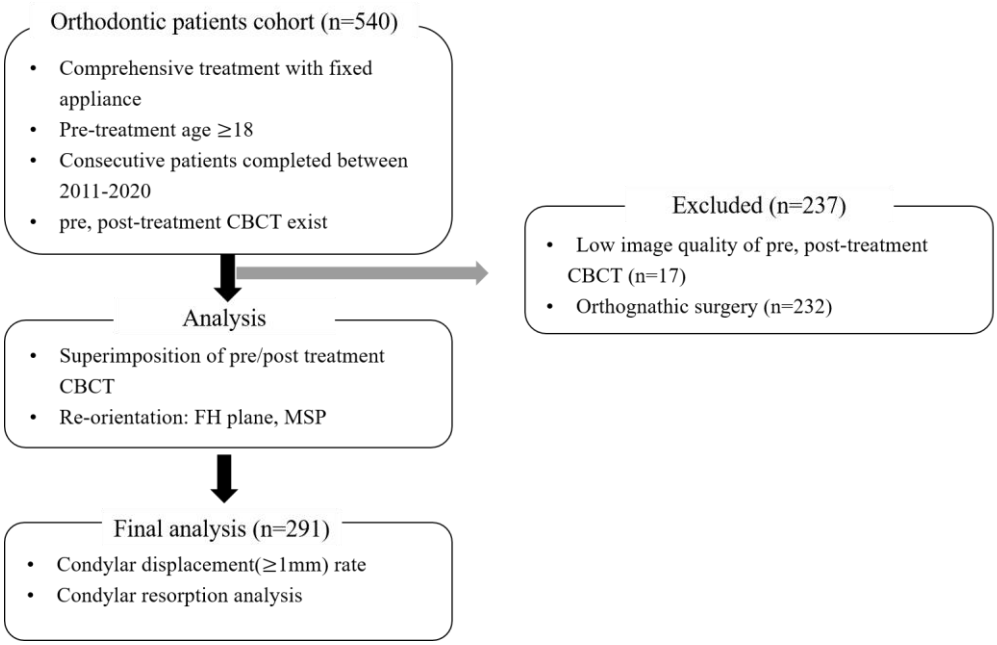

Figure 1. Flow chart of patient inclusion criteria

연세대학교
YONSEI UNIVERSITY

Table 1. Subject demography

Category	Total(N=291)
Gender	
Male	96 (33.0%)
Female	195 (67.0%)
Age (Mean:27.7, SD:10.32, Median:24)	
18≤<30	204 (70.1%)
30≤<40	43 (14.8%)
40≤<50	27 (9.3%)
50≤	17 (5.8%)
Skeletal classification	
Class I, 0≤ANB<4	154 (52.9%)
Class II, ANB<0	112 (38.5%)
Class III, AND≥4	25 (8.6%)
Presence of extraction	
Extraction	126 (43.3%)
Non-extraction	165 (56.7%)
TMD history	
Yes	102 (35.1%)
No	189 (64.9%)

연세대학교
YONSEI UNIVERSITY

2. 연구방법

가. Cone-beam computed tomography 촬영

교정치료 전, 후 CBCT 촬영 전, 환자는 자연두부위치 상태에서 최대교두감합위로 있도록 교육되었고 Pax zenith CBCT machine(바텍, 경기도, 한국)을 이용하여 숙련된 방사선사에 의해 촬영되었다. 관전압 105 kV, 관전류 5.4 mAs, 노출시간 24초, 영상의 단면 두께는 0.3 mm의 조건으로 촬영되었다.

나. Coordinate system and landmarks

교정치료 전, 후 CBCT 영상은 ITK-SNAP(open-source software, www.itksnap.org) 프로그램을 이용하여 두개저의 해부학적 구조물을 이용한 voxel base boarder edge 방법으로 중첩하여 DICOM 형식으로 저장하였다(M Bazina, 2018). 중첩된 CBCT 영상은 OnDemand3D(사이버메드, 서울, 한국) 프로그램을 이용하여 reorientation 하였다.

Horizontal reference plane은 양쪽 orbitale, 우측 porion을 지나는 Frankfort plane에 평행하면서 nasion(N)을 지나는 평면, midsagittal reference plane은 Frankfort plane에 수직이며 N과 basion(Ba)을 지나는 평면, coronal plane은 horizontal, midsagittal plane과 수직이며 N을 지나는 평면으로 설명하였고 중첩된 CBCT 영상을 세가지 기준 평면에 대해 reorientation 되었다(Hwang et al, 2014, Kim et al, 2016). nasion을 기준점(0,0,0)으로 x-y, x-z, y-z 평면은 각각 axial, coronal, sagittal 평면을 나타내는 Cartesian coordinate system이 사용되었다.

연세대학교
YONSEI UNIVERSITY

본 연구의 랜드마크는 재형성된 3차원 골격 이미지에 위치시켜 좌표 값(x,y,z)을 얻었다. 재형성된 이미지의 후면, 측면, 후면 45° 를 포함하여 360° 로 보며 랜드마크를 위치시켰고 axial, coronal, sagittal 평면에서 추가적으로 조절하여 랜드마크의 재현성을 높였다.

하악의 전방 랜드마크는 pogonion(Pog)과 B point를 측정하였고 각각 재형성된 3차원 이미지에서 chin부위 최전방점과 하악 치조골 전면에서 가장 깊은 부위로 정의하였다. 3차원 재형성이 비교적 쉽게 이루어지며 명확히 구분되는 하악체, 하악지의 외측면과 달리 하악 과두는 프로그램에서 자동적으로 3차원 이미지로 재형성되기 어려운 구조로 본 연구에서는 하악 과두의 위치 변화를 간접적으로 계측하기 위해 Condylar neck point(CdN)를 설정하였다(Paniagua B et al, 2011, T.J. Hoppenreijs, 2013). CdN은 sigmoid notch 가장 깊은 높이에서 condylar neck의 최후방점으로 정의하였다. Condylar neck의 후연이 편평하여 최후방점을 위치시키기 어려운 경우 x축을 따라 가운데로 조절하였다. 하악의 회전을 측정하기 위해 CdN에서 하악각 부위로 내린 접선을 ramus line, 접점을 Gonion posterior point, Horizontal reference plane과 ramus line 사이 각도를 ramus line angle로 정의하였다(Table 2).

연세대학교
YONSEI UNIVERSITY

다. 하악 과두의 3차원적 변위 양상 및 비율

하악과두의 변위는 좌측과 우측 각각 치료 전, 후 CdN의 변위 방향과 변위량을 통해 계산하였다. x, y, z 축을 따른 변위가 1mm 이상인 경우는 각각 하악 과두의 측방, 전후방, 또는 수직 변위로 분류하고 그 비율을 구하였다. 양(+)의 값은 치료 전과 비교 시 각각 치료 후 하악 과두의 전방, 하방, 외측 변위를 나타낸다. 양측 모두 또는 편측에서 1mm 이상의 측방, 전후방, 수직 변위가 하나라도 확인된 경우를 하악 과두의 변위 발생군으로 정의하였다.

라. 변위 발생률과 임상 요소

의무기록을 통해 연구 대상자의 성별 및 교정치료 개시 연령, 골격 관계, 교정치료를 위한 치아의 발치 시행 여부, 초진 시 측두하악관절장애 병력을 확인하여 변위 발생률과 각 임상 요소와 연관성을 알아보았다. 발치 여부는 교정을 목적으로 제 3 대구치 외에 1개 이상의 영구치를 발치한 경우 또는 치아의 결손 부의의 수복 없이 공간 폐쇄로 교정치료를 마무리한 경우 발치군으로 분류하였다. 측두하악관절장애 병력 확인은 교정치료 전 의과적, 치과적 과거력을 묻는 설문지에서 턱관절질환이라는 항목에 환자 본인이 예 또는 아니오로 답변한 것을 토대로 분류하였다.

연세대학교
YONSEI UNIVERSITY

Table 2. Definition of landmarks and reference planes

Landmark	Definition
Nasion(N)	Anterior point on the frontonasal suture in the midsagittal plane
Orbitale(Or)	Most inferior point of orbital margin
Porion(Po)	Most superior point of the external auditory meatus
Basion(Ba)	Most inferior point of the occipital bone
Subspinale(A)	Deepest point on the anterior contour of the maxillary alveolar process
Supramentale(B)	Deepest point on the anterior contour of the mandibular alveolar process
Pogonion(Pog)	The most anterior point of the chin on the outline of the mandibular symphysis
Sigmoid notch	The deep notch between the condylar and coronoid processes of the mandible.
Condylar neck point (CdN)	At the level of sigmoid notch, most posterior point of condylar neck
Gonial posterior point (Go post)	Most posterior point of mandibular angle area
Ramus line	Tangent line from CdN to mandibular angle
FH plane	The plane was constructed by both sides of Or and right of Po
Horizontal reference plane	Parallel to FH plane through N
Midsagittal reference plane (MSR plane)	Perpendicular to FH plane passing through N and Ba
Coronal plane	Perpendicular to FH plane and MSR plane

연세대학교
YONSEI UNIVERSITY

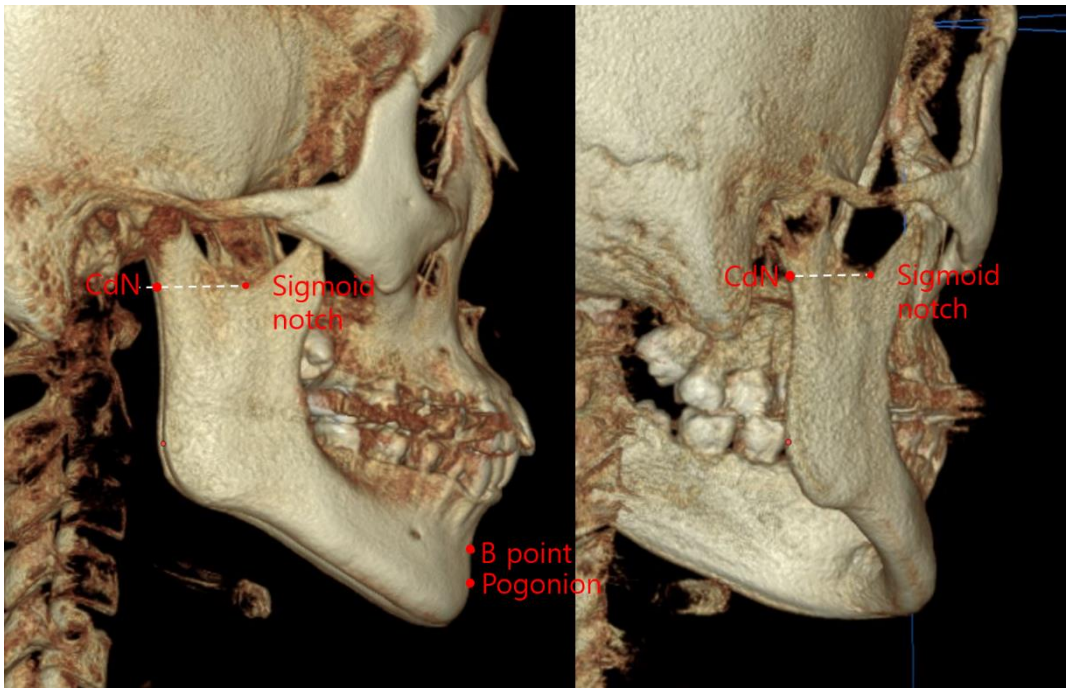

Figure 2. 3D rendered skeletal image and anatomic landmarks

연세대학교
YONSEI UNIVERSITY

마. 하악 과두 변위 발생군의 3차원적 분석

변위 발생군의 하악 과두는 3D slicer(open-source software, www.slicer.org) 프로그램을 이용하여 재형성하였다. 3D slicer의 segmentation editor 도구에서 피질골 회색조의 역치를 설정하여 전체적으로 재형성 한 뒤 artifact 제거 등 후처리 작업을 하여 하악 모형을 STL(Standard Triangle Language) 형식으로 저장하였다. 치료 전 하악 모형의 condylar neck을 기준으로 치료 후 하악 모형을 surface superimposition을 시행하였고 3D slicer의 model to model distance, shape population viewer 도구를 이용해 color coded map으로 변환하여 하악 과두 변화를 파악하였다(G.W. Arnett, 2019, Claus JDP, 2019).

바. 통계분석

조사자 내 신뢰도를 파악하기 위해 측정 2주뒤 무작위로 30명의 환자를 선택해 하악 과두 변위량을 재측정하였고 0.817의 조사자 내 신뢰도를 보였다. 하악과두 변위 발생률과 임상 요소 사이 상관관계는 각 요인 별로 chi-square test를 이용하여 확인하였다.

자료의 통계 분석은 SPSS(version 23; SPSS, IBM, Chicago, IL, USA)를 사용하였다. 통계학적 유의수준 α는 0.05로 설정하였다.

연세대학교
YONSEI UNIVERSITY

Ⅲ. 결과

1. 성인의 교정치료 후의 하악 변화 및 과두의 변위 발생률

가. 교정치료 후의 하악위의 변화

성인기에 교정치료를 시행한 대상자의 하악골의 변위 양상은 하악골의 전방에 해당하는 랜드마크 B, Pog와 하악 과두를 간접적으로 나타내는 CdN의 3차원적인 변위량을 통해 확인하였다.

치료 전후 성인 교정치료자 코호트의 평균적인 변위량은 B, Pog, CdN 모두 수평, 전후방, 수직적으로 약 0.1−0.3mm 내외였다. 변위 범주는 B, Pog이 CdN에 비해 넓었고 전후방(△y) 및 수직변화(△z)가 수평변화(△x) 보다는 큰 것을 확인할 수 있었다(Fig 3, Table 3). Ramus line angle의 변화로 치료 후 −0.1° (±1.12)의 하악골 회전을 확인 하였다(Table 4).

연세대학교
YONSEI UNIVERSITY

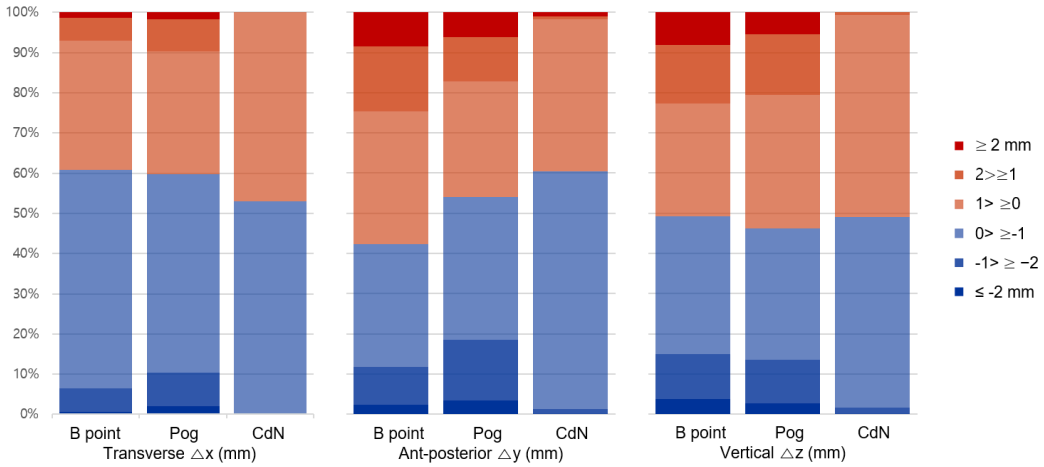

Figure 3. Pattern and severity of mandibular displacement after orthodontic treatment in adults.

Table 3. The amount of mandibular displacement after orthodontic treatment in adults

	Transverse Δx (mm)		Ant-posterior Δy (mm)		Vertical Δz(mm)	
Landmark	Mean(±SD)	Max/Min	Mean(±SD)	Max/Min	Mean(±SD)	Max/Min
B	0.07(±0.696)	2.33/-2.75	-0.32(±1.231)	3.60/-4.05	-0.18(±1.278)	3.30/-5.09
Pog	0.01(±0.839)	3.39/-2.34	-0.02(±1.268)	4.61/-3.90	-0.17(±1.165)	2.97/-4.56
CdN	0.00(±0.410)	0.95/-0.92	0.05(±0.543)	2.73/-2.76	0.01(±0.466)	1.7/-1.91

Δx, (+):lateral / (-):medial / Max: most lateral / Min: most medial displacement
Δy, (+):anterior / (-):posterior / Max: most anterior / Min: most posterior displacement
Δz, (+):downward / (-):upward / Max: most downward / Min: most upward displacement

Table 4. The amount of mandibular rotation after orthodontic treatment in adults

	Mean(±SD)	Max/Min
ΔRamus line angle(°)	-0.09(±1.118)	3.71/-4.65

(+):counterclockwise / (-): clockwise
Max: most counterclockwise / Min: most clockwise rotation

연세대학교
YONSEI UNIVERSITY

나. 교정치료 후의 하악 과두의 변위 발생률

총 291명의 대상자 중 편측 또는 양측으로 1mm이상의 CdN의 변화, 즉 하악과두의 변위가 발생한 경우는 18명으로 하악 과두 변위 발생률은 약 6.2%였다. 이중 5명(1.7%)은 편측에서, 13명(4.5%)은 양측 변위를 보였다. 18명 중 하악 과두의 전방, 후방 변위는 각각 9명(3.1%)으로 확인되었다. 전방 변위자 중 2명은 하방 변위를, 후방 변위자 중 4명이 상방 변위를 함께 보였다. 하악 과두의 수평변위는 확인되지 않았다(Table 5).

Table 5. The incidence of condylar displacement (≥1mm) after orthodontic treatment in adults

CdN Displacement			AP displacement (N, %)			
			No	Yes		total
				Ant	Post	
Vertical Displacement (N, %)	No		273 93.8%	7 2.5%	5 1.7%	285 98.0%
	Yes	Up	0 0.0%	0 0.0%	4 1.4%	4 1.4%
		Down	0 0.0%	2 0.6%	0 0.0%	2 0.6%
	total		273 93.8%	9 3.1%	9 3.1%	291

Ant: anterior displacement / Post: posterior displacement
Up: upward displacement / Down: downward displacement

연세대학교
YONSEI UNIVERSITY

Table 6. The pattern of condylar displacement in adults after orthodontic treatment.

Gender	Age	Ant	Post	Up	Down	Pattern	Skeletal	Ext	TMD hx.
F	24	0				Unilaterl	Cl I	0	0
F	18	0				Bilateral	Cl II	0	0
F	21	0				Bilateral	Cl II	0	
F	37	0				Unilateral	Cl I		0
F	61	0				Unilateral	Cl II		
F	36	0				Bilateral	Cl II		
F	25	0				Bilateral	Cl I		
F	19		0			Bilateral	Cl II		
F	21		0			Bilateral	Cl II	0	
F	18		0			Bilateral	Cl II	0	O
F	19		0			Unilateral	Cl II	0	
F	18		0			Unilateral	Cl I	0	
M	26	0			0	Bilateral	Cl II	0	0
F	39	0			0	Bilateral	Cl II		0
F	23		0	0		Bilateral	Cl II	0	0
F	25		0	O		Bilateral	Cl II	0	0
F	27		0	O		Bilateral	Cl II	0	0
F	35		0	0		Bilateral	Cl II		0
18/291(6.2%)		9 (3.1%)	9 (3.1%)	4 (1.4%)	2 (0.6%)	13/18 (Bilateral)	14/18 (Cl II)	11/18 (Ext)	10/18

연세대학교
YONSEI UNIVERSITY

다. 변위 발생률과 임상 요소

하악 과두의 변위 발생률과 다양한 임상 요소와의 연관성을 알아본 결과, 여성(8.7%)이 남성(1.0%)에 비해 유의하게 높은 발생률을 보였다(p=0.011). 연령에 따른 발생률은 20(6.4%), 30대(9.3%), 40대(0.0%), 50대이상(5.9%)에서 차이가 확인되지 않았다. 골격성 II급 부정교합 환자의 변위 발생률(12.5%)은 I급 (2.6%) 및 III급(0.0%) 부정교합자보다 유의하게 높은 발생률을 보였다(p=0.002). 교정치료를 위한 발치 여부와 치료 전 환자의 측두하악관절장애 병력 유무에 따른 발생률에는 유의미한 차이는 없었다(Table 7).

연세대학교
YONSEI UNIVERSITY

Table 7. Clinical factors associated with the incidence of condylar displacement(≥1mm)

Category	Total	Condylar displacement	Incidence (%)	p-value
Total	291	18		
Gender				
Male	96	1	1.0%	P=0.011
Female	195	17	8.7%	
Age				
18≤<30	204	13	6.4%	
30≤<40	43	4	9.3%	P=0.473
40≤<50	27	0	0.0%	
50≤	17	1	5.9%	
Skeletal classification				
Class I	154	4	2.6% [b]	
Class II	112	14	12.5% [a]	P=0.002
Class III	25	0	0.0% [b]	
Presence of extraction				
Extraction	126	11	8.7%	P=0.115
Non-extraction	165	7	4.2%	
TMD history				
Yes	102	10	9.8%	P=0.06
No	189	8	4.2%	

* chi-square test
[a,b] different letters mean significant differences ($p<0.05$)

연세대학교
YONSEI UNIVERSITY

2. 하악 과두 변위 발생군의 3차원적 분석

가. 하악 과두 변위 발생군의 변화 양상

하악 과두 변위 여부를 확인 후 변위 양상을 보다 정밀하게 보기 위해 변위 발생군, 18명의 하악을 semi-automatic segmentation 하여 관찰하였다(Fig 4). 프로그램에서 자동적으로 재형성된 이미지와는 다르게 하악 과두의 변위를 정밀하게 관찰할 수 있고 그림에서 흰색은 T0, 노란색은 T1 하악 모형이며 파란색 직선형 화살표는 하악 과두의 전후방, 수직 변위를 나타내고 4가지 변위 양상을 보인다. 전방 변위자 9명 중 2명이 하방 변위를 같이 보였고(Fig 4A,B) 후방 변위자 9명 중 4명이 상방 변위를 같이 보였다 (Fig 4C,D).

연세대학교
YONSEI UNIVERSITY

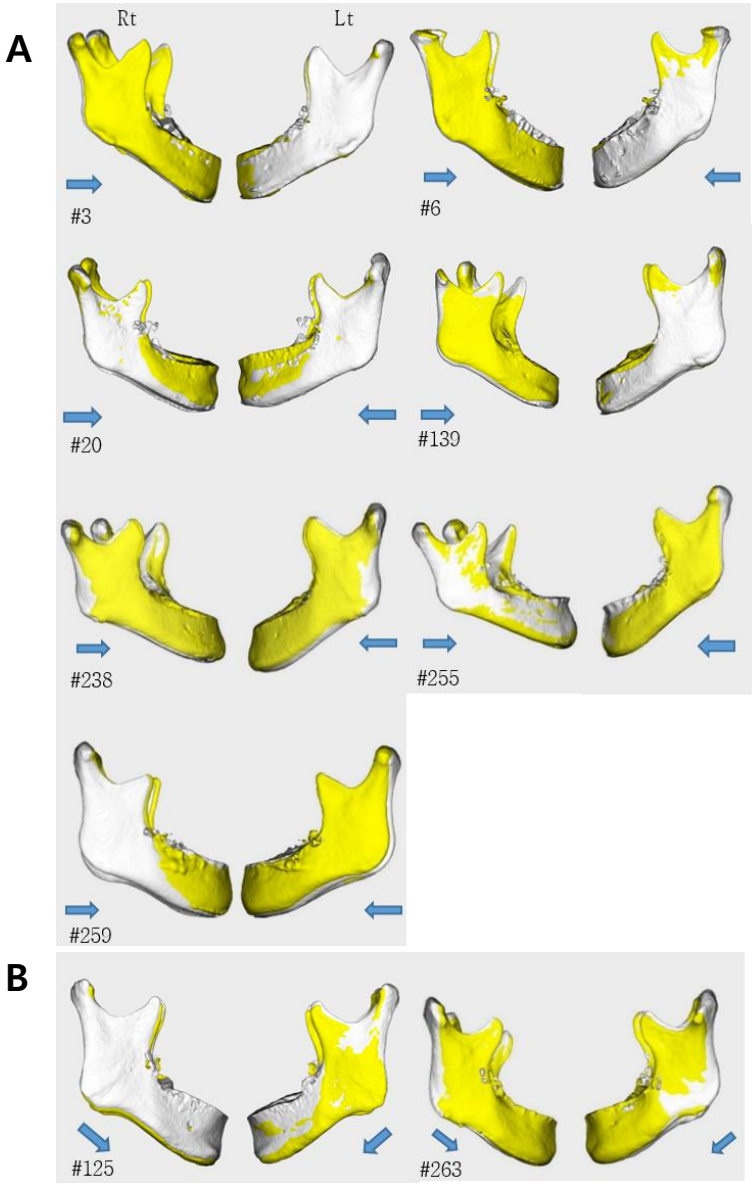

Figure 4. The pattern and classification of mandibular displacement using 3-dimensioanl superimposed segmented mandibles

A, Anterior displacement. B, Posterior displacement

White: Pre-treatment mandible model

Yellow: Post-treatment mandible model

Blue arrow: indicate displacement and rotation of mandible

연세대학교
YONSEI UNIVERSITY

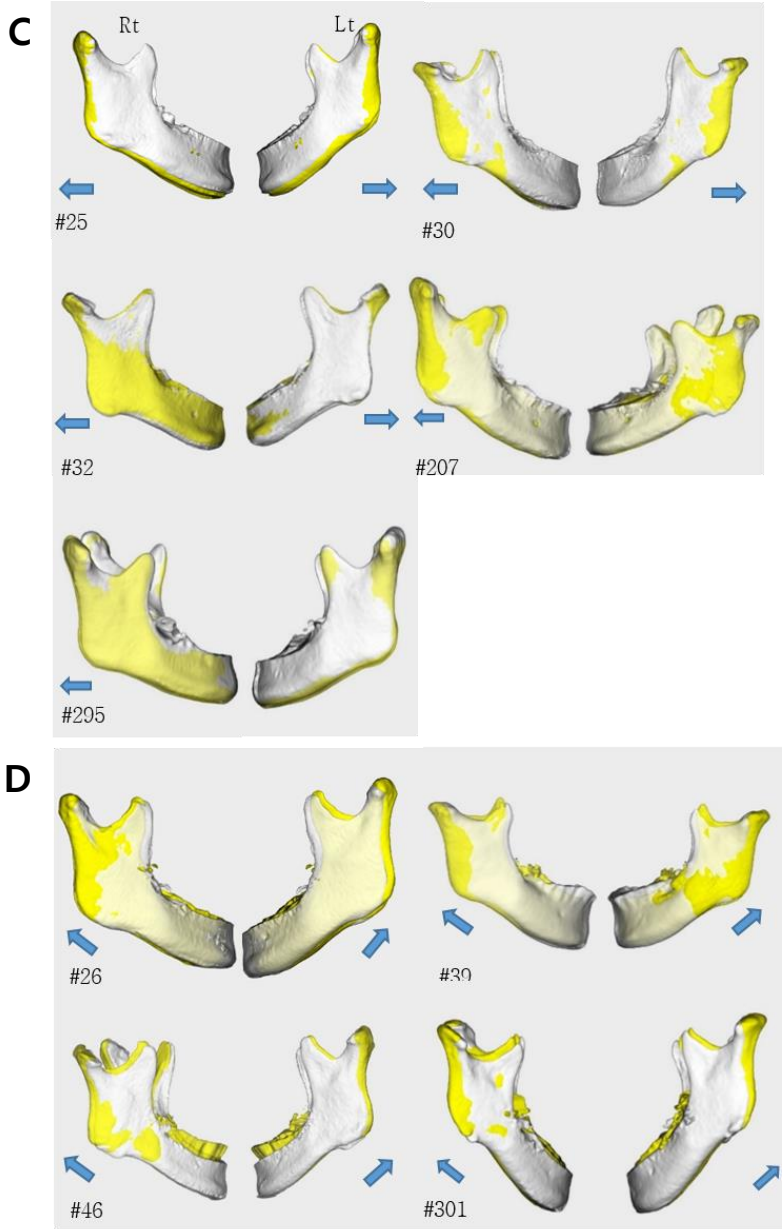

Figure 4. The pattern and classification of mandibular displacement using 3-dimensioanl superimposed segmented mandibles

C, Posterior displacement. D, Posterior - superior displacement

연세대학교
YONSEI UNIVERSITY

나. 변위 발생군의 하악 과두의 형태변화

하악과두의 변위는 과두의 위치 변화 또는 과두 흡수 등의 형태 변화에 의해서 발생할 수 있기 때문에 이러한 차이를 감별하기 위하여 하악 모델을 condylar neck 중첩 후 color coded map을 통해 하악 과두의 형태 변화 여부를 추가적으로 분석하였다. color coded map의 좌측은 우측 과두의 후면/내측면, 우측은 좌측 과두의 내측면/후면이며 빨간색은 골형성, 파란색은 골흡수를 나타낸다. 하악과두의 변위군 모두에서 1mm 이상의 하악과두의 형태 변화는 관찰되지 않았다(Fig 5)

연세대학교
YONSEI UNIVERSITY



Figure 5. Morphologic changes of condyles according to the 3D superimposition to the condylar neck.

Posterior and medial surface of Rt. condyle / Lt. condyle

Blue: bone loss (-1mm) / Red: bone formation (1mm)

연세대학교
YONSEI UNIVERSITY

Ⅳ. 고찰

본 연구는 교정치료 시 예상하지 못한 하악 과두의 변위 가능성과 그 발생률을 알아보고자 성인 약 300명의 교정치료 전후의 3차원 CBCT 영상 분석을 시행한 결과, 성인의 교정치료 후 약 6%에서 1mm 이상의 하악 과두의 변위가 발생함을 확인하였으며 하악의 수직 또는 수평 변위보다 전후방 변위가 호발함을 확인하였다.

본 연구에서는 주변 골격 구조와 중첩, 왜곡의 문제를 해결하고자 CBCT를 이용한 연구를 진행하였고 치료 전, 후의 CBCT를 각각 reorientation할 시 생길 수 있는 오차를 배제하고자 두개저를 이용한 중첩을 시행한 후 re-orientation 하였다. 편측으로 변위가 일어난 경우도 알아보기 위해 양측성으로 존재하는 랜드마크를 포함하였다. 하악 과두는 프로그램에서 자동적으로 3차원 이미지로 재형성되기 어려운 구조로 부가적인 semi-automatic segmentation 과정이 필요하고 이 과정은 대규모 연구에서는 한계가 있다(Paniagua B et al, 2011, T.J. Hoppenreijs, 2013). 또한 하악 과두의 경우 형태가 변화할 수 있는 구조로 본 연구에서는 비교적 안정적인 구조인 condylar neck을 후방 랜드마크로 사용하였다.

condylar neck을 통해 하악 과두 변위의 발생률을 알아본 결과 측방 변화는 모두 1mm 미만 이었고 전, 후방 변위의 발생률이 가장 높았으며 그 중 일부에서 수직적으로도 1mm 이상 변위가 일어났다(Table 4). 변위 발생군 18명은 모두 초진

연세대학교
YONSEI UNIVERSITY

시 CO, CR discrepancy가 없었으며 여자가 18명 중 17명, 교정치료를 위한 발치 환자가 11명, 골격성 II급 관계를 보이는 환자가 14명, 측두하악관절장애 병력이 있던 환자가 10명이었으나 발치 여부, 측두하악관절장애 병력은 하악 과두 변위 발생률과 통계적으로 유의미한 상관 관계가 없었고 골격성 II급 부정교합 환자가 I급 및 III급 부정교합 환자보다 발생률이 유의미하게 높았고 남성보다 여성에서 발생률이 유의미하게 높았다(Table 7).

변위 발생군 18명의 하악을 3D slicer 프로그램을 이용하여 semi-automatic segmentation 하여 모형화 하였고 변화 양상을 정밀하게 보았다(Fig 4). 흰색은 치료 전, 노란색은 치료 후 하악, 파란색 직선형 화살표는 하악의 전후방, 수직 변위를 나타내는데 18명 중 전방 변위 7명(Fig 4A), 전하방 변위 2명(Fig 4B), 후방 변위 5명 (Fig 4C), 후상방 변위 4명(Fig 4D)으로 4가지 변위 양상을 보였다. 전후방 변위를 보이는 환자 중 일부에서 수직 변위가 같이 나타났는데 모두 양측성으로 나타났고 교정치료 전 측두하악관절장애 병력이 있던 환자들이었다(Table 6).

교정치료 후 발생할 수 있는 하악 과두의 변위는 condylar remodeling을 일으킬 수 있고 host remodeling capacity가 떨어진 환자에서는 dysfunctional remodeling, condylar resorption이 일어날 수 있다(G.W. Arnett, 2019). 따라서, 본 연구에서 변위 발생군의 하악 과두의 형태적인 변화를 알아보기 위해서 치료 후 하악 모형을 치료 전 하악 모형의 condylar neck을 이용하여 중첩하고 color coded map을 관찰하였다(Fig 5). 골 흡수 부위는 파란색, 골 생성 부위는 빨간색으로 보이는데

연세대학교
YONSEI UNIVERSITY

명확한 가시적인 변화는 보이지 않았다. 또한, 변위 발생군 18명 중 교정치료 전 측두하악관절장애 병력이 있던 환자는 10명으로 모두 측두하악관절장애 증상이 조절된 이후 교정치료를 시작하였으며, 교정치료 후 통증을 동반한 측두하악관절장애를 호소한 환자는 2명이었으며 모두 보존적 치료로 조절되었다.

기존의 교정치료 후 하악 과두 변위를 알아본 연구들에서 1mm 미만의 하악 과두 변위는 임상적으로 유의미하지 않지만 1mm 이상의 하악 과두 변위는 주의해야 한다고 보고되었고 특히 후방 변위는 측두하악관절장애와 연광성이 있다고 하였다(M.S.Alhammadi et al, 2017, Costea CM, 2016, Kim H, 2014). 본 연구 결과 1mm 이상의 하악 과두 변위 발생률은 약 6%, 후방 변위는 3%로 교정치료 후 발생할 수 있는 심한 치근흡수의 1~5% 발생률(Yuan et al, 2020), 치은퇴축의 1.3~10% 발생률(Garret et al, 2002), 치아우식의 2.3% 발생률(Amy et al, 2011)과 유사한 발생률을 보여주었다. 하지만 1mm 이상의 하악 과두 변위가 발생하였더라도 교합의 변화는 없었으며 측두하악관절장애를 호소한 환자는 18명 중 2명뿐이었고 교정치료 전 측두하악관절장애 병력이 있었기 때문에 하악 과두 변위로 인해 생긴 결과라고 보기 어렵다. 따라서 하악 과두 변위 자체가 임상적인 증상이나 과두 흡수를 유도할 수 있는 연관성은 낮은 것으로 보이고 교정치료 후의 하악 과두 변위는 임상적으로 주의해야 할 합병증으로 생각되지 않는다.

연세대학교
YONSEI UNIVERSITY

V. 결론

본 연구를 통해 다음 결론을 얻었다.

1. 교정치료를 받은 성인 환자의 약 6.2% (18/291명) 에서 치료 전 대비 1mm이상의 예상하지 못한 하악 과두의 수직, 전후방 변위가 확인되었다.

2. 교정치료 전 대비 1mm 이상의 하악 과두 변위 발생률은 남성 (1.0%)보다 여성(8.7%)에서, 골격성 II급 부정교합(12.5%)이 골격성 I급 및 III급 부정교합 환자(2.6/0.0%)보다 유의하게 높았다($p<0.05$).

3. 치료 개시 연령, 발치 여부, 측두하악관절장애 병력과 1mm 이상의 하악 과두 변위 발생률 사이에는 통계적으로 유의미한 상관관계는 없었다.

4. 교정치료 전 대비 1mm 이상 하악 과두 변위가 확인된 경우라도 명확한 하악 과두 흡수는 관찰되지 않았다.

연세대학교
YONSEI UNIVERSITY

참고문헌

J.G. Ghafari, A.T. Macari, R.V. Haddad, Deep bite: treatment options and challenges, Semin Orthod, 19 (2013), pp. 253-266

K. Kim, K. Choy, Y.C. Park, S.Y. Han, H. Jung, Y.J. Choi Prediction of mandibular movement and its center of rotation for nonsurgical correction of anterior open bite via maxillary molar intrusion, Angle Orthod, 88 (2018), pp. 538-544

Yoshioka, A. Khanal, K. Tominaga, A. Horie, N. Furuta, J. Fukuda, Vertical ramus versus sagittal split osteotomies: comparison of stability after mandibular setback, J. Oral Maxillofac. Surg., 66 (2008), 1138-1144

Paknahad M, Shahidi S. Association between mandibular condylar position and clinical dysfunction index. J Craniomaxillofac Surg. 2015;43(4):432-436.

A.D. Shelly, T.E. Southard, K.A. Southard, J.S. Casko, J.R. Jakobsen, K.L. Fridrich, et al. Evaluation of profile esthetic change with mandibular advancement surgery, Am J Orthod Dentofacial Orthop, 117 (2000),630-637

P.E. Luecke III, L.E. Johnston Jr. The effect of maxillary first premolar extraction and incisor retraction on mandibular position: testing the central dogma of "functional orthodontics" Am J Orthod Dentofacial Orthop, 101 (1992), 4-12

Claus JDP, Koerich L, Weissheimer A, Almeida MS, Belle de Oliveira R. Assessment of condylar changes after orthognathic surgery using computed tomography regional superimposition. Int J Oral Maxillofac Surg. 2019 Sep;48(9):1201-1208

H. De Clerck, T. Nguyen, L.K. de Paula, L. Cevidanes, Three-dimensional assessment of mandibular and glenoid fossa changes after bone-anchored Class III intermaxillary traction, Am J Orthod Dentofacial Orthop, 142 (2012), pp. 25-31

연세대학교
YONSEI UNIVERSITY

Melgaço CA, Columbano Neto J, Jurach EM, Nojima Mda C, Nojima LI. Immediate changes in condylar position after rapid maxillary expansion. Am J Orthod Dentofacial Orthop. 2014; 145: 771- 779.

M.S.Alhammadi, M.S.Fayed, A.Lbib Three-dimensional assessment of condylar position and joint spaces after maxillary first premolar extraction in skeletal Class II malocclusion. Orthod Craniofac Res. 2017 May;20(2):71-78.

LHS Cevidanes, LJ Bailey, SF Tucker, et al. Three-dimensional cone-beam computed tomography for assessment of mandibular changes after orthognathic surgery. Am J Orthod Dentofac Orthop, 131 (1) (2007), pp. 44-50

Costea CM, Badea ME, Vasilache S, et al. Effects of CO-CR discrepancy in daily orthodontic treatment planning. Clujul Med. 2016;89:279-286.

Kim H, Baek S, Kim T, Choi J (2014) Evaluation of three-dimensional position change of the condylar head after orthognathic surgery using computer-aided design/computer-aided manufacturing-made condyle positioning jig. J Craniofac Surg, 25(2014):2002-7

M Bazina, L Cevidanes, A Ruellas, et al. Precision and reliability of Dolphin 3-dimensional voxel-based superimposition. Am J Orthod Dentofacial Orthop, 153 (4) (2018), pp. 599-606

Hwang, J. J., K. D. Kim, H. Park, C. S. Park, and H. G. Jeong. 2014. 'Factors influenc ing superimposition error of 3D cephalometric landmarks by plane orientati on method using 4 reference points: 4 point superimposition error regressi on model', PLoS One, 9: e110665.

Kim, J. H., H. G. Jeong, J. J. Hwang, J. H. Lee, and S. S. Han. 2016. 'The impact of reorienting cone-beam computed tomographic images in varied head positi ons on the coordinates of anatomical landmarks', Imaging Sci Dent, 46: 13 3-9.

Paniagua B, Cevidanes L, Zhu H, Styner M. Outcome quantification using SPHARM-PDM toolbox in orthognathic surgery. Int J Comput Assist

연세대학교
YONSEI UNIVERSITY

Radiol Surg. 2011 Sep;6(5):617-26.

T.J. Hoppenreijs, T. Maal, T. Xi. Evaluation of condylar resorption before and after orthognathic surgery. Semin Orthod, 19 (2013), pp. 106-115

G.W. Arnett, M.J. Gunson, Risk factors in the initiation of condylar resorption, Sem Orthod, 19 (2013), p. 81

연세대학교
YONSEI UNIVERSITY

ABSTRACT

3-dimensional changes of the condylar region after comprehensive orthodontic treatment in adults

Hosik Jang, D.D.S.

Department of Dentistry

The Graduate School of Yonsei University

(Directed by Prof. Chooryung J. Chung, D.D.S., M.S.D., Ph. D.)

The positional relationship between maxilla and mandible greatly influence the occlusion, function and esthetics of the craniofacial region. Displacement or unexpected changes of the mandibular position, especially posterior displacement of the mandible during or after orthodontic treatment may induce negative effects on the overall treatment outcome as well as the long-term stability.

With the recent advancement of Cone-beam computed tomography (CBCT)

연세대학교
YONSEI UNIVERSITY

imaging and three-dimensional superimposition methods, positional changes of the mandible as well as the regional morphologic condylar changes following orthodontic treatment can now be visualized three dimensionally. While and average displacement of condyles after various orthodontic treatment is reportedly limited to less than 1 mm, continuous observation is recommended for ones with unexpected condylar displacement exceeding 1 mm due to the possibility of occlusal instability or temporomandibular joint disorders. However, the information of the overall incidence among orthodontic patients or associated risk factors associated unexpected posterior displacement of the mandible is limited making it difficult to clinically predict or to distinguish its possibilities.

Therefore, the aim of this study was to evaluated the incidence of unexpected condylar displacement in adult orthodontic patients and to identified the displacement pattern and clinical risk factors associated with the changes.

Pre and post-treatment CBCT sets of 291 adults(age over 18) orthodontic patient cohort who underwent comprehensive orthodontic treatment were three-dimensionally superimposed and evaluated. The incidence of excessive condylar displacement (>1mm) after orthodontic treatment and its pattern were investigated along with the association with clinical factors such as gender, age, extraction, skeletal relationship and temporomandibular joint disorder history.

The results were as follows.

연세대학교
YONSEI UNIVERSITY

1. The incidence rate of unexpected condylar displacement (over 1 mm) among adult orthodontic patients was 6.2% (18/291).

2. The incidence of unexpected condylar displacement occurred more frequently in females(8.7%) than males(1.0%), and in Skeletal Class II malocclusion (12.5%) than in Skeletal I (2.6%) or III (0.0%) malocclusion ($p<0.05$).

3. Age, extraction, or the pretreatment history of TMD was not associated with the incidence of unexpected condylar displacement after orthodontic treatment.

4. Significant condylar resorption was not noted for ones with unexpected condylar displacement.

Key words: condylar displacement, incidence, condylar resorption, adult, orthodontic treatment, outcome