

골반골의 악성종양

연세대학교 의과대학 정형외과학교실

신규호 · 한수봉 · 궁윤배

— Abstract —

Malignant Tumor of the Pelvic Bone

Kyoo-Ho Shin, M.D., Soo-Bong Hahn, M.D., Yun-Pei Kung, M.D.

*Department of Orthopaedic Surgery, Yonsei University College of Medicine
Seoul, Korea*

Malignant tumor of the pelvic bone has nonspecific symptom and it is not easily detected by physical examination or by radiologic study in early stage, because of its anatomical characteristics. Associated with their variety of disease entity, the treatment of malignant pelvic bone tumor is a problematic point.

We have analysed 36 cases of malignant pelvic bone tumors diagnosed at the Severance hospital from 1968 to 1993 to provide a reference for diagnosis and treatment of the malignant pelvic bone tumors.

We found that the chondrosarcoma(27.8%) and the osteogenic sarcoma(27.8%) were the most common type of pelvic bone malignancy, and then, in the order of incidence, there were Ewing's sarcoma(16.7%), malignant fibrous histiocytoma(11.1%). There were differences of the age distribution among each diseases and the average age was Ewing's sarcoma 20.5, osteogenic sarcoma 27.2, chondrosarcoma 40.0, malignant fibrous histiocytoma 64.8, respectively. Three of the 5 patients with low grade tumors survived(60%), whereas 3 of the 17 patients with high grade tumors survived(18%). The survival rate of the low grade malignant group was 60%, the high grade was 18%.

Key Words : Malignant, Pelvic bone

※ 통신저자 : 신 규 호

서울특별시 서대문구 신촌동 134번지
연세대학교 의과대학 정형외과학교실

※ 본 논문의 요지는 1994년 10월 15일 대한 정형외과학회 제 38차 추계 학술대회에서 발표되었음

※ 본 논문은 1995년도 과별 project 연구비에 의해 이루어졌음

서 론

골반골에 발생하는 악성종양은 해부학적으로 앞면에 골반강 및 복강내의 장기, 복부 근육 및 연부조직에, 뒷면에는 둔부의 근육들에 의해 싸여져 있어 이학적 검사상 촉진이 어렵고, 주요혈관, 신경 및 요도 등이 주위에 존재하지만 초기에는 압박증상이 동반되지 않아 조기발견이 어렵고 단순방사선학적 검사상 장내 가스음영과 중복되어 병변을 간과하기 쉽다. 이러한 해부학적 복잡성과 주위에 인접한 중요 내부장기로 인해 수술 치료시에도 만족할만한 절제연을 얻기 어렵다^{2,23)}. 진신 골주사검사, 컴퓨터 단층촬영과 자기공명촬영 등 방사선 검사방법의 발전 및 보편화로 조기 진단과 수술 절제연의 결정이 예전에 비해 용이해졌고^{3,6,12)}, 화학요법 및 방사선 치료방법의 발전으로 향상된 치료 결과들이 보고되고 있다^{13,19,25)}. 또한 수술적 치료에 있어서도 만족할만한 절제연을 얻으면서 사지보존술을 적용시키는 시도들이 진행되고 있다^{2,16,22,26,32)}.

저자들은 1968년에서 1993년까지 연세대학교 의과대학 정형외과학교실에서 경험한 원발성 골반골 악성종양 환자 36명을 대상으로 질병별 분포와 임상적 양상에 대해 문헌고찰과 함께 살펴보고자 하였다.

연구대상 및 방법

1968년 1월부터 1993년 12월까지 연세대학교 의과대학 부속 신촌 세브란스병원에서 조직생검상 골반골의 원발성 악성종양으로 확진받았던 환자 36명을 대상으로 입원기록 및 방사선 사진을 중심으로 주증상 및 유병기간, 진단명, 발병부위, 치료방법 등을 조사하였다.

1년 이상 추시 관찰이 가능했던 경우가 22례이었으며 평균 추시기간이 43.5개월(14-84개월)이었다.

주요증상 및 증상발현에서 진단까지의 소요기간을 조사하였고, 각 질환별로 평균 연령을 조사하였다. 원발병소의 위치는 장골, 비구주위부, 좌·치골부위, 천골부위로 나누었고¹⁾, 진단 당시의 병기에 관한 조사는 본원에서 컴퓨터 단층촬영이 가능했던 1979년 이후의 22례를 분석하였다. 각 질환에 대해

조직학적 등급은 Enneking의 방법^{8,11)}을 사용하였다. 수술적 절제범위는 Enneking의 분류⁹⁾를 기준으로 하였고 천골부위(미골 포함)를 따로 포함시켰다.

결 과

1. 호발 질환 및 발생 연령

총 36명의 환자중 남자 20명, 여자 16명이었고 평균 연령은 35.6세(1.6 - 70세)이었다.

연골육종과 골육종이 각각 10명(27.8%)으로 가장 많았고, 유잉육종이 6명(16.7%)으로 두번째로 많았으며 악성 섬유성조직구종이 4명(11.1%) 등의 순이었다. 이외 악성거대세포종, 척색종, 기형종, 투명세포육종, 미분화성 육종 등이 있었다.

연골육종의 평균 발생 연령이 40.0세이었으며, 골육종 27.2세, 유잉육종 20.5세, 악성섬유성조직구종 64.8세, 기형종 1.6세, 투명세포종 48세, 척색종 37세, 미분화성 육종 41세, 방사선유발 육종 68세였다.

2. 주증상

국부동통이 72.2%로 가장 많았고 종괴촉지(16.7%), 미만성 종창(2.7%), 하부요통(2.7%), 배도근관(2.7%)순으로 나타났고 증상없이 우연히 발견된 경우도 1례 있었다.

3. 증상발현에서 진단까지의 기간 및 병기

1개월에서 3개월 사이가 39.5%로 가장 많았고, 6개월 이전에 발견된 경우가 75.1%를 차지하였다(Table 1).

Table 1. Duration of diagnosis

Duration	Cases	Percent	Cummulative percent
0 - 1 month	7	19.4%	19.4%
1 month - 3 months	11	30.6%	50.0%
3 months - 6 months	8	22.2%	72.2%
6 months - 1 year	4	11.1%	83.3%
1 year - 3 year	5	13.9%	97.2%
Total	35*		

* : remained 1 case was found incidentally

병기 판정이 가능했던 22례중 stage Ib 7례, stage IIb 12례, stage III 3례 있었다.

4. 발병부위

장골에 22례 발생하였는데 이중 4례가 천골부위의 병변을 동반하였고, 비구주위 3례, 치골 6례, 천골(미골 포함)에만 있었던 경우가 4례였다. 이외 골반골 전체에 발생했던 경우가 1례 있었다.

5. 치료

조직생검후 수술적 치료를 받은 경우가 10례 (27.8%), 화학요법이나 방사선 치료만 받은 경우가 19례 (52.8%)이었으며 더 이상의 치료없이 자의퇴원한 경우가 7례 이었다.

수술적 치료를 받은 10례중 병소내 절제가 4례, 변연절제가 2례, 광범위 절제가 4례 있었고, 절제범위로는 Enneking의 분류에 따라 type IA가 4례, type IA + S(sacrum)가 1례, type II 1례, type II + III 1례, type III 2례 그리고 천골만 절제한 경우가 1례 있었다(Fig. 1).

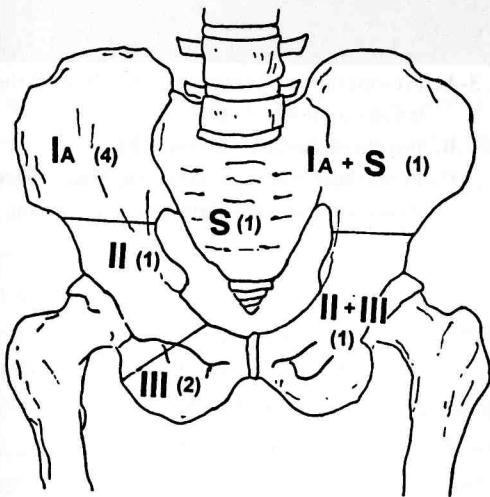


Fig. 1. The types of resection. There were 4 cases for type I A(both the ilium and the muscles of the buttocks were removed), 1 case for type II, 2 cases for type III, 1 case for type II, 2 cases for type III, 1 case for sacral resection and each case for type I A+S(the plane of dissection across the sacro-iliac joint) and type II + III

수술후에 보존요법으로 방사선 치료만 받은 환자가 3례, 화학요법과 병행하여 치료를 받은 경우가 3례 이었으며, 보조요법을 받지 않은 경우가 4례 있었다.

조직생검만 받은 19례중 약물치료만 받은 경우 3례, 방사선 치료만 받은 경우 8례였으며 두가지 치료를 모두 시행받은 경우가 8례 있었다.

6. 조직학적 등급 및 생존

저등급의 악성종양이 12례, 고등급의 악성종양이 24례가 있었다. 1년 이상 추시관찰이 가능했던 22례중 저등급은 5례, 고등급은 17례가 있었다. 가장 최근의 추시관찰 시점까지 생존이 확인된 경우가 저등급에서 3례 (60%), 고등급에서 3례 (18%)가 있었다.

증례 보고

증례 1.

18세된 남자 환자로 약 45일전 부터 좌측 하퇴부에 국소 동통이 있었고 약 20일전 부터 보행곤란이 있었다. 이학적 소견상 좌측 하지의 미만성 종창과 압통이 있었다. 타 병원에서 시행한 조직표본을 확인한 결과 유잉육종으로 진단되었고 화학요법과 방사선 치료를 시행받은 후 종괴의 크기와 부종이 상당히 많이 줄어들어 수술적 치료를 권유하였으나 거부하고 퇴원하여 2개월후에 사망하였다(Fig. 2-A, B).

증례 2.

35세된 남자환자로서 약 4개월전 부터 요통으로 재활의학과에서 치료를 받았고 좌측 둔부의 종창을 주소로 내원하였다. 이학적 소견상 좌측 장골릉 부위에 촉진되는 종괴가 있었고 압통이 같이 존재하였다. 자기공명 촬영상 좌측 골반부위와 제 4-5 요추 주위에 종괴소견이 보였고, 조직생검 결과 골육종으로 진단되었다. Cisplatin 동맥내 주사와 Adriamycin 정맥내 주사로 화학요법을 3회 시행받은 상태로 경과를 관찰하여, 수술 여부를 결정하기로 하였으나 거절하였고 환자는 추시관찰중 1년 2개월 후 사망하였다(Fig. 3-A, B, C).

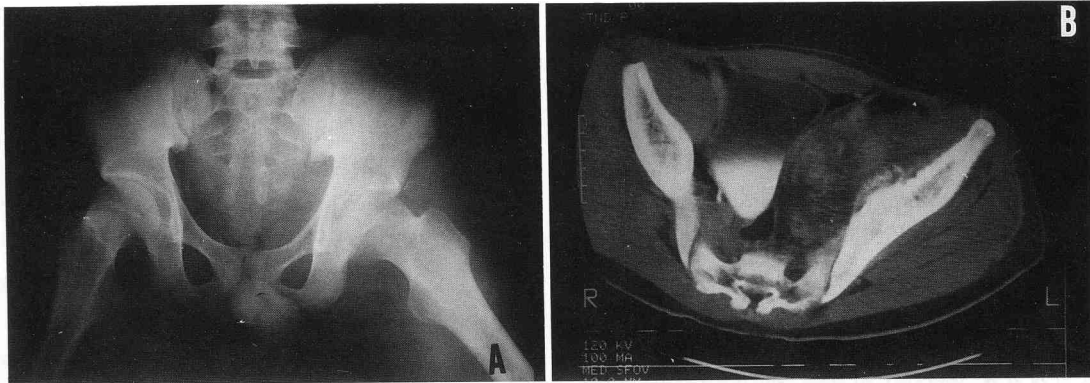


Fig. 2-A. On initial pelvic AP roentgenogram, we could not find definite pathologic lesion
B. CT scan revealed the soft tissue lesion inside the left iliac wing which involved cortex of ilium

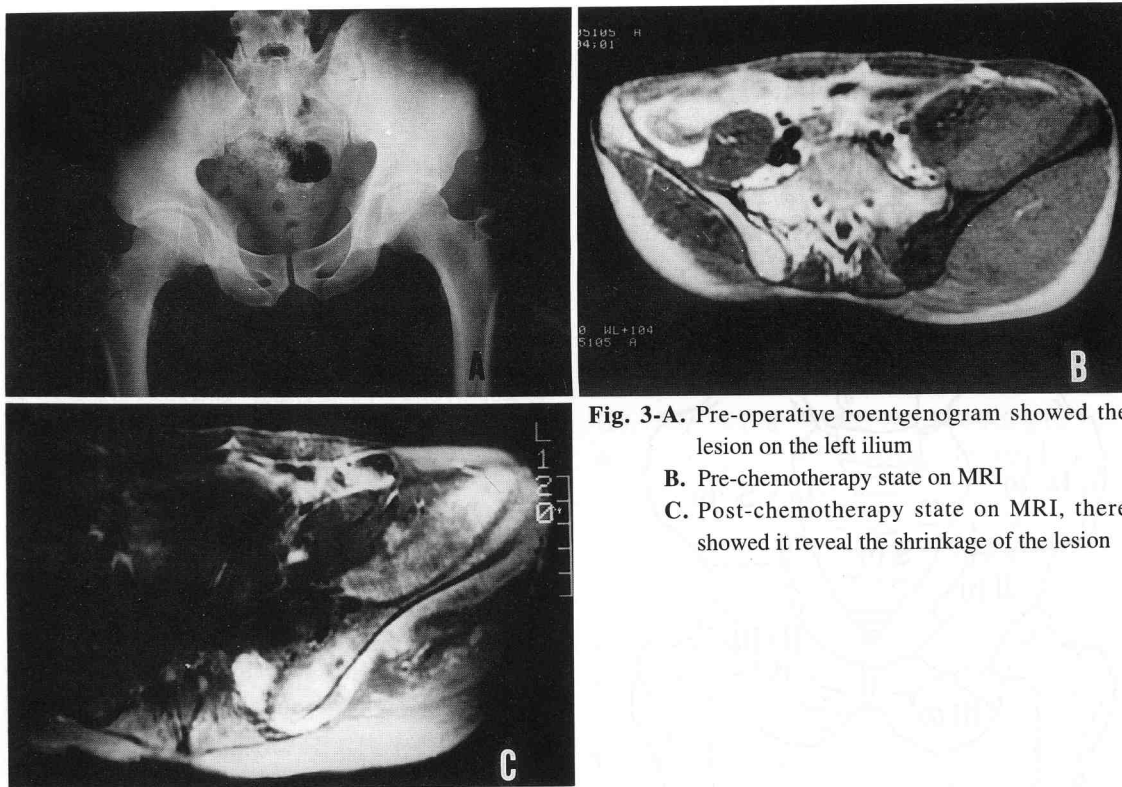


Fig. 3-A. Pre-operative roentgenogram showed the lesion on the left ilium
B. Pre-chemotherapy state on MRI
C. Post-chemotherapy state on MRI, there showed it reveal the shrinkage of the lesion

고 찰

골반골의 악성 종양은 대부분의 환자가 심한 통증을 느끼거나 종괴가 촉진되는 등 상당히 진행된 후에 진단되는 경우가 흔하여 치료에 어려움이 많다

2.7.30)

본 연구에서 국부 동통이 가장 많은 주증상이었는데 (72.2%), 골반부위의 동통을 호소하는 모든 환자에서 컴퓨터 단층촬영 또는 자기공명촬영 등의 정밀 검사를 시행할 수는 없으나, 의심이 되는 경우 전신 골주사 검사 등을 시행하여 초기 진단을 할 수 있도록 노력해야 한다.

다음으로 많은 주증상은 종괴촉지, 미만성 종창,

배뇨곤란 등이었는데 이들 증상의 발현과 진단까지의 기간은 1개월에서 3개월 사이가 가장 많았고, 6개월 이내에 확진된 경우가 전체의 75.1%를 차지하여 예상보다는 많은 비율을 보였다. 그러나 이 기간은 환자의 자각증상이 발현된 후부터의 기간으로 실제에서는 상당히 진행된 형태로 발견되므로 치료에 어려움이 따르게 된다. 본 연구에서도 확진된 당시의 병기가 stage II b 이상의 경우가 22례중 12례(54.5%)를 차지했다.

골반골에 발생한 악성종양의 종양별 발생빈도를 비교한 보고는 드물며 대부분 수술치료를 시행하여 발표된 보고들로서, 모든 보고에서 연골육종이 가장 많은 빈도를 보였으며(21.4%-56.7%), 유잉육종(6.7%-28.6%), 골육종(6.3%-21.7%)의 순이었다^{24, 30, 33, 34}. 본 연구에서는 수술치료의 시행여부에 관계없이 조직생검상 악성종양으로 진단받은 모든 환자를 포함시켜 조사한 결과, 연골육종과 골육종이 가장 많았으며, 유잉육종, 악성섬유성 조직구종의 순서로 호발하였다. 현재까지의 문헌들중 연골육종이 골육종보다 훨씬 많은 비율로 나타난 것은 이들 문헌이 대부분 수술한 증례들에 대한 보고이었기 때문에 수술이 절대적 치료방법인 연골육종이 화학요법에도 비교적 반응이 좋은 골육종보다 많았던 것으로 생각된다.

발생 연령이 종양에 따라 차이가 있어 초진시 진단에 도움을 줄 수 있는데, 청소년기 이하의 연령층에서는 유잉육종, 청년기에서는 골육종, 장년기 및 노년기에서는 연골육종을 먼저 의심할 수 있다. 문헌에 의하면 각 질환의 호발연령층이 유잉육종(5세-14세), 골육종(10세-30세), 연골육종(30세-70세)의 분포를 보이고, 악성 섬유성조직구종은 10세에서 70세까지 모든 연령층에 비교적 균일하게 분포하였다^{24, 30, 33, 34}. 본 연구에서도 유잉육종 20.5세, 골육종 27.2세, 연골육종 40세, 악성 섬유성조직구종 64.8세로 다른 보고들과 유사하였다. 환자의 연령의에 단순방사선소견, 컴퓨터 단층촬영, 자기공명촬영 등이 진단에 도움을 줄 수 있으나 궁극적으로는 조직생검을 통해 확진이 가능하다.

연골육종은 수술적 절제술이 치료 원칙으로 알려져 있으며 화학요법이나 방사선 치료만으로는 도움이 되지 않는다^{6, 7, 28}. 골육종은 종양세포의 배가시간(doubling time)이 짧아 화학요법에 잘 반응하여

술전 화학요법을 선행함으로써 현미경적 미세종양(microscopic tumor)의 제거에 효과적이고¹⁵ 종양조직 주위의 생존력이 있는 종양세포의 수를 감소시켜 수술조작에 의한 종양세포의 전파를 막는데 도움을 줄 수 있다²⁷. 그러나 골육종은 화학요법만으로 치료가 가능하지 않고, 수술적 절제가 병행되어야만 한다⁷. 유잉육종은 방사선치료에 상당한 효과가 있어 통증을 감소시키고 완전용해(complete remission)까지 가능하며 여기에 화학요법을 동반하여 생존율이 크게 증가하였으나, 이들로서는 종괴 전체를 파괴할 수 없는 경우가 많고 60%-70% 이상의 국소재발을 일으킨다¹⁴. 그 이유로 종괴의 중심부의 혈류가 좋지 않고 산소분압이 낮아 화학요법 및 방사선에 저항성이 크기 때문이다. 따라서 더 좋은 예후 및 국소재발의 방지를 위해 종괴를 수술적으로 절제해야 하고 방사선 치료로 인한 합병증인 연부조직의 섬유화, 성장장애, 관절강직 및 변형, 골절치유의 장애, 골괴사 방사선 유발 육종 등을 줄일 수 있게 된다²⁹. 악성 섬유성조직구종은 골육종과 유사하게 화학요법과 수술적 절제술을 병행하여 치료하는데, 국소재발의 성향이 크므로 골육종보다는 좀 더 광범위한 절제연을 요구한다⁵.

결국 골반골에 호발하는 악성종양들이 모두 병소의 절제를 필요로하며 수술을 시행하므로써 더 좋은 예후와 국소재발의 방지가 가능하다. 그러나 골반골 주위의 종양 제거술은 해부학적 구조의 복잡성과 주위 중요 장기와의 관계로 인해 만족 할만한 절제연을 얻기 어렵고 광범위한 절제술후에 동반되는 기능적 상실 때문에 환자와 의사 모두 쉽게 수술 결정을 하지 못하는 분야이다. 또한 문헌들에 의하면 천장골하지절단(hemipelvectomy)이 내골반절제술(internal hemipelvectomy)보다 더 확실한 절제연을 얻을 수 있는 것이 아닌 것으로 알려져 있다^{2, 30}.

따라서 많은 형태의 수술 방법, 특히 사지보존의 측면에서 개발되고 있다. Enneking의 type I 절제술을 한 후 재건술식을 따로 시행하지 않을 수 있고^{4, 21}, Enneking의 type II + III 절제술을 시행한 후에는 1) 대퇴골과 나머지 골반골의 제한적 유합술^{10, 31}, 2) 종양 및 연부조직을 제거한 골반골을 열처리한 후 다시 삽입하고 고관절 전치환술을 시행하는 방법^{2, 16, 32}, 3) saddle prosthesis를 사용한 관절성

형술^{2,26)}, 4) 동종골반 및 고관절 전치환술²²⁾ 등이 시행되고 있다.

Shin 등³⁰⁾은 천장골하지절단이 골반골 부분절제보다 더 안전한 절제연을 확보하지 못하고 국소재발, 생존율 등에도 차이가 없다고 하면서 병리조직학상 저등급의 골반골 육종인 경우 골조직과 주위 근육은 광범위 절제를 해야하며 신경혈관조직이나 내부 장기에 대해서는 최소한 병소변연부절제가 이루어져야하고, 고등급 골반골 육종에 대해서는 내골반절제술이 필요하며 신경혈관조직이나 후복막장기에 대해서 최소 병소변연부절제까지 되어야 좋은 임상적 결과를 얻을 수 있다고 하였다. 본 연구에서는 수술을 시행받은 10례중 이차적 연골육종의 1례를 제외하고 나머지 9례는 모두 고등급 악성종양으로 분류되었고 이중 광범위 절제가 4례, 병소변연절제가 2례, 병소내 절제가 4례 있었는데 광범위 절제를 시행한 군은 평균 57.5개의 병소내 절제를 시행한 군은 평균 15개월의 추시관찰이 가능하여 간접적으로 광범위 절제군이 병소내 절제군 보다 긴 생존기간을 나타냄을 확인하였다.

예후에 가장 큰 영향을 미치는 요인으로 Shin 등³⁰⁾은 종양의 조직학적 등급이라고 하면서, 6년동안 추시관찰을 시행한 연구에서 저등급은 88%, 고등급은 25%의 생존율을 보였다고 하였다. 본 연구에서 1년 이상 추시관찰이 가능했던 22례중 저등급의 생존율은 60%(5례중 3례), 고등급은 18%(17례중 3례)이었다. 이외 종양의 크기, 절제연 등은 예후에 영향을 미치지 않는다고 하였다^{7,30,32)}.

본 연구에서는 연골육종을 저등급으로 분류하였는데, 같은 연골육종에서도 central type의 제 1등급, 제 2등급 그리고 peripheral type은 저등급의 악성종양으로 분류되고 제 3등급의 central type과 mesenchymal type은 고등급의 악성종양으로 분류되어 치료방법 및 범위의 결정이 달라지게 되므로 병리학자들과 정형외과 의사들 사이에 공통된 분류방법을 사용하며 병리결과 보고서에 등급의 분류를 반드시 기술하여주는 것이 치료와 예후판정에 도움을 줄 수 있을 것으로 사료된다.

결론적으로 골반골에는 대부분이 조직학적으로 고등급의 악성종양이 원발하며 진단과 치료에 있어서도 해부학적 구조의 복잡성과 수술 방법의 난이성 때문에 병소의 제거없이 보존적인 치료 방향을 선택

하기 쉽다. 그러나 최근 적극적인 수술적 방법으로 좋은 치료결과를 기대할 수 있다는 보고가 많이 발표되고 있으며^{6,10,12,15,17,18,20)}, 또한 저자들의 연구에서도 장기간 추시관찰이 가능했던 증례가 많지 않아 통계학적 비교는 불가능하였지만 진단 또는 수술후 2년 이상 생존을 확인할 수 있었던 경우가 수술적 절제술을 시행한 10례중에 3례 있었고(30%) 수술을 받지 않은 26례중에는 2례(7%)가 있어 수술적 절제술의 중요성을 확인 할 수 있었다. 따라서 앞으로 적극적인 수술적 절제를 시도하므로써 골반골의 악성종양에 대한 좋은 치료결과를 기대할 수 있을 것으로 생각된다.

요약 및 결론

저자들은 1968년에서 1993년까지 연세대학교 의과대학교 정형외과 교실에서 조직생검으로 골반골에 원발성 악성종양으로 확진받은 36명을 대상으로 조사하여 다음과 같은 결과들을 얻었다.

1. 총 36례중 연골육종과 골육종이 각각 10례(27.8%)로 가장 많았고, 유잉육종 6례(16.7%), 악성 섬유성조직구종 4례(11.1%) 그리고 악성거대세포종, 척색종, 기형종, 투명세포종, 미분화성 육종, 방사선유발육종 등이 1례(2.7%)씩 있었다.

2. 증상발현부터 확진된 시기까지의 기간이 6개월 이내의 경우가 72.2%였고, 진단 당시의 병기 stage II b인 경우가 병기판정이 가능했던 22례중 12례(54.5%) 있었다.

3. 주증상은 국부동통이 72.2%로 가장 많았고 종괴촉지 16%, 미만성 종창, 하부요통, 배뇨 곤란 등이 1례(2.7%)씩 있었다. 이외 증상없이 우연히 발견된 경우가 1례 있었다.

4. 1년 이상 추시관찰이 가능했던 22례중 저등급은 60%, 고등급은 18%가 생존하였다.

5. 2년 이상 생존율을 확인한 례는 수술적 절제를 시행한 경우 10례중 3례(30%), 보조적 요법으로 치료한 경우 19례중 2례(10.5%)이었다.

따라서 골반골에 발생한 악성종양의 경우 사지보존을 염두에 두는 적극적인 수술 절제가 보다 좋은 치료결과를 기대할 수 있을 것으로 생각된다.

REFERENCES

- 1) 이상훈, 강승백, 오주한, 이한구 : 골반골에 발생한 연골육종. *대한정형외과학회지*, 29:403-411, 1994.
- 2) 이수용, 전대근, 김성수, 김태완 : 골반골 종양에서 내골반골 절제술을 이용한 사지 보존술. *대한정형외과학회지*, 29:547-555, 1994.
- 3) Bahndorf K, Reiser M, Lochner B, Feaux LW and Steinbrich W : Magnetic resonance imaging of primary tumors and tumor-like lesion of bone. *Skeletal Radiol*, 15:511-517, 1986.
- 4) Campana R, Guernelli N, Ruggieri P, Biagnini R, Toni A, Picci P and Campanacci M : Periacetabular pelvic resections. In : Enneking WF : Limb salvage in musculoskeletal oncology. 2nd ed. pp. 141-146, New York, Churchill Livingstone, 1987.
- 5) Campanacci M : Bone and soft tissue tumors. 1st ed. pp. 171-180, Bologna, Gaggi Editore, 1986.
- 6) Cuvelier CA and Roles HJ : Cytophotometric studies of the nuclear DNA content in cartilaginous tumor. *Cancer*, 44:1363-1374, 1979.
- 7) Eieber FR, Eckardt JJ and Grant TG : Resection of malignant bone tumors of the pelvis : evaluation of local recurrence, survival and function. In : Enneking WF Limb salvage in musculoskeletal oncology. 2nd ed. pp. 136-141, New York, Churchill Livingstone, 1987.
- 8) Enneking WF : A system of staging musculoskeletal neoplasms. *Clin Orthop*, 204:9-20, 1980.
- 9) Enneking WF and Dunham WK : Resection and reconstruction for primary neoplasms involving the innominate bone. *J Bone Joint Surg*, 60-A:731-746, 1978.
- 10) Enneking WF and Menendez LR : Functional evaluation of various reconstructions after periacetabular resection of iliac lesions. In : Enneking WF : Limb salvage in musculoskeletal oncology. 2nd ed. pp. 117-135, New York, Churchill Livingstone, 1987.
- 11) Enneking WF, Spanier SS and Goodman MA : A system for the surgical staging of musculoskeletal sarcoma. *Clin Orthop*, 153:106-120, 1980.
- 12) Exner GU, Hostetter AR, Augustiny N and Schulthess G : Magnetic resonance imaging in malignant bone in malignant bone tumors. *Int Orthop*, 14:49-55, 1990.
- 13) Fahey M, Spanier SS and Vander Griend RA : Osteosarcoma of the pelvis. *J Bone Joint Surg*, 74-A:321-330, 1992.
- 14) Glaubiger DL, Mahuch R, Schwarz J, Levine A, Johnson RE : Determination of prognostic factors and their influence on therapeutic results in patients with Ewing's sarcoma. *Cancer*, 45(8):2213-2219, 1980.
- 15) Goorin AM, Abelson HT and Frei III E : Osteosarcoma : Fifteen years later. *N Engl J Med*, 313:1637-1642, 1985.
- 16) Harrington KD, Johnston JO, Kanfen HN, Luck JV Jr. and Moore TM : Limb salvage and prosthetic joint reconstruction for low-grade and selected high-grade sarcomas of bone after wide resection and replacement by autoclaved autogenic graft. *Clin Orthop*, 211:180-214, 1986.
- 17) Howard HS : Partial and complete resection of the hemipelvis. *J Bone Joint Surg*, 60-A:719-730, 1978.
- 18) Johnson H. : Reconstruction of the pelvic ring following tumor resection. *J Bone Joint Surg*, 60-A:747-751, 1978.
- 19) Kawai A, Yamane T, Ozaki T, Ito S and Tanobe G : Treatment and results of patients with osteosarcoma : A study of cases in these 25 years, Cent Jpn *J Orthop Traumat*, 33:1285-1287, 1990.
- 20) Krochak R, Harwood AR, Cunings BJ and Quirt IC : Result of radical radiation for chondrosarcoma of bone. *Radiother Oncol*, 1:109-115, 1983.
- 21) Lane JM, Duane K, Glasser DB, Kroll M and Otis JC : Periacetabular resection for malignant sarcomas. In : Enneking WF : Limb salvage in musculoskeletal oncology. 2nd ed. pp. 166-169, New York, Churchill Livingstone, 1987.
- 22) Mankin HJ, Doppelt S and Tomford W : Clinical experience with allograft implantation. The first ten years. *Clin Orthop*, 174:69-86, 1993.
- 23) O'Connor JF, Martin LS, Hery C and Dobkin BL : Pediatric case of the day. *Am J Roent*, 156:1314-1315, 1991.
- 24) O'Connor MI, Sim FH : Salvage of the limb in the treatment of malignant pelvic tumors. *J Bone Joint Surg*, 71-A:481-494, 1989.
- 25) Ozaki T, Kawai A, Yamane T, Ito S and Inoue H : Treatment for Ewing's sarcoma. *J Jpn Orthop Assoc*, 64:s827, 1990.
- 26) Nieder E and Keller A : The saddle prosthesis Mark II, Endo-Model. In : Yamamuro T. ; New developments for limb salvage in musculoskeletal

- tumor. pp. 481-490, *Tokyo, Spinger-Verlage*, 1989.
- 27) **Rainer G, Hans R and Erwin H** : Pelvic osteosarcoma. *Clin Orthop*, 270:149-157, 1991.
- 28) **Ryall RD, Bates T and Newton KA et al** : Combination of radiotherapy and raxoxame(1CRF-159) for chondrosarcoma. *Cancer*, 28:605-609, 1971.
- 29) **Salzer M, Knahr K, Sekera J and Bram O** : Resection treatment of malignant pelvic bone tumors. In : Enneking WF : Limb salvage in musculoskeletal oncology. 2nd ed. pp. 104-111, *New York, Churchill Livingstone*, 1987.
- 30) **Shin KH, Rougraff BT and Simon MA** : Oncologic outcomes of primary bone Sarcomas of the pelvis. *Clin Orthop*, 304:207-217, 1994.
- 31) **Shives TC, Sim FH, Pritchard DJ and Dowman WE** : Limb salvage for tumors about the pelvic girdle. In : Enneking WF : Limb salvage in musculoskeletal oncology. 2nd ed. PP. 112-117, *New York, Churchill Livingstone*, 1987.
- 32) **Smith WS and Struho S** : Replantation of an autoclaved autogenous segment of bone for treatment of chondrosarcoma. *J Bone Joint Surg*, 70-A:70-74, 1988.
- 33) **Stephenson RB, Herbert K and Fred, M.** : Partial pelvic resections as an alternative to Hindquarter amputation for skeletal neoplasm. *Clin Orthop*, 242:201-211, 1989.
- 34) **Toshifumi O, Hajime I and Shinsuke S** : Clinical study of malignant bone tumors originating in pelvic region. *Acta Med Okayama*, 46:265-271, 1992.