

포상 연부 육종

연세대학교 의과대학 정형외과학교실

신규호 · 한수봉 · 박홍준

— Abstract —

Alveolar Soft Part Sarcoma

Kyoo Ho Shin, M.D., Soo Bong Hahn, M.D. and Hong Jun Park, M.D.

Department of Orthopaedic Surgery, Yonsei University, College of Medicine, Seoul, Korea.

Alveolar soft part sarcoma, named by Christopherson in 1952, is a very rare soft tissue sarcoma. It reportedly accounts for 0.5 to 1.0% of all soft tissue sarcoma and no established treatment principle assists it. The relative lack of symptoms makes it easily overlooked and consequently early diagnosis is frequently impossible. Often, the metastasis to the lung or the brain is the first manifestation of the disease. In some cases wide excision is not performed because it is misdiagnosed as a benign tumor.

Authors experienced 7 cases of alveolar soft part sarcoma in 20 years and found the ultimate prognosis grave and the treatment not promising. Therefore, the authors recommend the following;

1. Early diagnosis and early treatment are important for successful management of alveolar soft part sarcoma.
2. Preoperative incisional biopsy is necessary for pathologic diagnosis.
3. The recommended treatment modality is a combination of wide excision, chemotherapy and radiotherapy.

Key Words : Sarcoma, Alveolar soft part

서론

포상연부육종은 매우 드문 연부 조직 악성 종양으

로 1952년 Christopherson등⁶⁾이 'Alveolar soft part sarcoma'로 명명한 이래 그 빈도는 연부 조직 악성 종양중 0.5-1.0%로 알려져 있다¹⁰⁾. Ekfors등⁸⁾은 246례의 연부조직 악성종양중 단 1

※ 통신저자 : 신 규 호
서울 서대문구 신촌동 134번지
연세대학교 의과대학 정형외과학교실

례의 포상연부육종을 경험하였다고 보고한 바 있다. 이와 같이 포상연부육종은 매우 드물고 통증이 없는 종양으로 비교적 조기에 증상을 나타내는 경우가 적으며, 확립된 치료원칙이 없어 치료에 어려움이 있다. 지난 20년간 본 연세대학교 의과대학 정형외과학교실에서 경험한 7례의 포상연부육종을 분석 고찰하여 치료 원칙을 제안해 보고자 한다.

연구 대상 및 방법

1974년부터 1993년까지 20년간 연세대학교 의과대학 정형외과학교실에서 병리조직 소견으로 확진된 7례를 대상으로 하였으며 남자 4명, 여자 3명이었고 평균 연령은 32.0세이었다. 후향적 연구로서 의무기록, 단순방사선 소견, 혈관촬영, 전산화단층촬영, 자기공명영상등의 방사선 소견과 병리소견을 고찰하였다. 병리조직의 염색은 헤마톡실린-에오신 염색(H-E stain) 및 PAS 염색을 시행하였고(Fig. 1, 2), Enneking의 수술적 단계(Enneking's surgical staging system)를 이용하여 단계를 나누었으며⁹⁾, 원발병소, 치료방법, 예후 등을 분석하였다.

결 과

1) 연령 및 성별 분포

총 7명의 환자중 남자 4명, 여자 3명으로 남녀간의 차이는 없었으며 연령 분포는 18세부터 66세로 평균 연령은 32세이였으며 대부분 10대와 20대로 비교적 젊은 연령층에 발생하였다(Table 1).

2) 원발 병소

원발 병소는 하지에 발생한 예가 4례, 상지에 1례, 흉벽부 및 후두부에 각각 1례씩 발생하였다.

3) 병기

Enneking의 surgical staging system에 의하여 stage II A가 2례, II B가 3례, III B가 2례로 진단 당시부터 원격전이기가 있었던 예가 2례였다.

4) 수술적 경계

수술적 경계는 광범위 절제가 2례, 변연 절제가 3례, 진단을 목적으로 병소내 절제를 시행한 예가

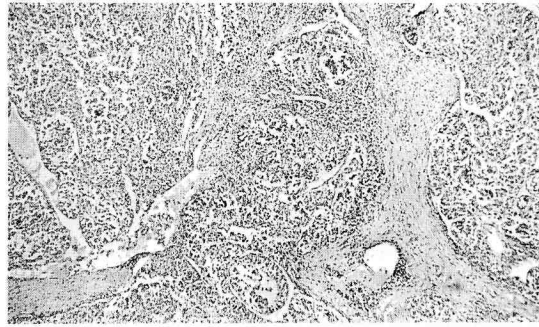


Fig. 1. Photomicrograph of the alveolar soft part sarcoma shows characteristic pseudoalveolar arrangement of large cells with thin reticular fibrils around cell groups in which a peripheral row of cells surround a central space devoid of any organized structure(H-E stain, x 40).

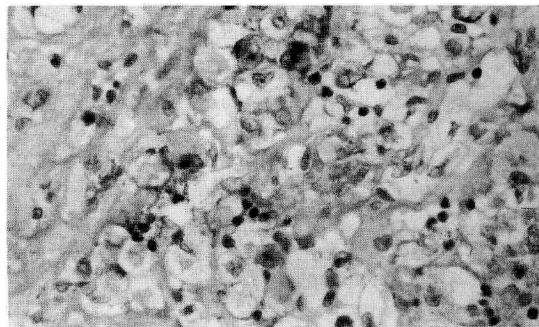


Fig. 2. Photomicrograph reveals varying amounts of PAS positive intracellular granules (PAS stain, x 200).

2례였다.

5) 치료

수술적 치료 이외의 치료로서 항암화학요법 및 방사선치료를 시행하였는데, 항암화학요법을 시행한 예가 1례, 방사선치료를 시행한 예가 2례, 항암화학요법과 방사선치료를 병행한 예가 2례였다.

6) 예후

7명의 환자중 1명(case 5)은 진단후 1년 8개월된 환자로 현재까지 국소재발이나 원격전이 소견없이 생존하여 있으며, 다른 1명(case 1)은 치료후 9개월만에 폐전이 및 다발성 골전이 소견 발견되었으나 현재 2년 5개월째 생존하여 있으며, 또 다른 1명(case 3)은 치료후 국소재발이나 원격전이 소견없이

6개월까지 추시 관찰되다가 더이상 추시되지 않았으며 나머지 4명은 모두 진단후 1년이내에 사망하였다.

증례 보고

1) 증례 1

32세 남자환자로 1개월전에 발견한 좌측 슬와부 종물을 주소로 개인병원에서 변연 절제술을 시행하여 병리조직 소견상 포상연부육종으로 진단되어 본

원으로 전원되었다. Enneking stage II B로 전원 후 육종의 국소재발을 방지하기 위하여 5000cGy의 방사선을 조사하였으나 9개월후 우측 대퇴골 간부의 병적골절로 재입원하였다(Fig. 3-A). 재입원 당시 우측 대퇴골 간부 병적 골절뿐만 아니라 폐전이 및 다발성 골전이 소견이 있었으며(Fig. 3-B, C), 우측 대퇴골 병적골절에 대해서 병소의 소파후 관혈적 정복 및 골수강 내고정을 시행하고 골 시멘트 충전으로써 치료한 후(Fig. 3-D), 우측 대퇴부에 방사선 치료후 화학요법 중으로서 폐전이상태로 2년 5개월째 생존해 있다.

Table 1. Clinical data on Alveolar soft part sarcoma.

Case	Sex/Age	PrimarySite	Stage	Surgical Margin	Adjuvent Treatment	Prognosis	Follow up time (Month)
1	M/32	Lt. popliteal	II B	Marginal	RT*+Chemo [@]	AWD [#]	29
2	M/25	Occipital	III B	Intralesional	RT+Chemo	DOD ["]	4
3	M/18	Lt. thigh	II A	Wide	None	Loss	6
4	F/27	Lt. leg	III B	Intralesional	Chemo	DOD	3
5	F/27	Lt.foot	II B	Wide	RT	DF ^{\$}	20
6	F/66	Chest Wall	II B	Marginal	RT	DOD	3
7	M/29	Lt.arm	II A	Marginal	None	DOD	7

* RT : Radiation therapy

@ Chemo : Chemotherapy

AWD : Alive with disease

" DOD : Died of disease

\$ DF : Disease free

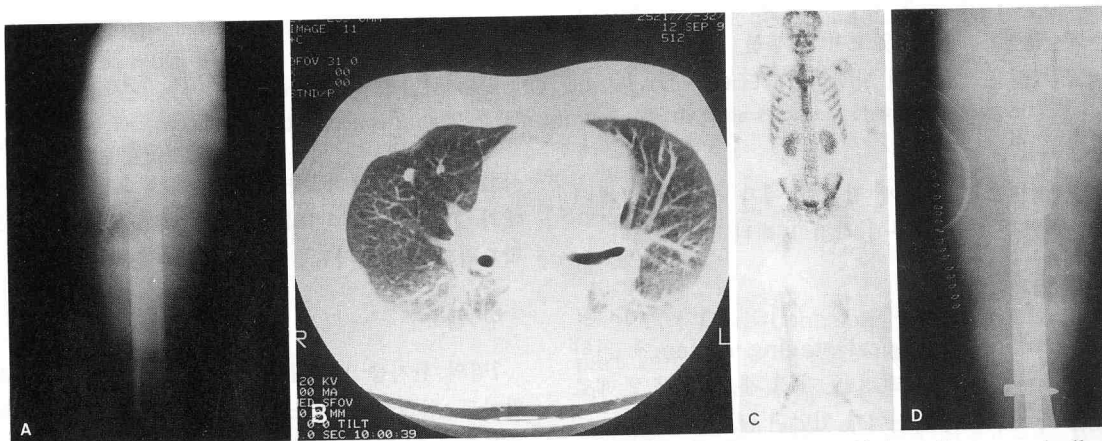


Fig. 3-A. Pathologic fracture of right femur shaft was noted after the primary lesion of left popliteus marginally resected.

B, C. Chest CT scan shows multiple lung metastasis and bone scan shows multiple bone metastasis.

D. The pathologic fracture of femur was treated with intramedullary nailing.

2) 증례 2

25세 남자환자로 내원 3개월전에 발견한 후두부 종물을 주소로 내원하였다. 내원하여 시행한 전신골 주사 검사상 다발성 골전이 소견이 있었고 뇌 전산화단층촬영에서 뇌에 원격전이 소견이 있었다. 조직 생검을 시행하여 포상연부육종으로 진단되어 방사선 치료 및 항암화학요법을 시행하였으나, 4개월만에 사망하였다(Fig. 4).

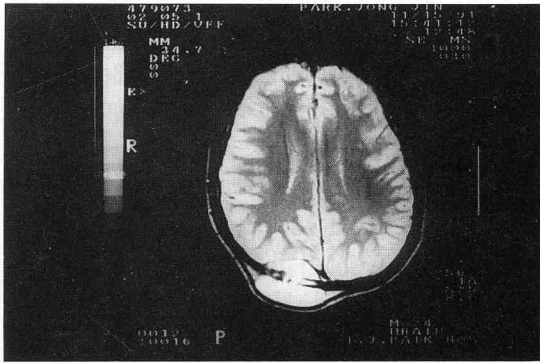


Fig. 4. Alveolar soft part sarcoma on the occiput area metastasized to brain parenchyme.

고 찰

포상연부육종은 매우 드문 연부조직 악성종양으로 1952년 Christopherson⁶⁾이 'Alveolar soft part sarcoma'로 명명한 이래 그 빈도는 연부조직 악성종양중 0.5-1.0%로 알려져 있다¹⁰⁾. Ekfors 등⁸⁾은 246례의 악성 연부조직종양중 단 1례의 포상연부육종을 경험하였다고 보고한 바 있다. Lieberman 등¹⁴⁾은 64년간 91례의 포상연부육종을 추시 관찰하여, 진단 당시 평균연령은 여자 22세, 남자 27세이며, 20세 이전에 발생한 경우에는 여자가 차지하는 비율이 많았다고 하였는데, 저자들의 경우에도 지난 20년간 7례의 포상연부육종을 경험하였는바, 대부분 10대에서 20대의 비교적 젊은 연령층에 발생하는 경향을 보였다. 호발부위는 대퇴부, 두경부, 상지, 체간부 등의 순이며, 특히 대퇴 전면부와 같이 근육이 많은 부위에 호발한다고 보고하고 있는데^{3, 14, 15)}, 저자들의 경우에도 7례중 4례가 하지에 발생하였다.

헤마톡실린-에오신 염색(H-E stain)표본에서 불규칙한 크기의 세포집단이 다양한 두께의 섬유질 소주(fibrous trabeculae)에 의해 나뉘지고, 이 집단은 다시 얇은 섬유막(thin reticular fibrils)에 의해 포상(alveolar)으로 배열되는데, 이 막내에는 많은 혈관의 분포를 관찰할 수 있으며, 횡문근육종의 포상 형태보다 더 규칙적이다(Fig. 1). PAS염색상 세포내 당원과 특징적인 PAS양성 전분효소내성인 결정체를 관찰할 수 있는데 이는 진단에 매우 도움이 된다(Fig. 2). 1964년에 Shipkey 등²⁴⁾이 전자 현미경으로 결정체를 관찰하였고, 1984년 Mukai 등¹⁹⁾은 Digital image processing을 이용해 결정체의 3차원 형상을 관찰하고, 이는 사상구조이며 근육의 actin과 유사함을 주장하였다. Auerbach와 Brooks²⁾에 의하면 20례 중 80%의 환자에서 이 결정체를 관찰할 수 있었으며, 20%는 결정체의 전구 물질로 간주되는 PAS양성 물질이 관찰되었다고 하였다. 포상연부육종의 발생기원에 대해서는 여러 가설이었는데, Mathew¹⁶⁾에 의하면 신경릉에서 기원한다 하였고, DeSchryver-Kecskemeti 등⁷⁾에 의하면 과립체가 renin과 같이 염색되고 형태가 비슷하며, 이연과 결합하여 결정체를 형성한다는 점에서 포상연부육종은 'Malignant angioreninoma'라고 하였다. 그러나, Mukai 등^{17, 18)}은 고혈압이나 저칼륨증, aldosteronism이 없으며, renin이 면역 염색상 음성이고, 혈중 농도가 정상이므로 이 가설을 부정하였고, 말초 신경수초 단백질인 P2, P0 단백질과 schwann세포에서 나타나는 S-100단백질이 없으므로, 신경릉 발생설을 반대하였다. 또한, Fisher와 Reidbord¹²⁾는 전자현미경을 이용해 결정체와 Z-band물질과 tropomyosin B가 연관성이 있고, 양성 횡문근종과 nemaline myopathy에서 발견되는 결정체와 유사함을 발견하고 횡문근육종의 한 형태로 규정하였다.

1986년에 Mukai 등¹⁸⁾은 ' β -enolase'라는 횡문근 표식자가 증가됨을 관찰하여, 근육에서의 조직 발생인 횡문근모세포 분화설을 주장하였으며, 최근에는 Rosai 등²²⁾이 MyoD1 단백질을 종양 세포내에서 확인하므로 골격근 분화설을 뒷받침 하여 현재는 이 가설이 지배적인 견해이다^{19, 20, 21, 22)}.

치료방법에 대해서는 정립된 원칙이 없어 저자들마다 의견의 차이가 많지만, 수술적 치료가 가장 중

요하며, 원발병소의 광범위 절제술이 치료의 기본 원칙이라는 점에 대하여는 공통된 견해이며^{13,14}, 보조요법으로서 방사선치료와 화학요법 등의 유효성에 대해서는 논란이 많다. Lieberman 등¹⁴에 의하면 종양의 크기가 예후에 중요하며, 진단후 20년에 국소 재발이 없는 경우는 73%로 국소 재발은 원발병소의 광범위 절제가 선행되어 진단면 방사선요법이 필요치 않다고 하면서, 초기 수술적 치료의 중요성을 강조하였다. Asvall 등¹¹은 Thio-TEPA로서 화학요법의 유용성과 함께 방사선요법의 일부효과를 보고하였고, Actinomycin D, Prednisone, Anabolic steroid는 항암효과가 없다고 하였다. 그러나, Baum 등³은 14세 남환에서 전완부의 병소절제후 6.5년만에 폐로 원격전이된 환자에서 Vincristine, Actinomycin D, Cyclophosphamide, Doxorubicin 등의 항암제와 함께 개흉술로 폐전이 병소를 제거하였으며, 원격전이 발견 후 5년동안 무병생존하였음을 보고하여, 이 종양은 진단 당시에 대부분이 전이되며, 폐전이 있는 환자에서 Multimodality therapy가 효과적이라 하였으며, Spector 등²⁵도 화학요법의 필요성을 제시하였다.

그러나, 보조요법에 대해서 회의적인 견해도 많은데⁵, Blumberg와 Chang⁴은 3례에서 화학요법과 방사선요법이 효과가 없음을 보고하고 있다. 그외에도, Rubinfeld²³는 방사선치료가 효과가 없다고 하였으며, 오히려 양성종양의 고식적 방사선치료후에 포상연부육종이 발생했다는 보고도 있다²⁶.

예후는 성인보다는 소아에서 양호하고, 이는 종양의 크기 및 부위와 연관되어, 소아에서는 두경부에 흔히 발생하며 조기 발견이 용이하고, 수술적 충분한 변연을 얻을 수 있기 때문이라 하였다. 그러나, 생존율과 전이에 영향을 미치는 가장 중요한 요인은 종양의 크기로서 지름 5cm 이상인 경우에는 불량한 예후를 보인다고 하였다¹¹. Lieberman 등¹⁴은 2년 생존율 77%, 5년 생존율 60%, 10년 생존율을 38%로 보고하였으며, Auerbach와 Brooks²는 5년 생존율 67%를 보고하였다.

그러나, 포상연부육종은 매우 드문 종양으로서 통계학적 의미가 있는 치료원칙을 제시한다는 것은 불가능하여 현재까지 정립된 치료원칙이 없다. 이에 저자들은 지난 20년간 경험한 7례에 대하여 보고하여, 향후의 치료 방향에 의견을 제시하고자 한다.

본 연구의 경우, 내원 당시의 Enneking stage는 2례가 II A, 3례가 II B, 2례가 III B로 진단 당시 이미 원격 전이가 있었던 예가 7례중 2례가 되었다. 비교적 예후가 좋았던 증례 3과 증례 5는 Enneking stage가 II A, II B로 비교적 조기진단이 되었던 경우이며 또한 치료 방법도 광범위 절제술을 시행한 경우로 포상연부육종은 진단 당시의 종양의 진행 정도와 치료 방법이 예후와 밀접한 관계가 있는 것으로 사료되었다.

진단 당시 원격전이가 있던 예는 2례였으며, 진단 당시 원격 전이가 없던 5례 중 3례에서 추시중 1년 이내에 원격전이가 발생하였고 원격전이가 불량한 예후와 가장 밀접한 관계가 있었으며, 원격전이의 발생장소는 폐전이 3례, 뇌전이 2례, 다발성 골전이 2례로 폐, 뇌 및 골이 원격전위의 호발 부위로 사료되었다. 결론적으로 포상연부육종은 치료에 어려움이 많은데, 이는 매우 드문 발생빈도를 보이는 종양으로 정립된 치료원칙이 없으며, 비교적 증상이 늦게 나타나고 서서히 커지며, 심부에 존재하므로 조기진단이 힘들다. 또한, 다른 연부조직 악성종양과 같이 양성종양으로 오인하여 변연절제술만 시행하였다가 병리소견이 악성종양으로 판명되어 상급 의료기관으로 전원하는 예가 있어 광범위한 수술적 변연을 얻기 힘들고, 조기에 폐, 뇌, 골 등에 원격전이를 잘 한다.

따라서, 포상연부육종의 성공적인 치료를 위해서는 조기 진단, 조기 치료가 중요하며, 수술적 치료를 시행함에 있어서는 먼저 진단을 위한 조직 생검술 후 광범위 절제술을 시행하여야 할 것으로 사료되었다. 국소 재발을 방지하기 위하여 방사선치료를 추가할 수 있으며, 불량한 예후와 밀접한 관계가 있는 원격전이의 방지 및 치료를 위한 적절한 항암화학요법 약제의 사용이 필요할 것으로 사료되었다.

REFERENCES

- 1) Asvall JE, Høeg K, Kleppe K and Prydz PE : Alveolar soft part sarcoma. *Clin Radiol*, 20:426-432, 1969.
- 2) Auerbach HE and Brooks JJ : Alveolar soft part sarcoma. A clinicopathologic and immunohistochemical study. *Cancer*, 60:66-73, 1987.
- 3) Baum ES, Fickenscher L, Nachman JB and

- Idriss F** : Pulmonary resection and chemotherapy for metastatic alveolar soft-part sarcoma. *Cancer*, 47:1946-1948, 1981.
- 4) **Blumberg MB and Chang CHJ** : Alveolar soft part sarcoma. *South Med J*, 69:282-285, 1976.
 - 5) **Brodsky AE, Dennis MD and Sassard WR** : Alveolar soft-part sarcoma. A case report. *J Bone Joint Surg*, 65-A:841-842, 1983.
 - 6) **Christopherson WM, Foote FW, Jr. and Stewart FW** : Alveolar soft-part sarcoma. Structurally characteristic tumors of uncertain histogenesis. *Cancer*, 5:100-111, 1952.
 - 7) **DeSchrver-Kecskemeti K, Kraus FT, Engieman W and Lacy PE** : Alveolar soft-part sarcoma-A malignant angioperineuroma. Histochemical, immunocytochemical, and electron-microscopic study of four cases. *Am J Surg Pathol*, 6:5-18, 1982.
 - 8) **Ekfors To, Kalimo H, Rantakokko V, Latvala M and Parvinen M** : Alveolar soft part sarcoma. A report of two cases with some histochemical and ultrastructural observations. *Cancer*, 43:1672-1677, 1979.
 - 9) **Enneking WF** : A system of staging musculoskeletal neoplasms. *Clin Orthop*, 204:9-24, 1986.
 - 10) **Enzinger FM and Weiss SW** : Soft tissue tumors. 3rd ed. St. Louis Mosby : 1067-1074, 1995.
 - 11) **Evans HL** : Alveolar soft-part sarcoma : A study of 13 typical examples and one with a histologically atypical component. *Cancer*. 55:912-917, 1985.
 - 12) **Fisher ER and Reidbord H** : Electron microscopic evidence suggesting the myogenous derivation of the so-called alveolar soft part sarcoma. *Cancer*, 27:150-159, 1971.
 - 13) **Font RL, Jurco S, III. and Zimmerman LE** : Alveolar soft part sarcoma of the orbit. A clinicopathologic analysis of seventeen cases and a review of the literature. *Hum pathol*, 13:569-579, 1982.
 - 14) **Lieberman PH, Brennan MF, Kimmel M, Erlandson RA, Garin-Chesa P and Flehinger BY** : Alveolar soft-part sarcoma. A clinicopathologic study of half a century. *Cancer*, 63:1-13, 1989.
 - 15) **Lieberman PH, Foote TW Jr., Stewart Fw and Berg JW** : Alveolar soft-part sarcoma. *JAMA*, 198:1047-1051, 1966.
 - 16) **Mathew T** : Evidence supporting neural crest origin of an alveolar soft part sarcoma. An ultra structural study. *Cancer*, 50:507-514, 1982.
 - 17) **Mukai M, Torikata** : A review on its histogenesis and further studies based on electron microscopy, immunohistochemistry, and biochemistry. *Am J Surg Pathol*, 7:679-689, 1983.
 - 18) **Mukai M, Torikata C, Iri H, Mikata A, Hanaoka H, Kato K and Kageyama K** : Histogenesis of alveolar soft part sarcoma. An immunohistochemical and biochemical study. *Am J Surg Pathol*, 10:212-218, 1986.
 - 19) **Mukai M, Torikata C, Iri H, Mikata A, Sakamoto T, Hanaoka H, Shinohara C, Baba N, Kanaya K and Kageyama K** : Alveolar soft part sarcoma. An elaboration of a three-dimensional configuration of the crystalloids by digital image processing. *Am J Pathol*, 116:398-406, 1984.
 - 20) **Ordenez NG, Ro JY and Mackay B** : Alveolar soft part sarcoma. An ultrastructural and immunocytochemical investigation of its histogenesis. *Cancer*, 63:1721-1736, 1989.
 - 21) **Persson S, Willems JS, Kindblom LG and Angervall L** : Alveolar soft part sarcoma. An immunohistochemical, cytologic and electron-microscopic study and a quantitative DNA analysis. *Virchows Arch(Pathol Anat)*, 412:499-513, 1988.
 - 22) **Rosai J, Dias P, Parham DM, Shapiro DN, Houghton P** : Myo D1 protein expression in alveolar soft part sarcoma as confirmatory evidence of its skeletal muscle nature. *Am J Surg Pathol*, 15: 974-981, 1991.
 - 23) **Rubinfeld S** : Radiation therapy in alveolar soft part sarcoma. *Cancer*, 28:577-580, 1971.
 - 24) **Shipkey FH, Lieberman PH, Foote FW Jr. and Stewart FW** : Ultrastructure of alveolar soft part sarcoma. *Cancer*, 17:821-830, 1964.
 - 25) **Spector RA, Travis LW and Smith J** : Alveolar soft part sarcoma of the head and neck. *Laryngoscope*, 89:1301-1306, 1979.
 - 26) **Wang, S., Mirra J., and Bhuta, S.** : Alveolar soft part sarcoma following radiotherapy for a spinal hemangioma: A case report. *Cancer*, 53:2655-2660, 1984.