

1994년도 무균성 뇌막염 환자에서 원인바이러스 동정

연세대학교 의과대학 소아과학교실

김 동 수 · 박 재 현 · 김 종 현

국립보건원 일반바이러스과

윤재득 · 김문보 · 김기순 · 서순덕

= Abstract =

Isolation of Enterovirus in Patients with Aseptic Meningitis in 1994

Dong Soo Kim, M.D., Jae Hyun Park, M.D. and Chong Hyun Kim, M.D.

Department of Pediatrics, Yonsei University College of Medicine Severance Hospital, Seoul, Korea

Jae Deuk Yun, Moon Bo Kim, Ph.D., Ki Soon Kim, M.S. and Soon Duk Suh

Department of Virology, National Institute of Health, Seoul, Korea

Background: Aseptic meningitis, an acute inflammation of the meninges, is a common illness during childhood. Although the etiologic agent is not always identified, viruses are the usual responsible agents. Enterovirus especially causes approximately 85% of all cases of aseptic meningitis. In 1993, there was a nationwide epidemic of aseptic meningitis by echovirus 9 and 30. This study was done to detect the causative virus of aseptic meningitis in 1994.

Methods: To isolate the causative viruses, stool and cerebrospinal fluid specimens from the patients with aseptic meningitis, who were admitted to Severance Hospital in 1994, were collected. Cultured RD cell and HEP-2 cell were inoculated with specimens to see the cytopathic effects. Neutralizing antibody tests using enterovirus serum pool were done on the specimens with the cytopathic effects. RNA was isolated from the cultured supernatants of the infected cells by Piore and Nicoletta method. Oligonucleotide was synthesized by PCR, which was run on polyacrylamide gel after purification with HPLC. After running the DNA produced by using Geneamp RNA PCR Kit, electrophoresis was done.

Results: Echovirus was isolated from 4 out of 11 patients. Among these four, echovirus 3 was isolated from both CSF and stool in three patients. In one of these three, Coxsackie B virus was isolated as well from CSF. In the remaining one patient, echovirus 3 was present in CSF only. PCR product from this virus showed a 114 bp band on gel electrophoresis, which was the same PCR product from enterovirus isolated from stool specimens of the patients with aseptic meningitis in 1993.

Conclusion: The causative virus of aseptic meningitis in patients who were admitted to Severance Hospital during the spring season of 1994 was Echovirus 3.

Key Words: Aseptic meningitis, Echovirus

서 론

뇌막염은 뇌막의 염증성 반응으로 여러가지 병원균에 의하여 올 수 있다. 뇌막염은 대표적으로 무균성뇌막염, 세균성뇌막염, 결핵성뇌막염 등으로 나누는데, 우리나라에서는 사회경제의 발달 및 국민들의 보건 향상과 BCG 예방접종의 보편화 등에 힘입어 세균성뇌막염과 결핵성 뇌막염은 과거에 비해 현저한 감소를 보이고 있다. 그러나 무균성뇌막염은 아직까지도 소아영역에서 계속해서 문제가 되고 있으며 특히 1993년도 5월부터 8월에 걸쳐 전국적으로 대유행을 하여서 국가적으로 문제가 되기도 하였다^{1,2)}.

일반적으로 무균성뇌막염은 볼거리 예방접종이 실시되기 전에는 볼거리에 동반한 경우가 가장 많았으나 근자에 들어서 물론 볼거리에 동반한 무균성뇌막염이 끊이지 않고 있는 실정에 있지만, 장바이러스(enterovirus)가 가장 흔한 원인 바이러스로 약 85%를 차지하고 있는 것으로 알려져 있다. 그중에서도 Coxsackie B, echovirus가 흔한 원인으로 알려져 있다. 작년도 우리나라에서 유행하였던 경우는 echovirus 9, echovirus 30이 원인이 되었던 것으로 보고되고 있다^{1,2)}.

그러나 이러한 무균성 뇌막염의 원인 바이러스는 지역에 따라서 또는 시기에 따라서 다를 수 있다. 저자들은 1994년도 봄에 무균성뇌막염으로 연세대학교 의과대학 부속 세브란스병원에 입원한 환아들을 대상으로 원인 바이러스를 동정하여 보고하는 바이다.

대상 및 방법

1. 대상 및 가검물채취

1994년 5월에서 6월에 걸쳐 연세대학교 의과대학 부속 세브란스병원에 입원하여 무균성뇌막염으로 진단받아 치료받은 환자 11명을 대상으로 입원당시 검사한 뇌척수액과 대변을 수집하여 검사전 까지 -70℃에 보관하였다.

2. 대변부유액의 준비

10ml의 phosphate buffered saline에 0.5ml의 chloroform을 넣고 여기에 2g의 대변을 넣어 20% 부유액을 만들었다. 이것을 20분간에 걸쳐 강하게 흔든다음에 1500xg에서 20분간 원심분리하였다. 다시 상층

액을 취하여 둘로 나누어 하나는 back up을 위하여 -20℃에 보관하였고 하나는 실험을 위하여 사용하였다.

3. 세포배양

RD, HEP-2, Hela, VR 세포종에서 장바이러스에 감수성이 높은 RD(ATCC CCL 136)와 HEP-2(ATCC CCL 23)세포를 WHO로부터 분양받아 사용하였다. 이들 세포는 Hoechst 33258 형광색소로 염색하여 Mycoplasma 시험을 수행한 뒤 사용하였다. 단층배양된 RD와 HEP-2 세포에 가검물을 접종(0.2 ml/25cm² flask)한 후 세포병변(Cytopathic Effect : CPE)을 관찰하였다(Fig. 1, 2). 90~100% CPE가 관찰될 때 세포를 -20℃에 동결시킨 후 녹인 부유액을 같은 cell-line에 재접종하므로서 serotyping을 시작하기 전에 toxic effects를 제거하였다.

배양 부유액은 장바이러스 typing을 위한 중화시험에 사용하였으며, HEP₂ 세포에서만 세포병변이 관찰되는 것은 polio virus에 대한 typing을 실시하였다. 24시간 안에 급격한 CPE현상이 관찰될 경우 가검물에 의한 독성(toxin)이 남아있는 것으로 간주하고 -20℃에서 Freezing/Thawing을 반복한 후 그 배양액을 RD와 HEP₂ 세포에 재접종하였다.

4. Serum Pool에 의한 중화시험

중화시험에 사용한 혈청은 네델란드 RIVM(National Institute of Public Health and Environmental Protection)에서 제작한 enterovirus serum pool을 WHO로부터 분양받아 사용하였으며, 각각의 항혈청은 5% 우태아혈청이 함유된 EMEM으로 20배 희석하여 사용하였다. 96well plate의 각 well에 준비된 각각의 항혈청을 50μl씩 넣고 EMEM배지를 50μl 넣은후, 적당히 희석한 (10⁻¹~10⁻³) 가검물(바이러스)을 50μl씩 첨가하고 1분간 혼합하여 36℃에서 1시간 중화 반응을 시켰다. 그 후 RD세포를 150,000cells/ml 되도록 하여 100μl씩 분주한 후 날마다 CPE를 관찰하였다. polio virus에 대한 typing도 장바이러스와 유사한 방법으로 실시하였으며, 세 가지 type의 polio virus 동정을 위하여 항혈청을 P1형+P2형, P1형+P3형, P2형+P3형의 군으로 나누어 사용하였다. 그리고 CPE를 나타내는 가검물은 바이러스의 역가를 측정하였다.

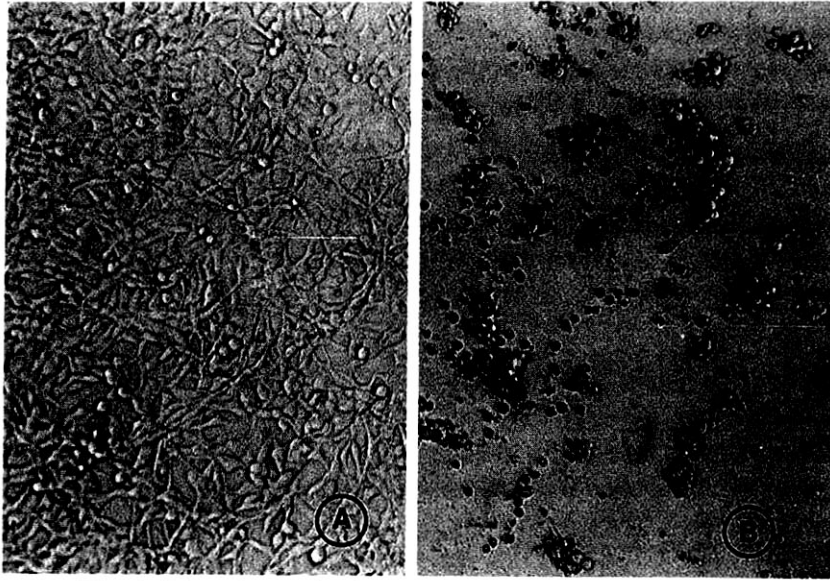


Fig. 1. Cultured normal (A) and cytopathic effect (B) of RD cells.

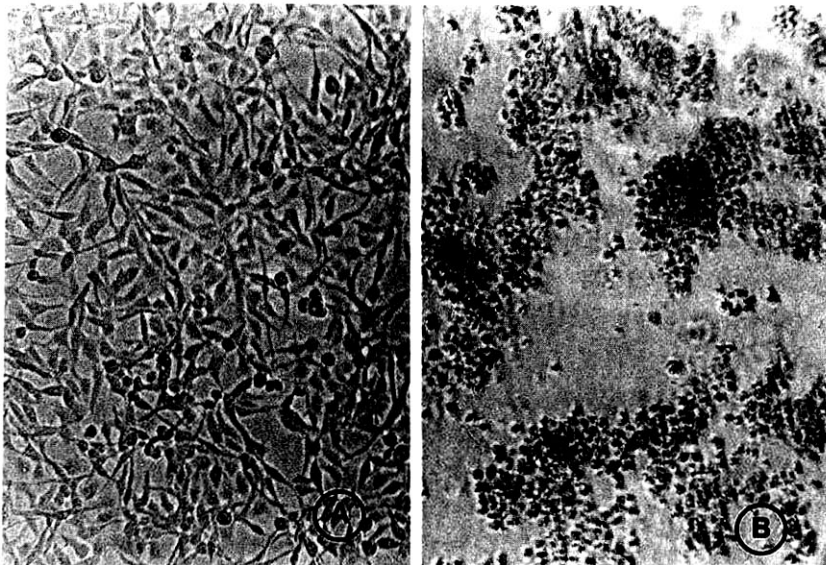


Fig. 2. Cultured normal (A) and cytopathic effect (B) of HEP₂ cells.

5. RNA 추출

세포병변이 확인된 세포양액으로부터 Piore and Nicoletta³⁾의 방법에 의해 guanidium thiocyanate를 이용하여 장바이러스 RNA를 추출하였다. 실험에 사용된 모든 기구들은 멸균하여 사용하였으며, 실험실 내에 존재하는 RNase에 의해 바이러스의 RNA가 소멸되는 것을 최소화하였다.

6. Oligonucleotide 합성

장바이러스의 PCR에 사용한 primer는 장바이러스 genome의 5'-noncoding의 염기서열 변화가 거의 없는 부위에서 Rotbart 등⁴⁾이 고안한 것을 합성하여 사용하였다. DNA molecules의 합성은 automatic synthesizer(ABI, Model 380A)를 이용하여 Shina 등⁵⁾의 β -Cyanoethyl phosphoramidite 방법으로 실

시하였으며, 생산된 2set의 Detritylated Oligonucleotide는 Becker 등⁶⁾의 방법에 따라 HPLC로 정제한 후 20% polyacrylamide gel에서 확인하였다.

7. Noncoding RNA PCR

PCR은 94℃에서 30초 denature시키고 52℃에서 30초 annealing 시킨 후, 72℃에서 1분간 extension시킴으로써 수행하였다. Geneamp RNA PCR Kit (Perkin-Elmer사)을 사용하였으며 PCR에 의해 생성된 DNA는 gel-electrophoresis(100V, 70mA)를 실시한 후 etidium bromide로 염색하여 확인하였다.

결 과

1. 성별 및 연령별 분포

총 11명의 환자 중 남아가 10예 여아가 1예를 차지하였다. 연령별 분포는 1세 미만이 2예(18.2%), 1세에서 5세 사이가 5예(45.5%), 6세에서 10세가 4예(36.3%)로 5세 미만에서 많이 발생하였다(Table 1).

2. 임상 및 이학적 소견

임상증상으로는 다양하게 나타났으며 발열이 10예(90.9%)에서 가장 많이 호소하는 증상이었고 그의 구토가 6예(54.5%), 두통이 5예(45.5%)의 순이었다. 이학적 소견으로는 인후발적이 8예(72.2%)로 가장 많았고 그의 뇌막 자극 증상으로 Kernig sign과 Brudzinski sign이 각각 5예씩(45.5%)에서 관찰되었다. 그의 경련을 동반한 예도 1예 있었다(Table 2).

3. 뇌척수액소견

뇌척수액 백혈구수는 50/mm³으로 약간 증가한 예가 5예(45.5%)로 거의 반을 차지 하였고 100/mm³으로 증가한 예도 5예(45.5%) 있었다. 세균성뇌막염에서처럼 500/mm³개가 넘는 경우도 1예에서 관찰 되었다. 대상 환자 11예중 바이러스가 동정되었던 4예에서 백혈구수

Table 1. Age and Sex Distribution of the Patients with Aseptic Meningitis

Age(year)	Male	Female	Total (%)
<1	2	—	2(18.2)
1-5	5	—	5(45.5)
6-10	3	1	4(36.3)
Total	10	1	11(100.0)

의 분포를 관찰한 결과 50/mm³ 미만이 1예, 51-100/mm³ 사이가 1예, 101-500/mm³ 사이가 2예를 나타내었다(Table 3). 백혈구중에서 단핵구가 차지하는 비율을 보면 무균성뇌막염에 합당하게 전예에서 60% 이상을 차지하고 있었다(Table 4).

뇌척수액내 단백질농도를 보면 40mg/dl이하가 8예(72.7%)로 대부분을 차지하였으며 60mg/dl이상으로 증가한 예는 1예에 불과하였다. 바이러스가 배양된 4예의 뇌척수액단백농도는 4예 전예에서 40mg/dl이하로 정상이었다(Table 5).

뇌척수액내 당농도는 전예에서 41-80mg/dl로 정상 범주에 속해있었다(Table 6).

Table 2. Clinical Manifestations of the Patients

Signs & Symptoms	No. of Patients	(%)
Fever	10	(90.9)
Pharyngeal injection	8	(72.7)
Vomiting	6	(54.5)
Brudzinski sign	5	(45.5)
Kernig sign	5	(45.5)
Headache	5	(45.5)
Neck stiffness	5	(45.5)
Abdominal pain	2	(18.2)
Convulsion	1	(9.1)
Rashes	1	(9.1)

Table 3. WBC Counts in CSF of the Patients

WBC(/mm ³)	No. of patients	(%)
6-50*	5	45.5
51-100*	1	9.1
101-500**	4	36.4
501-1000	1	9.1
Total	11	100

*No. of patients from whom virus was isolated.

Table 4. Mononuclear Cell Counts in CSF of the Patients

Monocyte(%)	No. of patients	(%)
1-30	—	—
31-60	—	—
61-90**	3	27.3
>90**	8	72.7
Total	11	100.0

*No. of patients from whom virus was isolated.

이러한 뇌척수액 소견을 종합해보면 대부분에서 무균성뇌막염에 합당한 소견을 보이고 있었으며 바이러스가 검출된 4예에서도 검출되지 않은 경우와 비교할 때 뇌척수액의 다른 특이한 소견은 관찰되지 않았다.

4. 임상경과

11예 전예에서 아무런 합병증이나 후유증 없이 회복하여 퇴원하였다(Table 7).

5. 바이러스동정

11명의 환아에서 얻은 가검물을 가지고 바이러스를 동정한 결과 4명의 환아에서 바이러스를 검출할 수 있었다. 4명 전예에서 뇌척수액내에서 echovirus 3를 동정할 수 있었고 1명을 제외하고는 같은 바이러스가 대변에서도 검출되었다. 1예에서는 뇌척수액에서만 echovirus 3를 검출할 수 있었고 대변에서는 검출할 수가 없었다. 또 1예에서는 뇌척수액과 대변에서 모두 echovirus 3를 검출할 수 있었고, 아울러 뇌척수액에서만 coxsackie B virus를 검출할 수가 있었다(Table 8).

Table 5. Protein Levels in CSF of the Patients

Protein(mg/dl)	No. of patients	(%)
<40****	8	72.7
41-60	2	18.2
61-80	1	9.1
81-100	-	-
>100	-	-
Total	11	100.0

*No. of patients from whom virus was isolated.

Table 6. Glucose Levels in CSF of the Patients

Glucose(mg/dl)	No. of patients	(%)
<40	-	-
41-80****	11	100.0
81-100	-	-
>100	-	-
Total	11	100.0

*No. of patients from whom virus was isolated.

Table 7. Outcome

Improved	11
with complications	-
without complications	11

6. PCR 결과

enterovirus specific한 primer 1 set(Ent 1:5' ACACGGACACCCAAAGTAGTCGGTTCC 3', E NT 2:5' TTCGGCCCCCTGAATGCGGCTAATCC 3')를 이용하여 환자의 가검물에서 PCR을 시행한 결과 음성 대조군으로 사용한 Hantaan virus VE-6 cells, 배양액과 정상 RD cells배양액에서는 음성의 결과를 보였고(lane 5, 6) 양성대조군으로 1993년도에 분리된 echovirus 30(lane 1)과 echovirus 9(lane 4), 그리고 본 연구에서 얻은 2명의 환아 뇌척수액에서(lane 2, 3) 모두 기대하였던 114bp 크기의 PCR product를 얻을 수 있었다(Fig. 3).

Table 8. Isolated Viruses

Name	Age	Sex	Specimen	virus
H.Y.Lee	4	M	CSF Stool	Echo 3 -
S.W.Yoo	4	M	CSF Stool	Echo 3, Cox B Echo 3
J.I.Park	2	M	CSF Stool	Echo 3 Echo 3
H.R.Song	9	F	CSF Stool	Echo 3 Echo 3

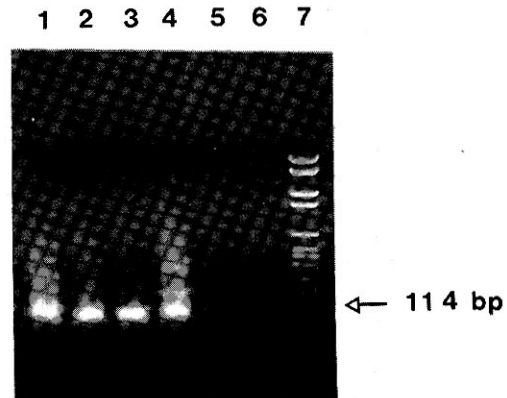


Fig. 3. Gel electrophoresis of the PCR products of specimens from the patient with aseptic meningitis. Lane 1, 4: Echovirus 30 isolated from the stool of patients with aseptic meningitis in 1993, Lane 2, 3: Echovirus 3 isolated from the cerebrospinal fluid of patients with aseptic meningitis in 1994, Lane 5: Culture supernatant of normal RD cells, Lane 6: Culture supernatant of Hantaan virus VE-6 cells, Lane 7: BM marker VI.

고 찰

본 연구에 의하면 1994년도 5월과 6월에 연세대학교 의과대학 부속 세브란스병원 소아과에 무균성뇌막염으로 입원한 환자 11명 중에서 4명에서 echovirus 3를 동정할 수 있었다. 이러한 결과가 물론 1994년도 한국에서 유행하였던 무균성뇌막염의 원인 바이러스라고는 말할 수 없겠지만 일부 그 의미는 가지고 있는 것으로 생각된다.

장바이러스는 *Picornaviridae* family에 속하는 RNA바이러스로, 68가지 혈청형으로 나뉘게 되는데 poliovirus 1, 2, 3, coxsackie virus A1-A24, coxsackie virus B1-B6, echovirus 1-33, 간염 바이러스 A를 포함한 장바이러스 68-72 등이 이에 속한다⁷⁾.

이들 장바이러스중에서 과거에는 poliovirus가 영유아에서 중요하고도 심각한 문제를 일으켰으나 소아마비예방백신이 개발되고 광범위하게 접종되고난 후부터 근자에 들어서는 65가지 이상의 non-poliovirus인 장바이러스가 소아의 무균성뇌막염을 위시로한 소아의 감염에 주된 원인 바이러스로 알려지고 있다. 장바이러스는 질병의 범위가 넓어 상기도염에서부터 심근염, 뇌염까지 다양한 양상을 보이고⁷⁾ 다발성근염, 확장성 심근염, 만성피로 증후군환자의 조직에서도 장바이러스의 genome이 발견되어 보고되고 있다⁸⁾.

이와같은 장바이러스에 의한 뇌막염은 여아에서보다 남아에서 많이 발생하는 것으로 보고되고 있으며^{9, 10)} 저자들의 경우에서도 1예를 제외하고는 모두 남아였다. 입원기간도 대부분 10일을 넘지 않는 것으로 되어 있으며^{11, 12)} 본 환자들에서도 대부분이 1주일 이내에 호전되어 퇴원하였다.

임상증상으로는 주로 고열과 구토, 두통, 경부강직 등이 나타나며 영아의 경우 세균성 뇌막염 및 패혈증과의 감별이 어려운 것으로 되어 있다¹³⁻¹⁵⁾. 이러한 증세들은 대부분 갑자기 생기며 수일간의 비특이적인 급성 열성질환이 선행될 수도 있다. 영유아에서는 보챔, 흥분, 대천문이 닫히지 않은 경우는 대천문의 팽대 등을 볼 수도 있고, 나이가 좀 든 소아에서는 두통, 지각과민 등을 호소할 수도 있으며 사지와 목의 통증, 다양한 형태의 비특이적인 피부발진도 관찰할 수 있다. 피부발진의 양상은 반점상, 반점 구진상의 양상을 보이며 echovirus 9의 감염에 의해서는 점상출혈의 양

상을 관찰할 수도 있다^{16, 17)}.

저자들의 경우에서도 발열이 가장 흔한 증상을 보이고 있었으며 그외 두통, 구토, 복통을 호소하기도 하였다. 송 등¹⁸⁾에 의하면 무균성뇌막염은 증상이 경미하고 의식장애가 적은 반면에 다른 뇌막염에 비하여 구토와 복통이 많은 것으로 보고하고 있는 점도 저자들의 경우와 일치하였다. 아울러 의식장애도 저자들의 경우에는 한예도 발견할 수 없었다. 피부발진은 1예에서만 발견되었는데 그 양상은 체간에 반점 구진상의 양상을 보여주었다.

이학적소견으로는 경부강직과 Kernig sign, Brudzinski sign 등의 뇌막자극증상이 나타나는데 세균성뇌막염에 비하여 현저하지 않으므로 원인이 분명치 않은 발열과 두통, 구토가 있는 환자에서는 반드시 뇌막염의 가능성을 염두에두고 조사할 필요가 있다^{13, 15)}. 이러한 뇌막자극증상에 관하여는 보고자마다 그 빈도가 달라서 Singer 등¹⁵⁾의 경우는 이러한 증상이 없거나 미미한 경우가 86%, 이 등¹⁰⁾은 78.8%, 김 등¹¹⁾은 90% 이상이나 된다고한 반면에 다른 보고자들은 정반대로 가장 많은 증상을 보고하고 있다. 저자들의 경우에는 55%의 경우에서 음성을 보이고 있다. 이렇게 보고자들에 따라서 뇌막자극증상의 빈도가 현저하게 다른 경우는 여러가지 이유가 있을 수 있지만 유행양상에 따라 또는 원인 바이러스의 종류에 따라 다른 것이 아닌가 사료된다. 말하자면 지난해와같은 경우 응급실에서 발열과 구토만 호소하는 경우 뇌척수액검사를 하면 거의 대부분의 환자에서 무균성뇌막염이었고 또 어떤 해에는 뇌막자극증상을 관찰한 후에야 비로소 뇌척수액검사를 실시할때 진단이되는 경우 등의 차이와 또 뇌막염을 의심하면서 얼마나 적극적으로 검사를 하였는가 등에 따라서 달라졌을 것으로 사료된다.

뇌척수액검사소견으로는 일반적으로 백혈구수가 약간 증가하고 단백이 정상이거나 약간 증가하며 당은 정상소견을 보이는 것으로 알려져 있다. Wildin 등¹⁹⁾에 의하면 백혈구 수가 2-3,100/mm³(중앙치 130/mm³), 다핵 백혈구는 0-80/mm³(중앙치 27/mm³), 임파구가 0-82/mm³(중앙치 16/mm³), 단백이 10-427mg/dl(중앙치 52mg/dl), 당이 28-103mg/dl(중앙치 53mg/dl)으로 보고하고 있으며 박 등¹¹⁾의 보고에 의하면 90% 이상에서 세포수가 500/mm³미만이라고 보고하였으며, 조 등⁹⁾은 뇌척수액의 백혈구수가 6

-1,720/mm³, 단백은 8-258mg/dl, 당은 42-107mg/dl로 보고하였다. 본 연구자들의 관찰도 이들과 비슷한 양상을 보이고 있었다.

Feldman²⁰⁾은 뇌막염의 예후와 뇌척수액의 세포수와 밀접한 관계를 가지고 있다고 보고하였으며 이 세포수와 뇌척수액의 LDH가 상관관계가 있다는 주장을 하였다. 저자들의 경우에는 물론 대상 환자의 수도 적었으므로 비교하여 말하기가 어려운점도 있고 또 LDH를 측정해 보지는 않았지만 뇌척수액내의 세포수에 있어서와 예후와는 별로 상관 관계가 없음을 보여 주었다.

무균성뇌막염의 진단에서 가장 정확한 진단방법은 바이러스의 분리이다. 일반적으로 검체를 배양된 RD 세포나 HEP-2세포에 접종하여 cytopathic effect를 보는 것으로 접종후 24-48시간 내에 30-40%에서 양성을 보이고 7일 내에 90%의 양성을 보여 빠르고 정확한 진단을 내릴 수 있다¹⁹⁾. 또한 뇌척수액의 백혈구 수 증가 없이도 바이러스 배양검사가 양성으로 나오는 경우도 있어 조기진단에 더욱 유용한 방법이다^{19,21)}. 지금까지는 국내에서 바이러스 배양이나 분리 동정이 용이하지 않아 국내보고는 주로가 외국의 특수기관에 의뢰하여 실시되어온 것이 사실이다. 그러나 이번 저자들의 보고는 우리나라의 국립보건원 일반바이러스과에서 직접 배양하고 동정하여 보고한 것으로 그 의의가 있다고 하겠으며 이것을 계기로 앞으로 우리나라에서도 바이러스배양 및 동정에 의한 무균성뇌막염 진단에 많은 발전이 있을 것으로 여겨진다. 이와같은 바이러스배양에 의한 진단은 그 분리율이 보고자 마다 다르지만 25-70% 정도가 되는 것으로 알려져 있고 저자들의 경우에는 11예중 4예에서 바이러스가 검출되어 약 36.3%의 분리율을 보여주었다.

이번 연구에서 1994년도 봄철에 무균성 뇌막염을 일으킨 바이러스는 echovirus 3으로 생각되었다. 일반적으로 echovirus 3는 무균성뇌막염의 유행과 관련이 있는 것으로 알려져 있어서 올 봄에 이 바이러스에 의한 유행이 예견되었으나 다행히 작년과 같은 유행은 관찰할 수 없었다. 유행과 관련이 있는 echovirus는 3형 이외에도 4, 6, 9, 11, 14, 25, 30형이 관련이 있으며 2형과 5형은 산발적인 예와 관련이 있는것으로 보고되고 있다¹⁷⁾.

최근에 들어서 분자생물학의 발전으로 유전자기법을 이용한 방법을 진단에 이용하려는 시도가 계속되고 있

다. 무균성뇌막염의 진단에서도 예외는 아니어서 장바이러스의 genome을 이용하여 진단에 응용하고 있는 실정이다. 장바이러스는 더우기 5'-non-coding region에 충분한 유전자 배열의 동질성이 있어서 한가지 장바이러스 genome으로 만든 probe로 많은 다른 장바이러스 RNA를 밝혀낼 수 있음이 hybridization study에 의하여 밝혀진 바 있다²²⁾.

장바이러스 genome은 poliovirus genome 및 coxsackievirus B(CVB) genome의 연구에 의하여 밝혀졌다. Positive sense로 single strand이며 3' terminus에 polyadenylate되어 있으며, 길이가 7.4 kilobase로, 양쪽 5'과 3' termini의 염기서열이 translation되지 않는다. 이와같은 5'-noncoding region의 동질성은 60가지 이상의 장바이러스에서 같은 염기배열을 갖고 있음이 밝혀져 있다²²⁾.

우리나라에서도 이러한 방법을 이용하여 1993년도에 유행하였던 무균성뇌막염의 진단에 실제로 이용하여 윤 등²⁾이 보고한 적이 있다. 저자들의 경우에서도 PCR을 이용하여 바이러스배양에의하여 진단된 것을 확정하는 실험을 한 결과 작년도에 배양하여 분리한 바이러스와 마찬가지로 114bp에 단일 띠를 보이는 PCR산물을 관찰할 수 있었다.

이러한 유전자기법에 의한 진단은 민감도가 높아서 임상적으로 많은 도움을 줄 수 있으나 경비가 비싸고 진단방법의 기술적인 면 등을 고려할 때 대중화 되기는 아직 시일이 걸릴 것으로 생각된다. 외국의 여러 보고와 국내의 보고에 의하면 신속한 바이러스의 분리 동정은 항생제 사용의 감소, 불필요한 검사의 감소 등과 보건적 차원에서도 장바이러스에 의해 일어나는 질환을 인식하고 효과적이고 특이한 치료 방법을 발전시키기 위해 필수 불가결하므로 유행 추세에 대한 보다 적극적이고 연속적인 역학적 조사 및 연구가 활성화 되어야 할 것으로 생각된다.

요 약

목 적 : 뇌막염은 뇌막의 염증성 반응으로 여러가지 병원균에 의해서 올 수 있다. 특히 소아에서는 무균성뇌막염이 많은 것으로 알려져 있고 이중 대다수가 바이러스에 의한 것이다. 특히 장바이러스가 무균성뇌막염의 약 85%를 차지하고 있다. 1993년도 우리나라에서는 echovirus 9, 30에 의한 뇌막염의 전국적인

대유행이 있었다. 이러한 원인 바이러스는 매년 달라질 수 있으므로 1994년도 봄철에 뇌막염으로 입원하는 환자들의 원인 바이러스를 동정하여 보고하는 바이다.

방 법 : 1994년도 5월과 6월에 걸쳐 연세대학교 의과대학 세브란스병원 소아과에 입원하여 무균성 뇌막염으로 진단된 환자 11예를 대상으로 임상적 관찰 및 바이러스동정을 시행하였다.

가검물은 환자의 뇌척수액과 대변을 동시에 채취하여 배양된 RD세포와 HEP-2세포에 접종하여 세포병변을 관찰한 후 enterovirus serum pool에 의한 중화 시험을 하였다. Piore와 Nicoletta의 방법에 의하여 세포배양액에서 RNA를 추출하고 PCR에 의하여 oligonucleotide를 합성하였다. 그 후 noncoding RNA PCR에 의하여 DNA를 합성하고 전기영동을 거쳐 확인하였다.

결 과 :

1) 임상양상 및 경과는 전형적인 무균성뇌막염의 양상을 보였다.

2) 총11예 중 4예에서 echovirus가 자랐으며, 1예에서 뇌척수액에서만 배양된 것을 제외하고는 3예에서 뇌척수액과 대변에서 모두 echovirus 3가 배양되었다. 1예에서는 뇌척수액에서 echovirus 3 이외에 coxsackie B virus가 검출되었다.

3) PCR product도 전형적인 장바이러스에 합당한 소견을 보였다.

결 론 : 1994년도 봄철에 연세대학교 의과대학 세브란스병원 소아과에 무균성뇌막염으로 입원한 환자의 원인 바이러스는 echovirus 3에 의한 감염이었다.

REFERENCES

- 1) 김동윤, 정구봉, 오홍근, 소창욱, 정진영 : 1993년 상반기에 유행한 무균성뇌막염에 대한 임상적 고찰. 소아과 37:1420-1426, 1994
- 2) 윤석중, 홍성진, 이영혁, 김민희, 김교순, 이재면, 이원영 : 역전사 중합효소 연쇄반응을 이용한 무균성뇌막염 바이러스 진단. 소아과 37:1226-1234, 1994
- 3) Piore C, Nicoletta S: Single step method of RNA isolation by guanidium thiocyanate phenol-chloroform extraction. *Analy Biochem* 162:156-159, 1987
- 4) Rotbart HA: *Nucleic acid detection systems for*

- enteroviruses. Clin Microbiol Rev* 4(2):156-168, 1991
- 5) Shina ND, Biernat J, McManus J, Kster H: *Polymer support oligonucleotide synthesis X VIII: Use of β -cyanoethyl-N, N-dialkylamino-1N-morpholino phosphoramidite of deoxynucleoside for the synthesis of DNA fragments simplifying deprotection and isolation of final product. Nucleic Acid Res* 12:4539-4557, 1984.
- 6) Becker CR, Efiacitec JW, Heiner CR, Kaiser MF: *Use of a reverse phase column for the HPLC purification of synthetic oligonucleotides. J Chromatogr* 326:293-299, 1985.
- 7) Melnick JL: *Enteroviruses: Polioviruses, coxsackieviruses, ECHO viruses and newer enteroviruses. In Fields BN(ed): Virology, New York, Raven Press, 1990, pp549-605*
- 8) Zoll GJ, Melchers WJG, Kopecka H, Jambroes G, van der Poel HJA, Galama JMD: *General primermediated polymerase chain reaction for detection of enteroviruses: Application for diagnostic routine and persistent infections. J Clin Microbiol* 30:160-165, 1992
- 9) 조은영, 강미구, 홍수중, 김기수, 박영서, 박인숙, 문형남, 홍창의 : 1989-90년 서울지역에 유행 한 무균성 뇌막염에 대한 고찰. 소아과 34:1565-1571, 1991
- 10) 이병훈, 남형근, 이명익, 손근찬 : 뇌막염 환아에 대한 임상적 고찰. 소아과 32:180-190, 1989
- 11) 박강우, 최대영, 김성원 : 1990년도 상반기에 부산지역에서 유행한 무균성 뇌막염의 임상적 고찰. 소아과 34:1400-1408, 1991
- 12) 류승하, 박순복, 임백근, 김중수 : 무균성 뇌막염의 임상적 고찰. 소아과 27:1176-1183, 1984
- 13) Peter AH, O'Grady JE, Milanovich RA: *Aseptic meningitis associated with echovirus type 3 in very young children. Am J Dis Child* 123:452-456, 1972
- 14) Lake AM, Lauer BA, Clark JC, Wesenberg RL, McIntosh K: *Enterovirus infections in neonates. J Pediatr* 89:787-791, 1976
- 15) Singer JI, Maur PR, Riley JD, Simith PB: *Management of central nervous system infections during an epidemic of enteroviral aseptic meningitis. J Pediatr* 96:559-563, 1980
- 16) Cherry JD: *Textbook of Pediatric infectious disease. 3rd ed. Philadelphia, WB saunders Co, 1992, p 439-443*
- 17) Krugman S: *Infectious Disease of Children. 9th ed. St Louis, Mosby-Year Book Co, 1992, p*

623-628

- 18) 송규정, 박성윤, 황규태, 황태규, 이순용 : 소아 뇌막염의 임상적 고찰. *인제의학* 8:349-359, 1987
- 19) Wildin S, Chonmaitree T: *The importance of the virology laboratory in the diagnosis and management of the viral meningitis. Am J Dis Child* 141:454-457, 1987
- 20) Feldman WE: *Concentration of bacteria in cerebrospinal fluid of patients with bacterial meningitis. J Pediatr* 88:549-552, 1976
- 21) 박윤아, 조은영, 김기수, 박영서, 문형남, 홍창의 : 1991년에 유행한 무균성 뇌막염의 임상적 고찰. *소아과* 36:506-511, 1993
- 22) Zhang HY, Yousef GE, Bowles NE, Archard LC, Mann GF, Mowbray JF: *Detection of enterovirus RNA in experimentally infected mice by molecular hybridisation: Specificity of subgenomic probes in quantitative slot blot and in situ hybridisation. J Med virol* 26:375-386, 1988