

□ 증 례 □

양측 전경골 동맥과 비골 동맥 폐쇄를 동반한 베게너 육아종증 1예

연세대학교 의과대학 내과학교실, 병리학교실¹⁾

이상학 · 양동규 · 조현명 · 송건훈 · 박재민 · 유정선 · 장 준 · 김성규 · 이원영 · 신동환¹⁾

= Abstract =

A Case of Wegener's granulomatosis with obstruction of both anterior tibial and peroneal arteries

Sang Hak Lee, M.D., Dong Gyoo Yang, M.D., Hyun Myung Cho, M.D., Kun Hoon Song, M.D.,
Jae Min Park, M.D., Jung Sun Yoo, M.D., Joon Chang, M.D., Sung Kyu Kim, M.D.,
Won Young Lee, M.D., Dong Hwan Shin, M.D.¹⁾

Department of Internal Medicine and department of Pathology¹⁾ Yonsei University College of Medicine, Seoul, Korea

Wegener's granulomatosis is characterized by necrotizing granulomatous vasculitis affecting upper and lower respiratory tracts and kidneys. Vascular lesions commonly involve capillaries and small vessels but, less commonly larger vessels.

We report a 46-year-old male patient of Wegener's granulomatosis associated with paranasal sinusitis, pulmonary consolidations, glomerulonephritis, skin lesions with obstruction of both anterior tibial and peroneal arteries. Several necrotic lesions of the toes had progressed to gangrene and both transmetatarsal amputations were done. The patient continued to receive cyclophosphamide and prednisolone.

Key Words : Wegener's granulomatosis, arterial obstruction

서 론

베게너 육아종증은 괴사성 및 육아종성 염증질환으로 흔히 괴사성 혈관염을 유발한다. 전형적인

예에서 특징적인 병변은 상·하기도의 괴사성 육아종, 소혈관과 중간 크기 혈관의 국소괴사성 혈관염, 신장의 괴사성 사구체염으로 나타난다. 이 질환의 진단은 임상적 양상과 침범 장기의

조직병리 소견에 크게 의존하여 감별진단이 어려울 때가 많았으나 최근 혈청내 표지자(marker)로 항호중구 세포질항체(Antineutrophil cytoplasmic autoantibody : ANCA)가 큰 도움이 되며 혈관염의 병인에도 관여하는 것으로 보고되고 있다¹⁾. 환자의 임상 양상은 각각의 침범된 혈관의 분포에 기인하며²⁾ 소동맥, 정맥과 모세혈관이 주로 침범되고 굵은 혈관의 폐쇄는 드문 것으로 알려져 있다.

저자 등은 부비동, 폐, 신장을 침범하고 양측 전경골 동맥과 비골 동맥 폐쇄를 동반한 베제너 육아종증 1예를 경험하였기에 문헌고찰과 함께 이를 보고하는 바이다.

증 례

환자 : 박 O 윤. (남자, 46세)

주소 : 비루, 두통

현병력 : 환자는 내원 10일전부터의 비폐색, 비루, 기침, 두통과 발열을 주소로 개인의원에서 부비동염으로 진단받고 치료하던 중, 증상이 호전되지 않고 흉부 단순촬영상 우측 하폐야에 폐침윤 소견을 보여 본원 내과로 전원되었다.

과거력 및 가족력 : 특이 소견 없음.

이학적 소견 : 입원당시 혈압 120/80 mmHg, 맥박 72회/분, 호흡수 15회/분, 체온 36.6℃ 였다. 급성 병색을 보였고 결막은 충혈되어 있었으나 경부 임파절은 촉진되지 않았다. 우측 하폐야의 호흡음은 감소되어 있었으며 수포음이 청진되었다. 복부 검사상 압통이나 간·비종대는 없었으며 상하지에 특이소견은 없었다.

검사실 소견 : 입원당시 시행한 말초혈액 검사상 혈색소 12.5 g/dL, 헤마토크릿 40.7%, 백혈구

22,300/mm³(호중구 88.2%, 단핵구 4.0%, 호산구 1.7%), 혈소판 432,000/mm³이었고, 적혈구 침강속도 110 mm/hr, LDH 191 IU/L, IgG 2,784 mg/dL, IgA 305 mg/dL, IgM 104 mg/dL였다. 총단백 6.8 g/dL, 알부민 2.8 g/dL, CRP 29.4 mg/dL, HBsAg 음성, AntiHBc 양성, AntiHBs 양성이었고, RF 음성, ANA 음성, Anti-DNA Ab 음성이었으며, C3, C4는 정상범위였고 c-ANCA 1:640 양성, p-ANCA 음성이었다. 소변검사상 적혈구 5-10/HPF, 백혈구 2-3/HPF, 단백 30mg/dL가 검출되었고 24시간 소변검사상 단백질 3,262mg, creatinine 청소율 114ml/min/1.73m² 였다. 수차례 시행한 객담검사에서 결핵균은 검출되지 않았다.

방사선 소견 : 흉부 단순촬영상 우측 하폐야에 폐침윤 소견이 있었으며(Fig. 1) 흉부 전산화 단층촬영상 우측폐 하엽 상분절에 공동을 동반한 다수의 결절이 관찰되었다(Fig. 2). 부비동 단순촬영상 양측 상악동염이 관찰되었다(Fig. 3).

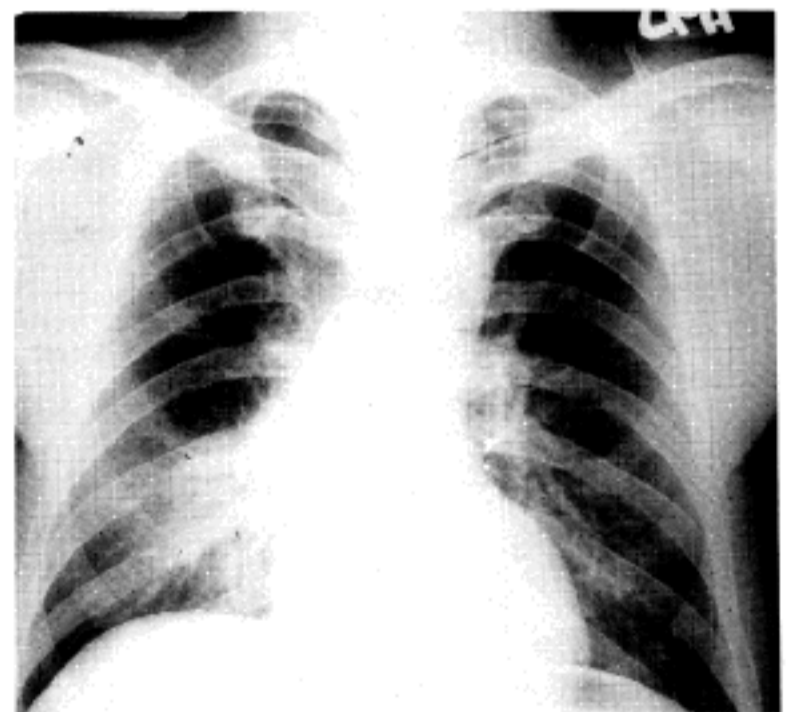


Fig. 1. Initial chest Xray shows consolidation on right lower lung field.

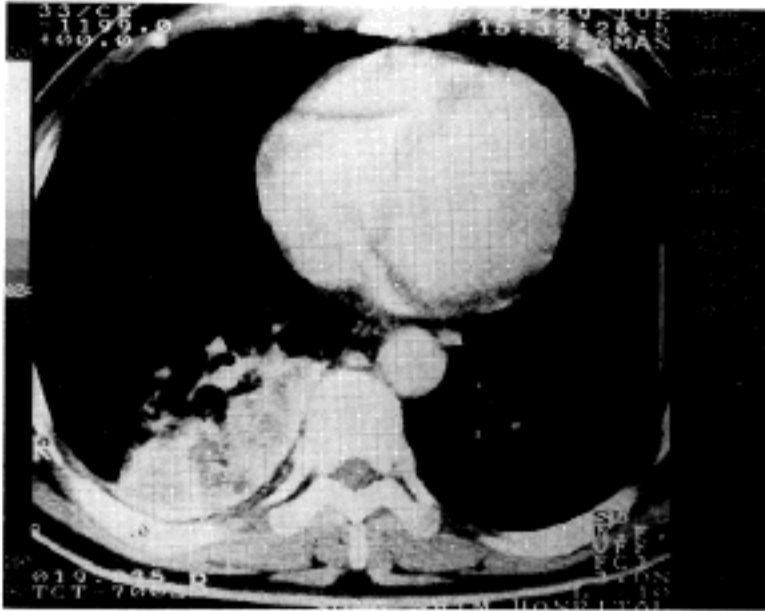


Fig. 2. Chest CT shows consolidation with multiple low density and air cavities in superior segment of right lower lobe.

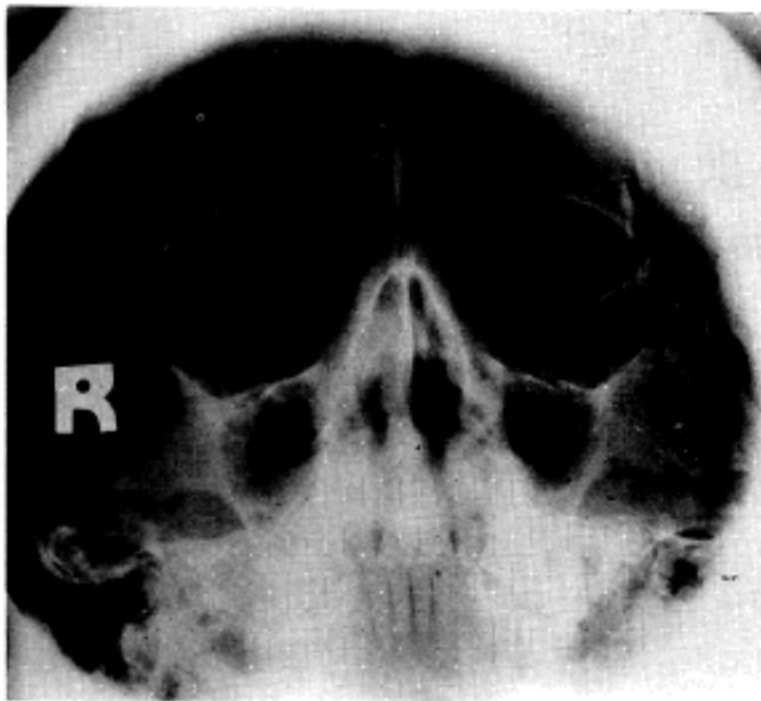


Fig. 3. PNS view shows haziness and mucoperiosteal thickening on both maxillary sinus.

기관지경 소견 : 기관지 점막이 전반적으로 심하게 충혈되어 있었으나, 기관지 내강에 관찰되는 종물은 없었다.

조직병리학적 소견 : 경기관지 폐생검으로 얻은 기관지 조직소견상 점막표면에 궤양이 있었고 전반적으로 심한 염증세포, 주로 림프구성 침윤이 있었으며, 미세한 과립상 간질변성과 괴사가

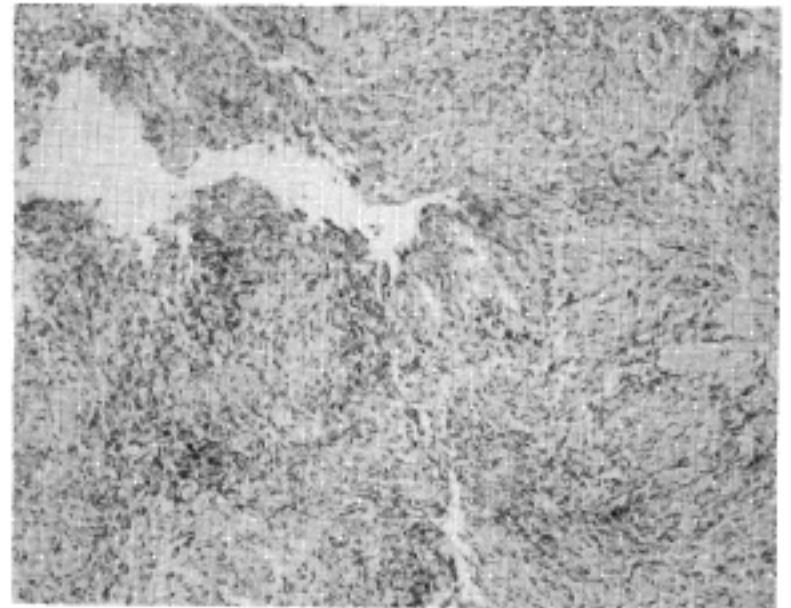


Fig. 4. Transbronchial lung biopsy shows denudated surface, microabscess and multinucleated histiocyte infiltration on bronchial mucosa. (H&E stain; $\times 200$).

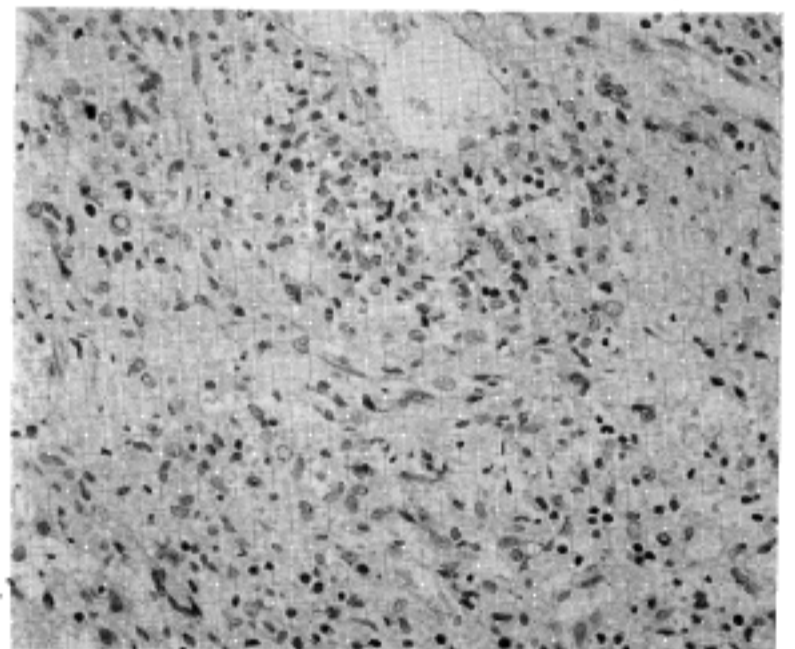


Fig. 5. Nasal mucosal biopsy shows poorly defined granulomatous infiltrate and multinucleated giant cells involving focally small vessels. (H&E stain; $\times 400$).

관찰되었다. 상피 직하부에 호중구성 미세농양과 그 주변에 다핵성 조직구들이 관찰되어, 기관지 결핵을 배제하기 위하여 항산균 염색을 하였으나 음성이었다. 위의 소견은 혈관외 간질조직에서 보이는 베게너 육아종증의 소견에 해당하였다 (Fig. 4). 비점막 조직생검상 심한 표면괴사와 상피하 간질내 염증 반응이 두드러졌고, 그 가운

데 거대세포를 동반한 육아종성 반응이 있으면서 소혈관을 분절성으로 침범하고 있어 기관지 조직 검사 소견에 의한 베게너 육아종증 진단을 뒷받침 하였다(Fig. 5). 초음파유도 신 생검상 생검된 사구체의 35%가 반월성 사구체신염을 보였고, 나머지 사구체는 정상이거나 섬유양 괴사소견을 보였으며 일부 신세뇨관의 위축성 변화와 신간질내에 단핵구 침윤이 관찰되었다(Fig. 6). 면역형광 검사상 맥관막에 소량의 IgM과 C3의 침착이 관찰되었다.

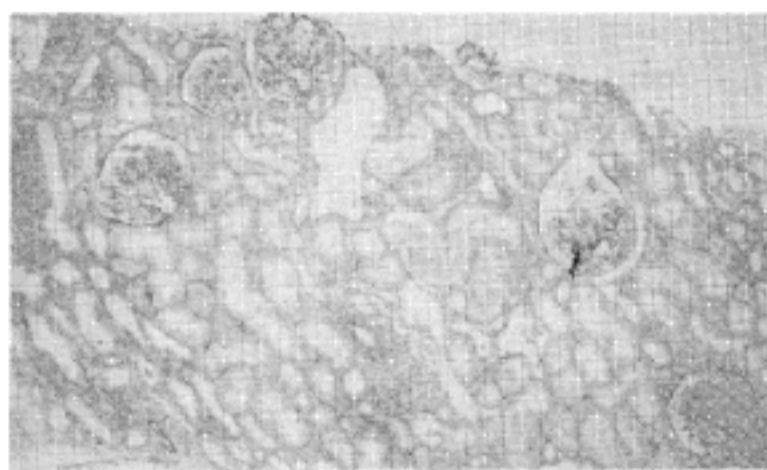


Fig. 6. Kidney biopsy shows glomeruli variable from normal to crescent formation. Some of glomeruli show fibrinoid necrosis and adhesion to Bowman's capsules. In the interstitium, patchy mononuclear cell infiltrations are seen(H&E stain; $\times 40$).

임상경과 및 치료 : 입원 당일부터 발열이 계속되었고 기침, 객담, 비루가 있었으며 흉부 방사선 검사상 폐침윤과 공동이 있어 항생제를 투여하기 시작하였다. 입원 14일째 양측 족부에 청색증 병변에 동반된 이상감각과 동통을 호소하였으며, 수 개의 자반과 수포가 관찰되었다(Fig. 7). 양측 족배동맥의 박동이 촉지되지 않아 시행한 디지털 감쇄 혈관 조영술에서 양측 전경골 동맥과 비골 동맥 근위부의 점진적인 협착과 폐쇄소견이 관찰되었다(Fig. 8). 기관지, 비점막 및 신 생검 소견과 c-ANCA양성으로 베게너 육아종증 진단하에

cyclophosphamide 2mg/kg/day, prednisolone 1mg/kg/day를 경구로 투여하기 시작하였다. 치료 30일째 전신증상의 호전을 보이는 가운데 추적 검사한 c-ANCA의 역가는 1:160 양성이었다. 양측 2, 3, 4째 족지의 괴사성 병변은 건성괴저로 진행되어, 치료 50일째 양측 중족골 부위의 절단수술 시행하였으며 현재 외래 추적 관찰 중이다.

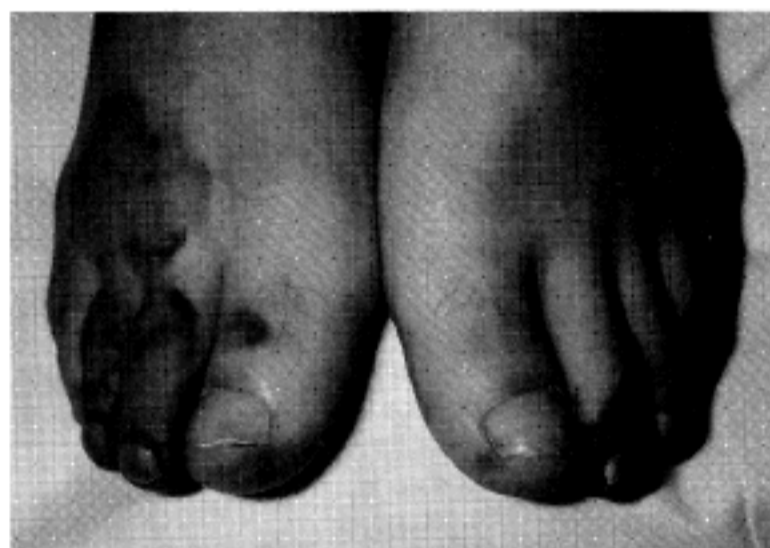

Fig. 7. Purpura and bullae formation on toes of both feet and dorsum of right foot.

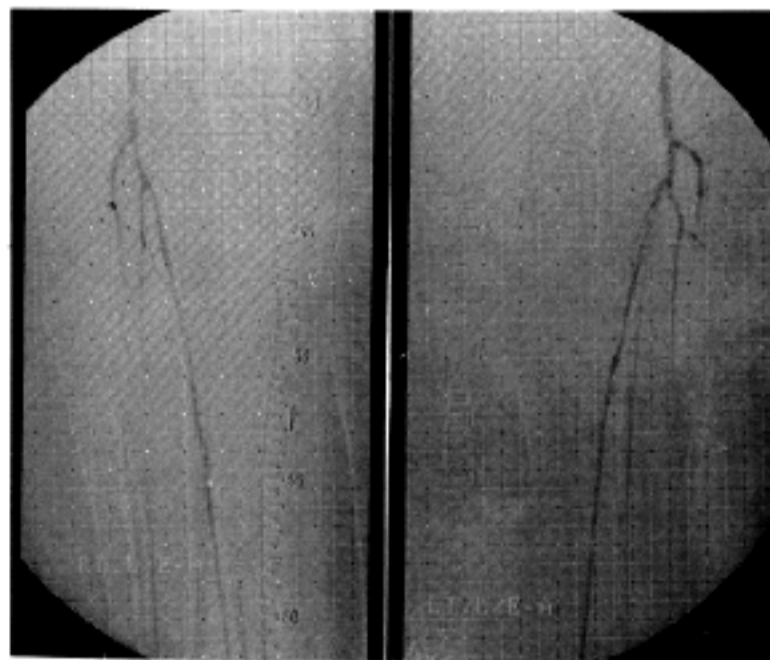


Fig. 8. DSA(Digital Subtraction Angiography) of both lower extremities shows symmetrically tapered narrowing and occlusion of both anterior tibial and peroneal arteries.

고 안

베게너 육아종증은 다양한 장기를 침범하는 질환으로 특징적으로 상·하기도와 신장을 침범하는 양상을 보인다. 항호중구 세포질항체(ANCA)는 진단에 도움을 주고 병태생리에도 관여할 수 있다^{1,3,4}. ANCA는 괴사성 전신성 혈관염을 일으키는 베게너 육아종증, 결절성 다발성 동맥염(polyarteritis nodosa), 특발성 반월성 사구체신염 등의 여러 질환에서 나타나며, 각각의 다양한 임상양상은 각 환자에서 침범된 혈관의 분포에 기인한다². ANCA는 cytoplasmic pattern ANCA (c-ANCA), perinuclear pattern ANCA (p-ANCA)로 구별되며^{4,5,6}, c-ANCA는 중성구의 일차과립 단백질인 proteinase 3 (PR3)에, p-ANCA는 단핵구의 라이소좀 단백질인 myeloperoxidase (MPO)에 특이성을 갖는 것으로 알려져 있다³. c-ANCA는 베게너 육아종증에서 높은 감수성으로 나타나며, 그 밖에 폐포 모세혈관염을 동반하는 비육아종성 폐-신장 질환, 호흡기 혈관염이 없는 결절성 다발성 동맥염과 드문 경우에 사구체신염에서도 관찰된다³. ANCA와 작용하는 표적항원이 호중구와 단핵구의 표면으로 표현되는 기전은 정확히 알려져 있지 않으나, Interleukin-1, tumor necrotic factor, transforming growth factor- β 와 같은 cytokine이나, formyl tripeptides, lipopolysaccharides 등의 미생물 생산물에 의한 점화(priming)가 이를 유발하는 것으로 생각된다^{1,3,17}. 점화에 의해 소량의 과립 내용물이 세포 표면에 표현될 때 이 항원이 ANCA와 반응하며 이로 인한 호중구의 활성화가 탈과립과 respiratory burst를 일으킨다. 또한 혈관 내에서 백혈구의 marginating과 crossing이 일어날 때 활성화된 세포가 분해 효소와 독성 산소 대사물을 분비하면, 이들이 괴사성 염증성 손상을 초

래하는 것으로 추측된다¹. 호중구에서 유리된 양전하를 띤 과립 내용물이 내피세포에 흡착되어, ANCA의 표적 항원으로 나타날 수 있으며, 자극된 혈관 내피세포 자체도 PR3를 생산할 수 있어, 이들이 ANCA와 직접 작용할 수도 있다¹² 한편 ANCA 연관 혈관염 환자 중 90%에서 'flu-like'한 증상이 동반된 것으로 미루어 감염도 이 질환의 병인에 기여하는 것으로 생각된다^{7,18}.

베게너 육아종증 환자는 초기에 90%에서 상·하기도 침범 증상을 호소하며, 대개 기침, 객혈, 흉막염을 동반하게 된다. 발병 2년내에 77%의 환자에서 사구체신염이 발생되나 증상이 있는 경우는 드물다⁸. 초기 환자의 15%에서는 안과적 이상을 보이며 대개 통증을 동반한 안구돌출등의 증상이 동반된다. 67%의 환자에서 근-골격계 이상이 유발되며 이들 대부분은 단지 관절통과 근육통 만을 호소한다. 전신적인 증상으로 발열, 체중감소를 보이며 그 밖에 소수에서 신경염, 심낭염을 보인다⁸. 초기 환자의 13%에서 나타나는 피부 병변은 전체 발병기간 중 46%에서 나타나며, 자반, 궤양, 농포, 구진, 피하결절, 괴저등 다양한 양상이 있다. 당뇨병성 괴저와는 달리 괴저가 진행되면, 혈관의 폐쇄와 허혈성 손상이 초래되고 창색증, 동통, 한랭감각을 호소하나 홍반이나 부종이 동반되는 경우는 드물다⁹.

베게너 육아종증에서 호흡기계의 혈관이 침범된 경우, 모세혈관염이 가장 흔하고 일부에서 소동맥과 소정맥이 침범되며⁵, 다른 장기를 침범하여도 중간크기 이상의 동맥에 병변을 일으키는 것은 드물다. 문헌 고찰에 따르면 베게너 육아종증으로 진단된 환자에서 족지의 중간크기 동맥을 침범하여 절단술을 받은 예와¹⁰, 뇌 기저동맥의 괴사성 염증이 밝혀진 보고가 있다¹⁹. 본 증례에서도 양측 족부의 피부 병변 양상과 혈관 조영술상 점진적 동맥 폐쇄로 미루어, 혈관염의 진행에

다른 동맥 폐쇄와 이로 인한 허혈성 조직 손상이 피부 병변으로 나타났을 것으로 생각된다. 백혈구증가, 적혈구 침강속도 증가, ANCA 양성, 동반된 피부병변의 시기로 보아 혈관염의 악화가 상기 동맥의 폐쇄를 초래했을 것으로 생각되나, 혈관염의 정도에 대하여 임상적 또는 혈청학적으로 증명할 수 있는 척도가 부족하다.

이 질환의 검사실 소견으로 백혈구증가, 빈혈, 혈소판증가, 적혈구 침강속도 증가 등이 흔히 보이며⁸⁾, 이들 중 진단시 신장침범 여부, 초기 혈청 creatinine, 알부민, 백혈구수 및 적혈구 침강속도 등이 예후와 밀접한 관계가 있으며¹¹⁾, 이와 더불어 폐출혈도 중요한 예후인자의 하나로 생각된다⁷⁾. 이중 적혈구뇨, 혈청 단백질과 알부민의 저하는 신장기능저하를 간접적으로 반영하는데, 조직병리 검사상 보이는 급속 진행성 사구체 신염이 만성 특발성 병변에 비해 면역억제 요법에 잘 반응한다고 한다¹¹⁾. 이 질환에서 흔히 보이는 백혈구수의 증가는 ANCA가 PR3를 억제하여 과립구의 분화가 촉진된데 기인한 것으로 생각되며, 백혈구가 많은 경우 활동적이고 공격적인 양상을 보여 신장 침범과 사망의 위험이 높아, 보다 적극적인 치료가 요구된다.

이 질환의 활성도를 나타내는 지표로는 c-ANCA가 중요하게 이용되는데^{12,13)}, 일부 환자에서는 CRP(C-reactive protein)도 한 지표로 이용할 수 있다¹⁴⁾. 한편 c-ANCA 역가의 증가가 베게너 육아종증의 재발에 선행될 수 있으므로, 이를 측정하여 치료를 미리 시작한 경우 면역억제제 총 사용량의 감량과 투여기간의 단축이 가능하다¹³⁾. 또한 감염증이 육아종증의 재발에 선행하는 경우가 많아 예방적으로 cotrimoxazole이 투여되기도 한다^{13,14)}. 근래 cyclophosphamide 1-2mg/kg/day, prednisolone 1mg/kg/day의 병합 요법이 보편화되는 추세이며, 이렇게 치료한 환자의 경우에 반응

율 91%, 완전관해율 75%로¹⁵⁾, 각각의 단독요법보다 성적이 우수하다고 알려져 있다⁸⁾. 그러나 일부에서 prednisolone 단독요법으로 치료한 경우도 장기간의 생존율을 보여, 아직 확립된 치료의 표준은 없다¹⁶⁾. 한편 면역억제제의 장기투여로 인하여 골수기능 억제, 이차적인 감염, 방광염, 악성종양 등이 유발될 수 있으며, 이에 대한 대책이 요구되고 있다⁸⁾.

요 약

저자 등은 두통과 비루를 주소로 내원한 46세 남자에서 비강, 폐, 신장을 침범하고, 양측 전경골 동맥과 비골 동맥 폐쇄를 동반한 베게너 육아종증 1예를 경험하였기에 문헌고찰과 함께 보고하는 바이다.

참 고 문 헌

- 1) Jennette JC, Falk PJ : Pathogenic potential of antineutrophil cytoplasmic autoantibodies. *Lab-invest* 70 : 135, 1994
- 2) Falk RJ, Jennette JC : Anti-neutrophilic cytoplasmic autoantibodies with specificity for myeloperoxidase in patients with systemic vasculitis and idiopathic necrotizing and crescentic glomerulonephritis. *N Engl J Med* 318 : 1651, 1988
- 3) Jennette JC, Ewert BH, Falk RJ : Do Antineutrophil cytoplasmic autoantibodies cause Wegener's granulomatosis and other forms of necrotizing vasculitis? *Rheum Dis Clin North America* 19 : 1, 1993
- 4) Jennette JC, Falk RJ : Antineutrophil cytoplasmic autoantibodies and associated

- disease : A review. *Am J Kid Dis* **15** : 517, 1990
- 5) Gaudin PB, Askin FB, Falk RJ, Jennette JC : The pathologic spectrum of pulmonary lesions in patients with Anti-neutrophil Cytoplasmic Autoantibodies specific for Anti-proteinase 3 and Anti-myeloperoxidase. *Am J Clin Pathol* **104** : 7, 1995
 - 6) 조대옥, 안재형, 박원도, 이태원, 임천규, 김명재, 양문호, 김신규 : Anti-neutrophil Cytoplasmic Autoantibody(ANCA)연관성 급속 진행성 사구체 신염에 관한 임상경험 2예. *대한내과학회 잡지* **43** : 555, 1992
 - 7) Falk RJ, Hogan S, Carey T, Jennette JC : Clinical course of Anti-neutrophil cytoplasmic autoantibody-associated glomerulonephritis and systemic vasculitis. *Ann Intern Med* **113** : 656, 1990
 - 8) Hoffman GS, Kerr Gs, Leavitt RY, Hallahan CW, Lebovies RS, Travis WD, Rottem M, Fauci AS : Wegener granulomatosis : An analysis of 158 patients. *Ann Intern Med* **116** : 488, 1992
 - 9) Lithner P, Hallmans G, Hietala SO : Cutaneous hemorrhage and Gangrenes localized to the lower limbs in patients with collagen disease and in diabetics. *Upsala J Med Sci* **83** : 145, 1978
 - 10) Philips RW, Twiest MW : Wegener's granulomatosis and gangrene in the feet. *Ann Intern Med* **99** : 571, 1983
 - 11) Briedigkeit L, Kettritz R, Göbel U, Natusch R : Prognostic factors in Wegener's granulomatosis. *Postgrad Med J* **69** : 856, 1993
 - 12) van der Woude FJ, Rasmussen N, Lobatto S, Wiik A, Permin H, van Es LA, van der Giessen M, van der Hem GK, The TH : Autoantibodies against neutrophils & monocytes : Tool for diagnosis and marker of disease activity in Wegener's granulomatosis. *Lancet* **1** : 425, 1985
 - 13) Cohen Tervaert JW, Huitema MG, Hene RJ, Sluiter WJ, The TH, van der Hem GK, Kallenberg CG : Prevention of relapses in Wegener's granulomatosis by treatment based on antineutrophil cytoplasmic antibody titre. *Lancet* **336** : 709, 1990
 - 14) Pettersson E, Heigl Z : Antineutrophil cytoplasmic autoantibody (cANCA and pANCA) titers in relation to disease activity in patients with necrotizing vasculitis : a longitudinal study. *Clin Nephrol* **37** : 219, 1992
 - 15) Fauci AS, Haynes BF, Katz P, Wolff SM : Wegener's granulomatosis : Prospective clinical and therapeutic experience with 85 patients for 21 years. *Ann Intern Med* **98** : 76, 1983
 - 16) Anderson G, Coles ET, Crane M, Douglas AC, Gibbs AR, Geddes DM, Peel ET, Wood JB : Wegener's granuloma. A series of 265 British cases seen between 1975 and 1985. A report by a sub-committee of the British Thoracic Society Research Committee. *Quart J Med* **302** : 427, 1992
 - 17) Ewart BH, Jennette JC, Falk RJ : The pathogenic role of Antineutrophil cytoplasmic autoantibodies. *Am J Kid Dis* **18** : 188, 1991
 - 18) Davies DJ, Moran JE, Niall JF, Ryan GB : Segmental necrotizing glomerulonephritis with antineutrophil antibody : possible arbovirus etiology? *Br Med J* **285** : 606, 1982
 - 19) Savitz JM, Young MA, Ratan RR : Basilar artery occlusion in a young patient with Wegener's granulomatosis. *Stroke* **25** : 214, 1994