

황견에서 좌측 폐이식수술

-1례 보고-

이 두 연* · 배 기 만* · 박 만 실* · 백 효 채* · 이 도 연**

=Abstract=

A Single Left Lung Transplantation in Dog -One Case Report-

Doo Yun Lee, M.D.*, Ki Man Bae, M.D.*, Man Sil Park, M.D.*,
Hyo Chae Paik, M.D.*, Do Yun Lee, M.D.**

We performed post-operative hemodynamic evaluation and lung perfusion scan after left lung transplantation in dog. The heart & lungs were extracted from donor dog while the both lungs were flushed with 4°C Euro-Collins solution after heparinization & infusion of prostaglandin E₁.

In the recipient dog, anastomosis of the left atrial cuff was performed by continuous 4-0 Prolene everted suture, and bronchial anastomosis by telescope method with 4-0 Prolene continuous suture. The end-to-end anastomosis of left main pulmonary arteries was performed with continuous 6-0 Prolene suture.

After closure of left thoracotomy incision, the lung perfusion scan was performed post operative 2 days for evaluation of the function of the transplanted lung which showed good perfusion.

The dog was sacrificed in the post-operative 5 days for autopsy.

(Korean J Thoracic Cardiovas Surg 1994;27:238-40)

Key words : 1. Lung transplantation (dog)
2. Disease model, animal

증 례

1) 폐공급견

1992년 10월 23일 17kg의 숫황견에서 기관삽관 전신마취하에서 양와위체위를 취한후 통상적인 방법으로 전흉벽과 우측 서혜부 부위를 멸균소독 하였으며 정중흉골절개 후 심낭을 절개하며 양측 종격동 늑막을 절개한후 상공정맥, 하공정맥, 대동맥과 폐동맥을 노출하여 2점의 No.1 견

사로 돌려둔다. 폐동맥 상부는 4-0 Prolene을 이용하여 째지봉합준비를 하고 헤파린(2mg/kg) 주입후 PGE₁(20 µg/kg)을 우심실을 통해 주입한다. 대퇴동맥압이 40%이상 하강하면 상공정맥 하공정맥을 결찰절단하며 좌심방이를 절단한다. 다시 상행대동맥을 결찰절단하고 폐동맥판부위를 결찰하고 미리 4°C 냉운으로 저장되었던 Euro-Collins 용액(70cc/kg)을 신속히 주입 폐관류시킨다. 하부 폐인대를 절단하면서 심장과 양측 폐를 분리한후 일회호흡 흡입

* 연세대학교 의과대학 흉부외과학교실

* Department of Thoracic and Cardiovascular Surgery, Yonsei University College of Medicine

** 연세대학교 의과대학 방사선과학교실

** Department of Radiology Yonsei University College of Medicine

† 위 논문은 1993년 7월 대한흉부외과 월례집담회에서 구연하였음

통신저자: 이두연, (135-270) 서울시 강남구 도곡동 146-92, Tel. (02) 3450-3380, Fax. (02) 569-0116

Table 1. Pressure difference in recipient dog

	혈압 (mmHg)	맥박 (회/분)	좌심방압 (mmHg)	폐동맥압 (mmHg)
좌측 전폐절제수술후	100/54	143	6/0	19/13
좌측 폐이식후	85/45	133	5/0	17/11
우측 폐동맥결찰후 1시간후	105/54	122	7/4	53/35

압력을 20 mmHg으로 증가시켜 양측 폐를 확장시킨후 기관을 폐쇄절단한다. 절단된 심장과 폐는 4°C로 냉각된 E-C 용액으로 충전된 비닐봉지에 담아서 Ice box에 보관한다.

2) 폐 수용견

1992년 10월 23일 동일 18kg의 숫황견에서 기관삼관 전신마취후 통상적인 방법으로 좌측 흉벽 및 우측 서혜부를 멸균소독한후 우측 대퇴동맥에 동맥캐놀러를 삽입하여 동맥압을 연속 감시하며 좌측 개흉하여 좌측 전폐절제수술한후 준비된 저장된 공급견의 심폐에서 좌측 폐를 분리하여 좌심방간은 4-0 Prolene를 이용한 연속선상문합하였으며 좌측 기관지는 4-0 Prolene를 이용한 telescope 방법으로 연속문합하였고 폐동맥은 6-0 Prolene을 이용하여 연속 단문합하였다.

결 과

수용견에서의 좌측 전폐절제수술, 좌측 폐이식수술, 반대측 폐동맥 결찰후의 각각의 대퇴동맥, 폐동맥, 좌심방압은 Table 1과 같다.

다시 우폐동맥결찰을 제거한후 좌측 개흉부위를 폐쇄한후 2시간 경과후 FiO₂=0.2 상태에서 대퇴동맥혈의 가스분석소견상 pH: 7.202, PaO₂: 278.5 mmHg, PaCO₂: 57.3 mmHg, HCO₃: 22.6 mmol/L, O₂ Sat.: 99.8%, O₂ content: 19.8 ml/dl, BE: -5.6 mmol/L로써 경과양호하여 인공호흡기를 제거하였다(Fig. 1).

수술후 1일째 실내공기에 방치상태에서 대퇴동맥혈 가스분석소견상, pH: 7.294, PaO₂: 289.6 mmHg, PaCO₂: 44.9 mmHg, HCO₃: 21.9 mmol/L, O₂ Sat.: 99.9%, O₂ content: 19.4 ml/dl, BE: -4.1 mmol/L 이었으며 경과양호하였다. 수술후 2일째 entobar를 투여하여 진정시킨후 기관삼관하여 lung perfusion scan을 시행하였으며(Fig. 2) 이식폐의 관류가 양호하였다(Table 2). 수술후 항생제에는 하루에 Suprax 200 mg을 2회로 나누어 경구투여하였고 면역억제

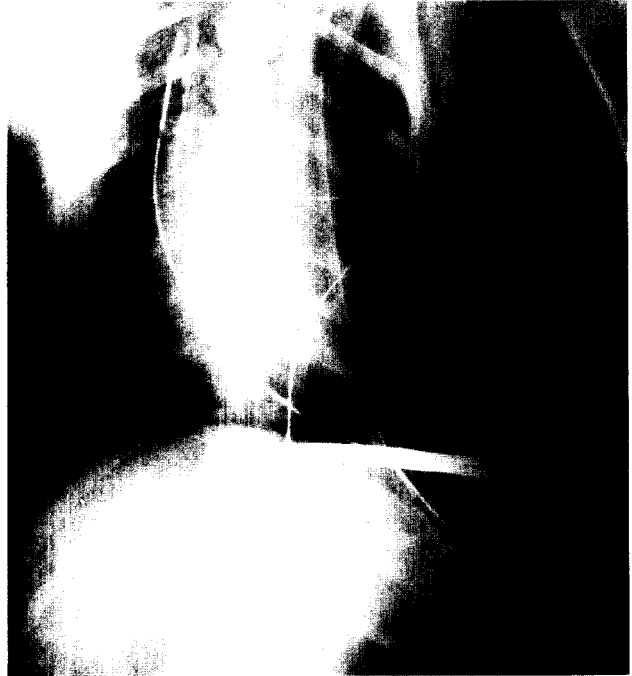


Fig. 1. Postoperative chest roentgenogram of the recipient dog (Note full expansion of the left lung).



Fig. 2. Postoperative lung perfusion scan of the recipient dog. The even distribution of the both lung perfusion was noted 2 days after operation.

Table 2. Lung Perfusion Scan in Recipient Dog

시간 (Min)	60	180
% 우측	47.10	48.46
% 좌측	52.90	51.14

제는 아자치오프린 (5 mg/kg 2번 나누어 경구투여), 사이클로스포린 (15 mg/kg 2번 나누어 경구투여), 프레드니솔론 (250 mg 2번 나누어 정맥주사)을 통상적인 방법으로 투여하였으며 수술후 5일째 회생시켰다.

고 찰

폐이식수술은 호흡부전증 환자의 최후의 치료방법으로 정착되었다. 그러나 통상 폐이식수술후 약 50%에서 여러 가지 합병증이 발생하며 주요합병증에는 기관지문합부위 파열, 이식된 폐의 감염 및 거부반응 등이 있으며 최근 항생제투여, 사이클로스포린의 개발, 스테로이드투여의 감량등으로 합병증인 감염율이 감소되고, 기관지문합부위 파열, 거부반응등이 크게 감소되고 있어 폐이식수술성적은 점차 호전되고 있다¹⁾. 그러나 폐이식수술시의 신경차단, 기관지동맥차단, 림프절차단, 절제된 공급폐의 저장 및 운반시 허혈상태등으로 폐조직의 기능상실이 예상될 수 있으며²⁾ 이로인한 혈관저항조절 작용이 상실되어 폐동맥압이 상승하며 폐부종, 심부종, 심부전 등이 유도될 수가 있으며 또한 기관지문합부위파열, 문합부위의 육아조직에 의한 협착 혹은 폐쇄등이 동반되기도 하며 이들이 수술후 사망원인에 크게 관계함이 확인되었다. PGE₁ 투여로 인한 폐동맥확장으로 신속하고 균등한 폐실질의 저온유지와 폐저장액의 균등한 분포로 허혈조직의 감소와³⁾ 최근 전해질 용액, Euro-Collins 용액, University of Wisconsin 용액 등의 폐저장액의 개발은 장시간의 허혈상태를 유지할수 있게 되었다^{4, 5)}. 또한 간혹 좌심방 문합부위에 혈전이 발생하여 폐정맥 개구를 폐쇄하는 경우 폐부종으로 사망하게 된다. 1962년 Yeh와 1968년 Garzon 등은 폐이식수술후 좌심방 연 단단문합부위에 혈전이 발생하였음을 보고하였으며^{6, 7)} 1989년 이두연등이 황견의 폐이식실험에서 좌심방 혈전이 발생하였음을 보고한 바 있다⁸⁾.

최근 기관지 단단문합대신 4-0 Prolene telescope방법에 의한 기관지문합으로 기관지파열율이 격감되고 대망을 이

용한 문합부위보강이 필요하지 않게 되었다⁹⁾. 또한 폐정맥 문합보다는 공급견과 수용견의 좌심방간의 내면이 밀착되도록 4-0 Prolene으로 연속선상봉합으로 문합함으로써 좌심방 혈전 생성률이 크게 감소하였으며 폐동맥 단단문합역시 6-0 Prolene을 이용하여 서로 꼬여지지 않도록 연속 단단문합함으로써 수술후 폐동맥문합부위협착 발생을 격감시켰다. 이와같은 방법으로 저자의 황견의 경우 수술후 폐관류소견상 이식폐의 정상 관류소견을 확인할 수 있었다. 또한 수술후 항생제투여와 사이클로스포린, 아자치오프린, 메칠프레드니솔론을 투여하며 아자치오프린은 1 mg/kg 용량으로 경구투여하며 사이클로스포린은 2 mg/kg 용량으로 서서히 정맥주사하거나 15 mg/kg 용량으로 하루에 2번 나누어 경구투여하게 된다. 혈장내 사이클로스포린 농도는 방사선면 역학적 측정으로 200~400 ng/ml를 유지하며 거부반응이 발생하는 경우 메칠프레드니솔론을 500 mg~1 gm을 3일간 정맥주사하여 수술후 감염과 거부반응을 줄이게 된다.

References

1. 이두연, 이영석, 김해균, 이교준, 이기범. 황견에서 폐이식수술후 이식된 폐의 병리소견. 대흉외지 1992; 25: 356-63
2. Juvenelle AA, Citred C, Wles CE, Steard JD. *Pneumonectomy with replantation of the lung in dog for physiologic study.* J Thorac Cardiovasc Surg 1951; 21: 111-5
3. Cooper JD. *Current status of lung transplantation.* Transplant Proc 1991; 23: 2107-14
4. Hardesty RL, Aeba R, Armitage JM, Kormos RL, Grffith BP. *A Clinical trial of UW solution for pulmonary preservation.* J Thorac Cardiovasc Surg 1993; 105: 660-6
5. Puskas JD, Cardoso PFG, Mayer E, Shi S, Slutsky AS, Patterson GA. *Equivalent eighteen hour lung preservation with low-potassium dextran or Euro-Collins solution after prostaglandin E1 infusion.* J Thorac Cardiovasc Surg 1992; 104: 83-9
6. Yeh TJ, Ellison LT, Ellison RG. *Functional evaluation of the autotransplanted lung in the dog.* Amer Rev Resp Dis 1962; 86: 791-7
7. Garzon AA, Cheng C, Pangan J, Karlson KE. *Hypothermic hyperbaric lung preservation for twenty four hours with replantation.* J Thorac Cardiovasc Surg 1968; 55: 546-54
8. 이두연, 김동관, 김길동. 황견에서 우측 폐이식수술수기에 관한 실험적 연구. 대흉외지 1989; 22: 416-24
9. Schaters HJ, Haydock DA, Cooper JD. *The prevalence and management of bronchial anastomotic complications in lung transplantation.* J Thorac Cardiovasc Surg 1991; 101: 1044-52