

Analysis of Prevalence of Pyramidal Molars in Adolescent

Woojin Kwon, Hyung-Jun Choi, Jaeho Lee, Je Seon Song

Department of Pediatric Dentistry, College of Dentistry, Yonsei University

Abstract

A pyramidal molar is which has completely fused roots with a solitary enlarged canal. The purpose of this retrospective study was to assess the prevalence and characteristics of pyramidal molars among adolescent.

A total of 1,612 patients' panoramic radiographs were screened. A total of 12,896 first and second molars were evaluated. The relative incidence and the correlations regarding the location of pyramidal molar (maxillary versus mandibular) and gender were analyzed using the chi-square test.

The overall incidence of patients with pyramidal molars was 1.49%. 24 patients were found to have a pyramidal molar and it was more prevalent in women (18 women and 6 men). The prevalence of pyramidal molars from all first and second molars examined was 0.31%. 88 percent of pyramidal molars occurred in maxilla. All pyramidal molars were second molar.

Pyramidal molar has a relatively poor periodontal prognosis compared with common multi-rooted teeth and it is important to understand the structural characteristics of root canal during pulp treatment. Clinicians should be able to understand the anatomical properties of pyramidal molar and apply it to treatment and prognostic evaluation.

Key words : Pyramidal molar, Prevalence, Dental anomaly

I. 서 론

소아치과의사는 영유아에서부터 청소년까지 폭넓은 진료를 하면서 치아 맹출 장애, 치아 개수, 크기 또는 형태 이상 등 다양한 종류의 치아 발육 이상을 접하게 된다[1]. 특히 치아 형태 이상은 그 특징을 이해하고 있는 것이 치료의 성공에 있어 매우 중요하다. 그중 대표적인 치근 형태 이상으로는 비정상적 치근 발육으로 인해 다수 치아가 치근 흡수가 일어난 것처럼 짧은 치근을 갖는 short root anomaly (SRA)[2], 치수강이 수직적으로 확장되어 치근분기부가 치근단 쪽으로 위치된 형태를 갖는 우상치[3], 그리고 pyramidal molar 등이 있다.

Pyramidal molar는 한 개의 치근과 한 개의 근관을 갖는 대구치로 정의되며(Fig. 1) 완전히 융합된 치근 내에 유일한 근관 하나를 갖는 형태로 치근만 융합되어 있고 여러 개의 근관을 갖는 융합치와는 구분이 필요하다[4]. 우상치나 pyramidal molar 등 치근 형태 이상의 발생은 치근 형성 과정에 관여하는 헤르트비히 상피초(Hertwig's epithelial root sheath)의 함입과 융합에 밀접한 관련이 있다고 보고되었다. 이 상피 근초는 치아 발생 중 치아 기관의 내피에 있는 이 중층의 세포들에서 기원하며, 대구치의 경우 이 상피 근초의 함입으로 인해 2개 이상의 치근을 갖게 된다[5]. 유전적 요인뿐만 아니라 항암 화학요법, 방사선 요법, 외상 등의 환경적 요인도 이러한 발생 과정에 영향을 미칠

Corresponding author : Je Seon Song

Department of Pediatric Dentistry, College of Dentistry, Yonsei University, 50-1 Yonsei-ro, Seodaemun-gu, Seoul, 03722, Korea

Tel: +82-2-2228-3176 / Fax: +82-2-392-7420 / E-mail: songjs@yuhs.ac

Received April 10, 2020 / Revised June 12, 2020 / Accepted May 15, 2020

※This study was supported by Yonsei University Dental College (student research, 2018).

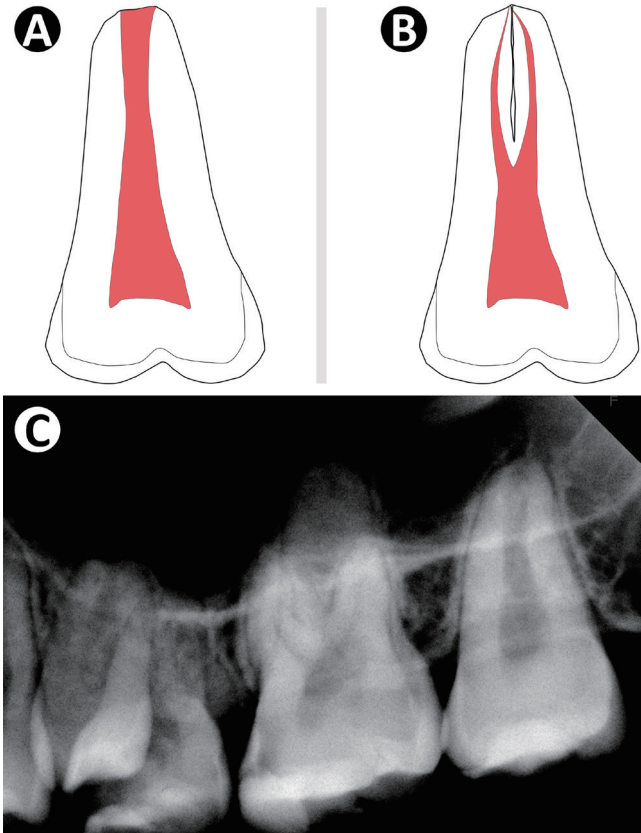


Fig. 1. (A) Figure of pyramidal molar. (B) Figure of fused molar. (C) Periapical radiograph of pyramidal molar. Upper left second molar has 1 root and 1 canal.

수 있으며[6], 함입이 늦어지는 경우 치근 분지부가 치근첨과 가까운 우상치가 형성되며, 함입이 실패한 경우 치근이 하나인 대구치가 만들어진다[7].

Pyramidal molar는 그 특징적인 형태로 인해 치료 및 관리에 있어 주의를 요한다. 특히 치근의 표면적이 작아 교합력으로 인한 치주 부착 상실의 위험성이 크고[8], 치수치료 시 일반 치아와는 접근을 달리해야 한다[9,10].

이전 연구에서 보고된 pyramidal molar의 유병률을 살펴보면 독일인에서 1.88%[11], 인도인에서 1%[12] 그리고 세네갈인에서 4.6%[13]로 조사되었다. 황인종을 대상으로 한 pyramidal molar에 관한 연구를 살펴보면 CBCT(Cone-beam computed tomography)를 이용하여 상악 또는 하악 대구치의 치근을 형태학적으로 분류한 연구들이 존재하나[14-16], pyramidal molar의 유병률을 조사한 보고는 아직 없고, 따라서 이번 연구의 목적은 청소년들에서 pyramidal molar의 유병률을 조사하기 위함이다.

II. 연구 재료 및 방법

이 연구는 연세대학교 치과대학병원 연구 심의 위원회 (Institutional Review Board, IRB)의 승인을 받아 시행되었다(IRB No: 2 - 2018 - 0022).

1. 연구 대상

이 연구는 2005년부터 2018년까지 연세대학교 치과대학병원 소아치과에 내원한 만 13세 이상 만 16세 이하의 청소년을 대상으로 하였다. 총 1750명의 환자들이 포함되었으며 그중 제1,2 대구치의 치령이 Demirjian 등[17]이 보고한 치령 평가 단계 중 G,H 단계에 해당되지 않는 125명의 환자는 치근 발육 평가에 부적합한 것으로 판단하여 제외하였다. 나머지 1,625명의 환자 중 제외 기준에 해당하는 13명의 환자를 제외하여 최종적으로 분석 대상에 포함된 환자의 수는 남자 842명, 여자 770명으로 총 1,612명의 파노라마 방사선사진이 분석되었다(Fig. 2). 포함 기준 및 제외 기준은 아래와 같다.

1) 포함 기준

- (1) 연세대학교 소아치과에 내원하여 파노라마 방사선 사진을 촬영한 만 13세 이상 만 16세 이하의 청소년
- (2) 제1,2대구치의 치령이 Demirjian 등[17]이 보고한 치령 평가 단계 중 G,H 단계에 해당하는 경우

2) 제외 기준

- (1) 제1,2대구치 부위에 낭종이나 종양 등의 병소 또는 외상으로 인한 골절 등과 같이 치아 맹출이나 발육에 영향을 미치는 국소적 요인이 있는 경우
- (2) 교정 치료 또는 치근단 병변으로 인해 제1대구치 또는 제2대구치의 치근 흡수가 진행된 경우
- (3) 방사선 요법, 화학 요법 등을 받아 치근 발육에 영향을 미칠 수 있는 경우

2. 연구 방법

파노라마 방사선 사진을 통해 제1,2대구치의 치근 및 근관 형태를 관찰하였다. Pyramidal molar의 판별은 Ackerman 등[4]이 보고한 "하나의 치근과 하나의 근관을 갖는 대구치"(Fig. 1)라는 정의에 부합하는지를 기준으로 하였고 선별된 치아 번호를 기록하였다. 방사선 사진 판독은 2명의 소아치과 전공의에 의해 시행되었으며, 판독 전 이번 연구에 포함되지 않은 100개의 파노

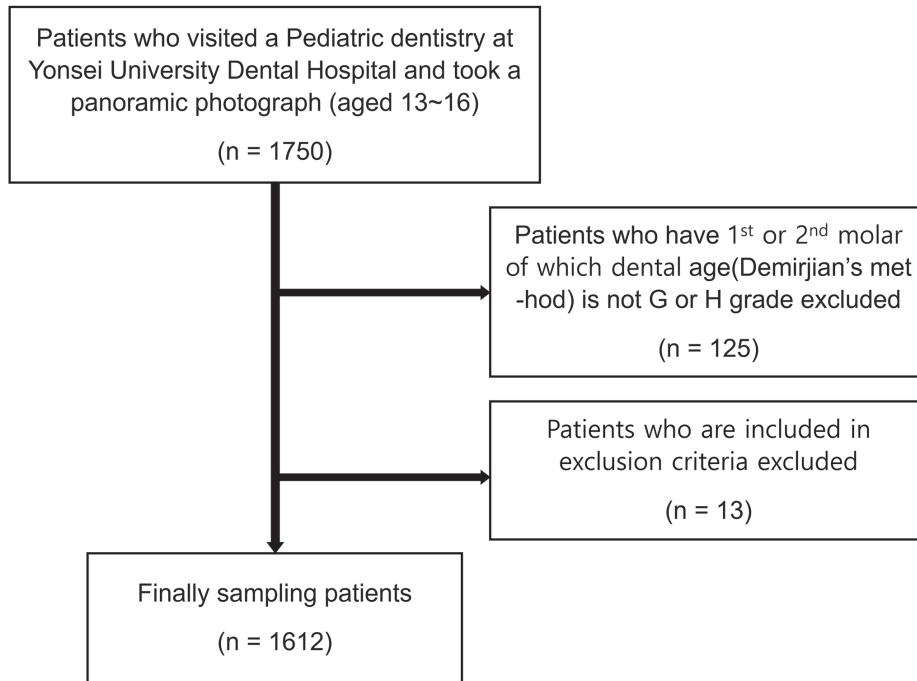


Fig. 2. Flowchart for sampling.

라마 방사선 사진을 통해 관찰자 간 calibration을 시행하였다. 이번 연구에서 분석된 1,612명의 파노라마 방사선 사진에 대한 두 관찰자 간 판독 결과는 급간 상관계수(Inter-class correlation coefficient)를 이용하여 평가한 결과, 신뢰도는 0.88로 높은 수준을 보였다. 두 관찰자의 판독 결과가 일치하지 않는 경우에는 논의를 통해 합의된 결과를 도출하였다.

3. 통계 분석

통계 분석은 SPSS (version 25.0.0, SPSS, Chicago, IL, USA)를 이용하여 카이제곱 검정(chi-square test)를 시행하였고 95%의 유의수준을 이용하였다.

Ⅲ. 연구 성적

연구 대상에 포함된 총 1,612명의 환자 중 여자는 770명, 남자는 842명이었다. 이중 pyramidal molar를 갖는 환자의 수는 24명으로 전체 환자 중 1.49%의 유병률을 보였다. 성별에 따른 유병률을 살펴보면 여자 중에는 2.34%, 남자는 0.71%로 여자에서 3배 더 높게 나타났고 이는 통계적인 유의성이 관찰되었다

(Table 1, $p = 0.007$). 연구 대상이 된 치아는 총 12,896개였으며 이중 40개가 pyramidal molar로 판단되었으며, 전체 치아 중에서 0.31%를 차지하였다(Table 2). 여자 환자의 제1,2대구치 중 pyramidal molar는 0.45%, 남자 환자에서는 0.18%를 차지하였

Table 1. Prevalence of pyramidal molar per person

Gender	Number of subjects	Number of persons with pyramidal molar		p value
		n	%	
Female	770	18	2.34	0.007
Male	842	6	0.71	
Total	1,612	24	1.49	

p value from Chi-square test

Table 2. Prevalence of pyramidal molar per tooth

Gender	Number of molars	Number of pyramidal molar	
		n	%
Female	6,160	28	0.45
Male	6,736	12	0.18
Total	12,896	40	0.31

다. Pyramidal molar를 갖는 환자의 수는 24명이고 총 pyramidal molar의 개수는 40개로 pyramidal molar를 갖는 환자 일인당 평균 1.67개의 pyramidal molar를 갖는다는 것을 알 수 있다 (Table 3).

이번 연구에서 모든 pyramidal molar는 제2대구치에서 발견되었으며 제1대구치에서 발견된 것은 없었다(Table 4). 제2대구치 중에서 pyramidal molar는 0.62%의 비율을 차지하였다. 치아별 유병률을 살펴보면 상악 제2대구치는 1.15%, 하악 제2대구치는 0.09%의 유병률을 보였다. 또한 전체 pyramidal molar 40개 중에서 하악에서 발견된 것은 3개로 상악에서 발견된 37개에 비해 매우 적은 숫자였으며 이는 통계적으로 유의미한 차이를 보였다(Table 4, $p = 0.000$). Pyramidal molar를 갖는 24명의 환자 중 16명(66.7%)에서 pyramidal molar가 양측성으로 나타났다. 편측성으로 나타난 8명의 환자 중 6명이 좌측에서, 나머지 2명은 우측에서 관찰되었다(Table 5).

IV. 총괄 및 고찰

이 연구는 연세대학교 치과대학병원 소아치과에 내원한 청소년들을 대상으로 제1,2대구치에서 pyramidal molar의 유병률을 조사하였고, 성별 및 발생 위치에 따른 차이를 통계적으로 분석하였다. Pyramidal molar의 유병률은 1.49%였으며, 상악에서 호발하였고 남성보다 여성에서 3배 더 나타났다. 이 같은 결과는 이전의 연구들과 상응하는 결과였다. Klein 등[18]은 9.7 - 18.9세의 대구치를 대상으로 pyramidal molar의 유병률을 조사하였으며 유병률은 1.46%로 나타났고 이 중 여성의 비율이 75.7%로 이번 연구의 결과와 유사하였다. Burklein 등[11]은 18세 이상의 독일인을 대상으로 pyramidal molar의 유병률이 1.88%임을 보였으며 여성에서 남성보다 2.6배 호발하였다. 반면 세네갈인을 대상으로 한 Sarr 등[13]의 연구에서는 4.6%의 다소 높은 유병률을 발표하였는데 피험자 수가 150명으로 다른 연구에 비해

Table 3. Number of pyramidal molars per person

Gender	Number of persons with pyramidal molar	Number of pyramidal molar	Number of pyramidal molar / Number of persons with pyramidal molar
Female	18	28	1.56
Male	6	12	2.00
Total	24	40	1.67

Table 4. Distribution of pyramidal molar according to location (Maxilla versus Mandible)

	1 st molar		2 nd molar		Total n (%)	<i>p</i> value
	Light n (%)	Left n (%)	Light n (%)	Left n (%)		
Maxilla	0 (0)	0 (0)	17 (42.5)	20 (50.0)	37 (92.5)	0.000
Mandible	0 (0)	0 (0)	1 (2.5)	2 (5.0)	3 (7.5)	
Total	0 (0)	0 (0)	18 (45.0)	22 (55.0)	40 (100)	

p value from Chi-square test

Table 5. Distribution of symmetrical pattern of pyramidal molar

	Unilateral n (%)	Bilateral n (%)	Total n (%)
Female	6 (33.3)	12 (66.7)	18 (66.7)
Male	2 (33.3)	4 (66.7)	6 (33.3)
Total	8 (33.3)	16 (66.7)	24 (100)

상대적으로 적었다는 것을 고려해야 한다. 2003년 Stahl 등[19]은 4,208명을 대상으로 0.6%의 유병률을 보고하였다. 황인중을 대상으로 한 연구를 살펴보면 pyramidal molar의 유병률을 조사한 연구는 없으나 CBCT를 분석하여 대구치 별로 치근 형태를 분류한 연구들은 존재한다. Jing 등[20]의 연구에서 중국인들의 상악 제2대구치 중 원뿔 형태의 치근을 가지며 Vertucci의 분류에서 type I에 해당하는 경우는 3.28%로 보고되었으며, 한국인을 대상으로 CBCT를 이용하여 진행된 연구에 따르면 상악 제1,2대구치 및 하악 제1대구치가 단일 치근 및 근관을 갖는 경우는 각각 0.25%, 3.87%, 0.05%로 조사되었다[14,15]. 이번 연구에서 pyramidal molar는 모두 제2대구치에서 발견되었으며 상악 제2대구치의 유병률은 1.15%, 하악 제2대구치의 유병률은 0.09%로 위의 연구들에 비해 다소 낮은 결과를 보였다. 파노라마 방사선 사진을 이용한 연구와 비교하여 CBCT를 분석한 연구는 더 정확하다고 할 수 있으나 표본 수가 상대적으로 적고, 유병률을 계산하기 위해서는 상하악 CBCT를 모두 촬영한 환자를 대상으로 해야 하나 그 수가 부족하기 때문에 특정 치아의 형태를 분류하는데 국한되었다. Pyramidal molar의 유병률에 관한 이전 연구들 모두 파노라마 방사선 사진 또는 치근단 방사선 사진 분석을 통해 이루어졌다. 상하악 모두 CBCT를 촬영한 환자의 표본이 충분히 확보된다면 이를 통한 유병률 계산은 더욱 정확한 결과를 나타낼 것이다. 또한 제1,2대구치 간의 유병률 차이가 발생하는 원인에 대해서는 추가 연구가 필요하다.

이전 연구들에서 우상치의 발생 기전은 헤르트비히 상피초의 함입 시기가 특정 유전인자에 의해 늦어져 발생되며 이 유전인자들의 발현 정도가 클수록 심한 우상치 형태를 갖는다고 하였다[21]. 또한 pyramidal molar의 발생도 우상치와 같은 유전인자의 영향으로 나타나며 우상치와 pyramidal molar의 발생은 유전인자 발현 정도에 따른 연속적인 형태라고 하였다. 이전 동물 연구에서 치근 발육과 그 결핍은 NFI-C/CTF 전사-복제인자의 영향을 크게 받는다는 것이 밝혀졌으며, ALPL과 DLX3와 같이 치근 형성 과정에서 발현되며 백악질 무형성, 우상치 등과 연관되어 있는 유전 인자들이 발견되었다[22,23]. 하지만 성별에 대한 유병률의 차이에 대해 뚜렷한 경향성을 갖지 않는 우상치와 달리 pyramidal molar가 유의미하게 여성에서 호발한다는 점은 우상치와는 별개로 pyramidal molar의 형성에만 관여하는 유전자가 있을 것이라고 추측하게 한다.

대구치는 대부분 다근치의 형태를 가지며 저작 기능의 중요한 부분을 차지한다. 일반적인 대구치의 치근 형태는 상악 제1,2대구치는 3개의 치근과 3개의 근관, 하악 제1대구치는 2개의 치근과 3개의 근관을 갖는 경우가 가장 많다[14,15]. 이러한 해부학적 구조는 저작 기능의 수행을 용이하게 한다. 치근 발육 이상이

있는 경우 그 예후에 큰 영향을 미치기 때문에 이전부터 관련 보고 및 연구가 꾸준히 진행되어 왔다. 대표적인 치근 발육 이상인 short root anomaly, 우상치 그리고 pyramidal molar뿐만 아니라 최근에는 상악 중절치와 제1대구치 및 제2대구치 등에서 주로 발견되는 치아 기형이 MIM (Molar-incisor malformation)이라는 새로운 용어로 보고되기도 하였다[24].

Pyramidal molar의 형태적 특성을 살펴보면 다근치가 아닌 융합된 한 개의 치근을 갖기 때문에 일반적인 형태의 대구치에 비해 강한 교합력에 대한 저항력이 약하며 치주 조직의 파괴가 잘 발생할 수 있어 주의를 요한다[25]. Meng 등[26]은 치근의 형태에 따라 치아를 분류하였는데 치근이 융합된 형태를 type V로 명명하였고 이러한 형태는 부착 치은 상실 및 치주염에 취약하다고 하였다. Lang 등[27]은 치주 위험도 평가(Periodontal risk assessment)의 척도로 6가지 항목을 제시하였는데 그중 치조골 소실 정도를 나이로 나눈 값이 0.5 이상일 경우 중간 위험군, 1.0 이상일 경우 높은 위험군으로 분류하였다. 이 기준에 따르면 같은 치조골 소실 이어도 성인에 비해 청소년에서 더 높은 수준의 위험군으로 분류될 수 있다. 따라서 pyramidal molar를 갖는 청소년 환자에게는 구강 위생 관리 교육을 철저히 하여 치주 질환의 예방이 중요하며 필요시 주기적인 탐침을 통해 치주낭 깊이를 기록하고, 치조골 소실이 의심되는 경우에는 교익방사선사진 촬영을 통해 치조골 소실 정도를 평가하고 치주과 전문의에게 의뢰를 고려해야 한다.

치수치료의 관점에서 살펴보면 pyramidal molar는 치근 이개부가 없으며 다근치 근관과 비교하여 근관의 직경이 크다. 또한 치근단공의 직경이 크고 이러한 해부학적 구조는 치수치료 시 반드시 고려되어야 한다. Torre 등[10]은 이러한 치근 변이가 있는 경우 임상가들은 반드시 근관의 형태와 변이에 대한 적절한 지식을 가지고 있어야 하며, 치수치료 전 방사선학적으로 근관의 위치와 형태를 파악해야 하고, 방사선사진과 치아 내부 구조에 대해 주의 깊은 판독이 필요하다고 하였다. 기존의 치근단 방사선 사진과 20도의 수평각을 갖는 추가 방사선 사진의 촬영은 치근의 해부학적 구조를 파악하는 좋은 방법으로 pyramidal molar의 진단 정확성을 높이는 데 유용할 것으로 사료된다[28,29].

Pyramidal molar는 우상치뿐만 아니라 과잉치, 지연 맹출, 지연 발육, Short root anomaly, 견치 매복, 발육 부전 등과 연관되어 있다[11,30-33]. 또한 Ackerman 등[4]은 "Cupid's bow"의 부족, 넓은 인중, 손가락의 음핵, 청소년 형 녹내장 등의 임상 특징과 함께 pyramidal molar가 나타나는 증후군을 보고하였다. Klein 등[18]의 연구에서는 한 개 이상의 전신질환이 있는 환자에서 그렇지 않은 군에 비해 pyramidal molar가 유의하게 높은

빈도를 보였다. 이처럼 pyramidal molar는 이를 갖는 환자가 임상적으로 발견되지 않은 다른 치아 발생 관련 이상이나 전신 질환이 존재하는지 역으로 추적할 수 있는 한가지 표지자가 될 수 있을 것이고 이에 대한 추가 연구가 필요하다.

이 연구는 pyramidal molar에 관한 이전 연구들과 비슷한 수준의 유병률을 나타냈고 특히 여성에서 3배 더 호발한다는 점은 성별 차이가 존재한다는 기존 연구들을 뒷받침한다. 단, 이번 연구에서는 연세대학교 치과대학병원 소아치과에 내원한 청소년을 대상으로 하였기에 특정 집단을 대표한다고 보기 어려우며, 표본 크기도 작았다. 또한 대학병원에 내원하는 환자들은 개인 의원에 비해 전신질환을 갖는 환자의 비율이 상대적으로 높다는 점을 고려해야 한다. 또한 파노라마 방사선 사진 이외의 추가적인 치근단 방사선 사진이나 CT를 촬영한 환자를 대상으로 연구를 한다면 pyramidal molar 감별이 더 정확해질 것이다. Pyramidal molar는 영구치뿐만 아니라 유구치에서도 보고된 사례가 있으며[4,34], 이번 연구에서는 유구치를 포함시키지 않았으므로 이에 대한 후속 연구가 필요하다. 또한 pyramidal molar와 전신 질환 및 다른 치아 발육 이상과의 연관성에 대한 추가 조사가 필요할 것으로 사료된다.

V. 결 론

이 연구는 연세대학교 치과대학병원 소아치과에 내원한 청소년들의 pyramidal molar 유병률을 구하고자 하는 목적으로, 파노라마 방사선 사진을 후향적으로 분석하여 다음과 같은 결론을 얻었다.

Pyramidal molar의 유병률은 1.49%로 조사되었고, 상악에서 호발 하였으며, 남성에 비해 여성에서 3배 더 나타났다. Pyramidal molar는 일반적인 다근치에 비해 치주적인 예후가 좋지 못하며 치수치료 시 구조적 특성에 대한 이해가 중요하다. 임상가들은 pyramidal molar의 해부학적 특성을 이해하고 치료 및 예후 평가에 적용할 수 있어야 한다.

Authors' Information

Woojin Kwon <https://orcid.org/0000-0001-6622-7222>
 Hyung-Jun Choi <https://orcid.org/0000-0002-3315-6912>
 Jaeho Lee <https://orcid.org/0000-0002-1556-3485>
 Je Seon Song <https://orcid.org/0000-0001-8620-5629>

References

1. Klein OD, Oberoi S, Huysseune A, *et al.* : Developmental disorders of the dentition: an update. *Am J Med Genet C Semin Med Genet*, 163:318-332, 2013.
2. Lind V : Short root anomaly. *Scand J Dent Res*, 80:85-93, 1972.
3. Shaw JC : Taurodont Teeth in South African Races. *J Anat*, 62:476-498 471, 1928.
4. Ackerman JL, Ackerman AL, Ackerman AB : Taurodont, pyramidal and fused molar roots associated with other anomalies in a kindred. *Am J Phys Anthropol*, 38:681-694, 1973.
5. Ten Cate AR : Oral histology : development, structure, and function, 4th ed. Mosby, 532, 1994.
6. Kulkarni M, Agrawal T, Kheur S : Tooth agenesis: newer concept. *J Clin Pediatr Dent*, 36:65-69, 2011.
7. Nguyen AM, Tiffée JC, Arnold RM : Pyramidal molar roots and canine-like dental morphologic features in multiple family members: a case report. *Oral Surg Oral Med Oral Pathol Oral Radiol Endod*, 82:411-416, 1996.
8. Metgud S, Metgud R, Rani K : Management of a patient with a taurodont, single-rooted molars associated with multiple dental anomalies: a spiral computerized tomography evaluation. *Oral Surg Oral Med Oral Pathol Oral Radiol Endod*, 108:81-86, 2009.
9. Shigli A, Agrawal A : Permanent maxillary first molar with single root and single canal: a case report of a rare morphology. *J Indian Soc Pedod Prev Dent*, 28:121-125, 2010.
10. de la Torre F, Cisneros-Cabello R, Aranguren JL, *et al.* : Single-rooted maxillary first molar with a single canal: endodontic retreatment. *Oral Surg Oral Med Oral Pathol Oral Radiol Endod*, 106:66-68, 2008.
11. Burklein S, Breuer D, Schafer E : Prevalence of taurodont and pyramidal molars in a German population. *J Endod*, 37:158-162, 2011.
12. Sood PB, Sood M : Taurodontism and pyramidal molars. *J Indian Soc Pedod Prev Dent*, 10:25-27, 1992.
13. Sarr M, Toure B, Kane AW, *et al.* : Taurodontism and the pyramidal tooth at the level of the molar. Prevalence in the Senegalese population 15 to 19 years of age. *Odontostomatol Trop*, 23:31-34, 2000.
14. Kim SY, Kim BS, Woo J, Kim Y : Morphology of mandibular first molars analyzed by cone-beam computed tomogra-

- phy in a Korean population: variations in the number of roots and canals. *J Endod*, 39:1516-1521, 2013.
15. Kim Y, Lee SJ, Woo J : Morphology of maxillary first and second molars analyzed by cone-beam computed tomography in a Korean population: variations in the number of roots and canals and the incidence of fusion. *J Endod*, 38:1063-1068, 2012.
 16. Zhang R, Yang H, Yu X, *et al.* : Use of CBCT to identify the morphology of maxillary permanent molar teeth in a Chinese subpopulation. *Int Endod J*, 44:162-169, 2011.
 17. Demirjian A, Goldstein H, Tanner JM : A new system of dental age assessment. *Hum Biol*, 45:211-227, 1973.
 18. Klein U, Paimagham B, Blumhagen R, *et al.* : Pyramidal and Taurodont Molars and Their Association With Other Tooth Anomalies. *Pediatr Dent*, 39:46-52, 2017.
 19. Stahl F, Grabowski R, Wigger K : Epidemiological significance of Hoffmeister's "Genetically determined predisposition to disturbed development of the dentition". *J Orofac Orthop*, 64:243-255, 2003.
 20. Jing YN, Ye X, Liu DG, *et al.* : Cone-beam computed tomography was used for study of root and canal morphology of maxillary first and second molars. *Beijing Da Xue Xue Bao Yi Xue Ban*, 46:958-962, 2014.
 21. Witkop CJ, Jr., Keenan KM, Cervenka J, Jaspers MT : Taurodontism: an anomaly of teeth reflecting disruptive developmental homeostasis. *Am J Med Genet Suppl*, 4:85-97, 1988.
 22. Steele-Perkins G, Butz KG, Lyons GE, *et al.* : Essential role for NFI-C/CTF transcription-replication factor in tooth root development. *Mol Cell Biol*, 23:1075-1084, 2003.
 23. Price JA, Wright JT, Walker SJ, *et al.* : Tricho-dento-osseous syndrome and amelogenesis imperfecta with taurodontism are genetically distinct conditions. *Clin Genet*, 56:35-40, 1999.
 24. Lee HS, Kim SH, Kim SO, *et al.* : A new type of dental anomaly: molar-incisor malformation (MIM). *Oral Surg Oral Med Oral Pathol Oral Radiol*, 118:101-109, 2014.
 25. Chung YM, Jeong SN : Analysis of periodontal attachment loss in relation to root form abnormalities. *J Periodontal Implant Sci*, 43:276-282, 2013.
 26. Meng H, Xu L, Li Q, *et al.* : Determinants of host susceptibility in aggressive periodontitis. *Periodontol 2000*, 43:133-159, 2007.
 27. Lang NP, Tonetti MS : Periodontal risk assessment (PRA) for patients in supportive periodontal therapy (SPT). *Oral Health Prev Dent*, 1:7-16, 2003.
 28. Jo HH, Min JB, Hwang HK : Analysis of C-shaped root canal configuration in maxillary molars in a Korean population using cone-beam computed tomography. *Restor Dent Endod*, 41:55-62, 2016.
 29. De Moor RJ : C-shaped root canal configuration in maxillary first molars. *Int Endod J*, 35:200-208, 2002.
 30. Gupta SK, Saxena P : Prevalence of Taurodontism and its Association with Various Oral Conditions in an Indian Population. *Oral Health Prev Dent*, 11:155-160, 2013.
 31. Haskova JE, Gill DS, Figueiredo JA, *et al.* : Taurodontism: a review. *Dent Update*, 36:235-236, 239-240, 243, 2009.
 32. McNamara CM, Garvey MT, Winter GB : Root abnormalities, talon cusps, dentes invaginati with reduced alveolar bone levels: case report. *Int J Paediatr Dent*, 8:41-45, 1998.
 33. Seow WK, Lai PY : Association of taurodontism with hypodontia: a controlled study. *Pediatr Dent*, 11:214-219, 1989.
 34. Bahrololoomi Z, Ghafourifard R, Soleimani AA : Primary mandibular first molar with single root and single canal: a case report of a rare morphology. *J Dent (Tehran)*, 11:355-360, 2014.

국문초록

청소년들에서 pyramidal molar 유병률의 분석

권우진 · 최형준 · 이제호 · 송제선

연세대학교 치과대학 소아치과학교실

Pyramidal molar는 완전히 융합된 하나의 치근과 근관을 갖는 대구치를 의미한다. 이번 연구의 목적은 청소년들에서 Pyramidal molar의 유병률과 특성을 파악하는 것이다.

이 연구에서는 연세대학교 치과대학병원 소아치과에 내원한 만 13세에서 16세 사이의 1,612명의 파노라마가 분석되었고 총 12,896개의 대구치(제1,2대구치)가 평가되었다. Pyramidal molar의 발생 위치와 성별에 대한 상대적인 유병률을 계산하였고 카이제곱 검정을 사용하여 상관관계를 분석하였다.

Pyramidal molar의 유병률은 1.49%였으며 Pyramidal molar가 발견된 24명의 환자 중 남성이 6명, 여성이 18명으로 여성에서 호발하였다. 전체 대구치(제3대구치 제외)에서 Pyramidal molar는 0.31%를 차지하였다. Pyramidal molar 중 88%가 상악에서 발견되었고 모든 Pyramidal molar는 제2대구치에서 나타났다.

Pyramidal molar는 일반적인 다근치에 비해 치주적인 예후가 좋지 못하며 치수치료시 구조적 특성에 대한 이해가 중요하다. 임상가들은 pyramidal molar의 해부학적 특성을 이해하고 치료 및 예후 평가에 적용할 수 있어야 한다.