

성견 3급 분지부 병소에서 Dura mater와 Guidor®사용후 치주조직 치유의 비교 연구

최성호 · 구현서 · 정현철 · 조규성 · 채중규 · 김종관

연세대학교 치과대학 치주과학교실
치주조직재생연구소

I. 서론

치주 치료의 궁극적인 목적은 상실된 치주 조직의 재생에 의해 환자들에게 건강하고, 편안한 치아를 가지며, 기능을 원활히 하는 것이라 할 수 있다. 이런 목적은 일반적인 판막 수술이나 신생 재료의 이식, 절제 수술에 의하여 이루어지기도 하나 보통 감소된 연, 경 조직의 지지를 가져오게 되며¹⁻⁶⁾, 아직 완전한 치주조직 재생을 이루어내는 술식은 없다. 이런 여러 가지 외과적인 방법들로 치료한 많은 치주병소들이 완전히 재생되지 않았는데 이는 아마도 치유중인 창상이 불완전한 재생 능력을 갖는 세포들에 의해서 일차적인 재접결이 이루어지기 때문일 것이다. 그러므로 이상적인 치주치료는 염증을 제거하고 질환의 진행을 중단시키고 심미적 모양을 유지시키고 환자의 편안함을 유지시키며, 소실된 치주 조직의 재생을 이루어야 한다.

1976년 Melcher⁷⁾가 치주 조직의 재생과 새로운 부착은 건강한 치주인대로 부터의 미분화 간엽세포들의 치근쪽 이동에 의한다는 치주조직유도재생술의 개념이 발표된 이후, 이 개념에 의거하여 여러 가지 종류의 차단막이 사용되어져왔는데, 여기에는 비생물학적 재료

로 filter, e-PTFE, polyglactin 910, oxidized cellulose, teflon mesh등이⁸⁻¹⁰⁾ 있고, 생물학적 재료로는 autogenous gingival graft, freeze-dried skin, freeze-dried dura mater, collagen membrane등이¹⁰⁻¹⁴⁾ 있다.

이러한 차단막의 사용은 이전의 전통적인 치주치료의 많은 한계를 극복할 수 있는 가능성을 제시해주고 있지만 골 결손의 형태, 치유기간, 차단막의 종류, 판막위치, 치은퇴축, 구강위생상태, 전신적 건강, 술자의 기술등의 여러 요소에 의해 결과에 많은 차이를 보인다¹⁵⁻¹⁷⁾.

이 중 e-PTFE 차단막은 역사적으로 조직 집성, 생체적합성, 공간확보, 세포차단, 임상적 조작용이성의 5가지 관점¹⁸⁾ 중심으로 연구가 진행되면서, 예측 가능한 많은 치주조직재생의 결과들이 보고되고 있다.

그러나, e-PTFE 차단막은 비흡수성으로서, 차단막 제거를 위한 부가적인 2차 수술이 필요하고, 초기치유과정 중 e-PTFE 차단막이 판막의 치은과 치조골, 치주인대의 혈관과의 문합을 방해함으로써 치은퇴축을 자주 야기하는데¹⁹⁾, 이러한 치은퇴축에 의한 차단막의 노출은 감염의 기회를 증가시키고, 치태조절을 곤란하게 한다^{20, 21)}.

이러한 문제점들은 치은퇴축을 최소로 하는 흡수성 차단막에 대한 필요성을 제기하게 되었고, 이중 낮은 항원성, 높은 인장강도, 낮은 신장성, cross linking의 조절에 의한 물리적 성질의 개선 가능성, 창상치유와 혈액응고에 좋은 효과 등의 여러 가지 장점을 가지는 collagen membrane이 흡수성 차단막으로서의 연구가 활발히 진행되었고^{19, 22, 23)} Degenshion 등²⁴⁾은 oxidized cellulose의 사용을 보고하고 Kulkrani 등²⁵⁾은 biodegradable polylactic acid polymer를 Yaffe 등²⁶⁾은 enriched collagen solution을 사용한 동물 실험을 발표하였고 Pitaru 등^{27, 28)}, Pfeifer²⁹⁾ 등은 collagen막이 물리적인 차단막의 역할 뿐 아니라 치주인대 세포를 위한 화학 주성이 있다고 발표하고, Card 등³⁰⁾은 cargin 막을 이용해서 개에서 효과가 있음을 보고하였다. Blumenthal은^{31, 32)} collagen membrane과 같은 흡수성 재료를 사용한 보고를 발표, Galgut 등³³⁾은 oxidized cellulose mesh를 사용한 증례를 보고 하였다. 위에서 살펴본 바와 같이 여러 종류의 흡수성 막이 있는데 이 중 collagen은 신경외과 분야에서 dural defect의 치료를 위해 사용³⁴⁾하기 시작한 dura mater로 치주과 영역에서는 주로 각화치은 폭경증대를 위한 치은 이식 수술에 사용되어 오다가³⁵⁻³⁷⁾, 몇몇 학자에 의해 치주조직재생을 위해 사용되었다^{10, 38, 39)}. 하지만 collagen membrane의 경우 흡수시기에 문제가 있어 이에 1993년 Guidor research center에서 Gottlow와 Lundgren을 중심으로 polylactic acid인 Guidor가⁴⁰⁾ 연구되었다.

그러나, 현재까지는 조건화된 임상적 연구나, 조직학적인 연구는 없었으며, 현재까지 진행된 연구는 골내낭 및 2급 분지부 병소만을 대상으로 시행되었다.

이에 저자는 성견에 실험적으로 형성된 3급

분지부 병소를 대상으로 Dura mater 차단막과 Guidor 차단막을 사용하여 치료후 8주후 실험동물의 회생을 통해 치주조직의 재생에 미치는 영향에 대해 조직학적, 조직계측학적으로 비교 평가해보고자 한다.

II. 연구 재료 및 방법

1. 연구재료

본 연구에서는 생후 1년 이상된 체중 15kg 내외의 건강한 잡종성견 4마리를 성별에 관계없이 실험동물로서 사용하였으며, 실험 시작 전 실험동물의 치주조직은 염증이 없는 건강한 상태였고, 실험전기간 동안 동일한 조건에서 사육하였다.

실험재료로 흡수성 차단막으로는 Dura mater(Tutoplast[®])와 Biodegradable polylactic acid polymer(Guidor[®])를 사용하였다.

2. 연구방법

(1) 치조골 결손부위의 형성 및 외과적 처치

실험동물은 Entobar 30mg/kg을 근육정맥주사하여 전신 마취시켰고, 실험 치아 부위를 2% lidocaine HCl로 침윤 마취시켰다. 전 실험과정 동안 Lactated Ringer's solution을 정맥주사하면서 실험을 진행하였다.

하악 소구치 부위를 협설부 치은판막을 박리 형성한 후 하악 제1소구치는 발치하였고, 소구치 부위에서 치줄과 1/4 round bur등으로 치조골을 치근이개부가 노출되도록 백악-법랑 경계에서 치조골 변연부까지 4mm가 되도록 제거한후, 수평으로 양쪽 치근이 노출될 때까지 치조골을 제거하였다. 골을 제거한후 치근표면은 큐렛으로 활택하고, 백악질을 완

*Tutoplast[®] Biodynamics international, Germany

**Guidor[®] Guidor A B, Huddinge, Sweden.

전히 제거하였다. 치관부위의 날카로운 곳을 제거하고, 자른 표면은 부드럽게 한후 기저부의 치근쪽에 1/4 round bur를 사용하여 notch를 형성하여 참고점을 삼았다.

하악 제3소구치는 골결손부에 Guidor를 결손부 변연에서 3mm이상까지 위치하도록 형태를 다듬었고, 협설측으로 사용하여 치관에 유지시킨다음 판막의 변연이 차단막변연보다 3-4mm상방에 위치하도록 조직을 치관부위 방향으로 위치시킨 후, 조직봉합전에 골막을 협설측 판막의 밑 부위에서 절개하여, 이완시켜 장력이 받지 않도록 한뒤, vertical mattress 혹은 interrupted suture로 봉합하였다.

하악 제4소구치는 골결손부에 Dura mater를 결손부 변연에서 3mm이상까지 위치하도록 형태를 다듬었고, 협설측으로 사용하여 치관에 유지시킨 다음 판막의 변연이 차단막변연보다 3-4mm상방에 위치하도록 조직을 치관부위 방향으로 위치시킨 후, 조직 봉합전에 골막을 협설측 판막의 밑 부위에서 절개하여, 이완시켜 장력이 받지 않도록 한뒤, vertical mattress 혹은 interrupted suture로 봉합하였다.

수술 후에는 2주후 봉합을 제거하였고, 수술 후 2주동안 매일 항생제를 근육주사 하고, 매일 2% chlorhexidine의 국소적용으로 조직이 치유될때까지 치태조절 하였다. 8주후 실험동물을 희생시킨 후, 실험부위를 골과 연조직을 포함하여 적출하였다.

치은박리 소파술만을 시행한 군을 대조군으로 Dura mater을 사용한 군을 실험1군으로 Guidor®을 사용한 군을 실험 2군으로 설정하였다.

(2) 조직학적 관찰

적출한 조직을 10% 중성 formaline에 고정후, formic acid로 2주간 탈회시킨 후 통법에 따라 praffin에 포매하여, 5um두께의 근원심층 절편을 serial section하여 한 block 당 4개

씩 만들어 hematoxyline-eosin염색후 Leitz-Laborlux II 광학현미경으로 검경하였다.

임상적 관찰과 조직학적 관찰을 하였으며, 조직학적 관찰 사항은 다음과 같다.

- 1) 치주조직의 회복량
- 2) 결합조직의 회복량과 주행방향
- 3) 신생백악질 형성의 양
- 4) 치조골 결손 부위 내의 신생골의 형성 정도
- 5) 치근흡수와 유착의 유무와 정도
- 6) 염증 세포의 침윤 상태

(3) 조직 계측학적 관찰

Reference notch 하단에서 상방 신생골 형성의 면적과 Reference notch 하단에서 치근 분지부까지 삭제된 치조골간의 상대적인 면적을 측정하였다(그림).

통계학적 처리는 5um 두께의 근원심층 절편을 serial section하여 한 block당 4개의 절편을 만들어 평균을 낸후 평균값을 대표값으로 하여 세 집단간의 rate 비교를 Kruskal-Wallis test & Mann-whitney test 방법을 사용하여

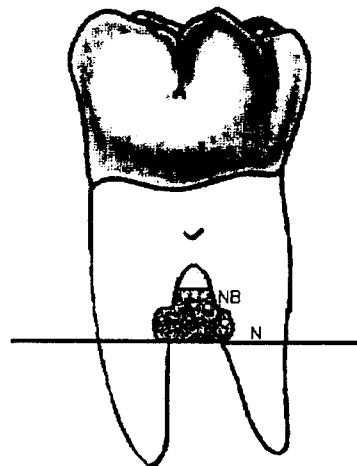


그림 분지부 병소의 도해

통계 처리를 하였다.

III. 연구결과

1. 임상적 소견

차단막의 노출 정도를 관찰시 실험군에서는 수술후 일주일째 차단막 부위에 약간의 노출을 보였으며, 2주후에는 좀 더 많은 양이 노출이 되었으나 특별한 염증상태는 보이지 않았다. 대조군에서는 치유기간동안 분지부의 노출이 없이 정상적인 치유상태를 보였다.

2. 조직학적 소견

(1) 대조군

분지부 하방의 결합조직내 재생된 신생골 위로 염증세포가 많이 침윤되어 있었으며 신생골과 결합조직사이에 농양이 형성된 경우도 있었다. 새로운 모세혈관의 형성이 관찰되었으며 collagen fiber bundle의 배열이 불규칙한 양상을 보였다. notch부위에서는 염증세포가 관찰됐고 notch부위까지의 신생골이 형성되어 있음을 관찰 할수 있었고, 치근을 따라 새로운 백악질이 얇게 자라 올라 온 것이 관찰되었다. 치근흡수나 골유착의 소견은 보이지 않았다(사진부도 1).

(2) 실험군

① 실험 1군(Dura mater)

분지부 아래 약간의 염증세포만이 침윤되어 있었으며, notch부위에 새로 형성된 백악질이 관찰되었다. 신생골과 신생백악질의 사이에는 결합조직섬유의 기능적 배열이 관찰되었다. notch상방으로도 신생골의 형성이 관찰되어, 대조군과 비교시 신생골의 재생이 많음을 알 수 있었다. 대조군과 마찬가지로 치근흡수나 골유착은 소견은 관찰되지 않았다(사진부도 2).

② 실험 2군(Guidor®)

Dura mater에서와 유사한 소견으로 약간의 염증세포의 침윤이 분지부 아래에 있었으며, 새로 형성된 백악질이 notch부위에 관찰되었고, 결합조직섬유의 기능적 배열이 신생골과 신생백악질 사이에서 발견되었다(사진부도 3).

3. 조직 계측학적 소견

분지부 병소의 치조골 재생의 양은 대조군은 Mean 4.31%, Median 2.23%이고 실험1군(Dura mater)은 Mean 27.85%, Median 15.57%로 대조군과 실험1군(Dura mater)간에 유의성 있는 차이는 없었다($P < 0.05$). 그러나, 실험2군(Guidor®)의 양은 Mean 37.27%, Median 37.19%이며 대조군과 실험2군(Guidor®) 간에 유의성 있는 차이가 있었다($P < 0.05$). 반면, 두실험군간(Dura mater와 Guidor®)에서는 실험1군(Dura mater)과 실험2군(Guidor®)간에 유의성 있는 차이가 없었다($P < 0.05$).

표 1 분지부 병소에서 신생골 형성량의 비교 (단위 : %)

| Dog | control | Dura mater | Guidor® |
|--------|---------|------------|---------|
| 1 | 0 | 4.60 | 30.70 |
| 2 | 0.96 | 12.95 | 35.32 |
| 3 | 3.49 | 18.19 | 39.03 |
| 4 | 12.79 | 75.64 | 44.02 |
| Mean | 4.31 | 27.85 | 37.27* |
| Median | 2.23 | 15.57 | 37.19* |

*Significantly different from the control($P < 0.05$)

IV. 총괄 및 고찰

치주 조직 유도 재생술의 개념에⁷⁾ 입각하여 노출된 치근 표면을 막으로 차단하여 치은 조직이 성장하여 들어오는 것을 방지하고

차단막에 의한 공간에 신생골, 신생백악질, 치주 인대의 형성은 진정한 의미의 치주 조직 재생을 이룰 수 있는 가능성을 제시하였고 이러한 치주 조직 재생술의 개념에⁷⁻¹⁴⁾ 입각한 보고서를 발표한 이래 차단막에 대한 많은 연구가 행해졌다.

하지만, 차단막을 사용한 치주 조직 재생술 식도 골 이식술이나 치관 변위 판막술과 같은 다른 재생술식과 마찬가지로 치료 결과에서 많은 차이를 보고하고¹⁵⁻¹⁷⁾ 있다.

현재까지 비흡수성인 e-PTFE를 차단막으로 이용한 치주조직재생술식에 대해 대부분의 연구가¹⁸⁾ 집중되어왔다. 그러나, 비흡수성인 e-PTFE 차단막은 시술에 적용한 후 4-6주후에 차단막 제거를 위한 2차 수술이 필요하고 이에 따른 부가적인 외상을 새로 형성된 조직에 가할 수 있고 이 기간 중에 치은퇴축과 차단막의 노출에 의한 감염이 쉽다는 문제가^{19-21), 41-43), 45)} 있다. 또한, e-PTFE 차단막을 이용한 치주 조직재생술이 하악 2급분지부 병소와 3면 골내낭에서만 이 예견 가능성을 보이는 것은 3급 분지부병소나 상악 병소에서는 차단막의 노출 가능성이 더 증가하기 때문이다.

Dura-mater, Guidor® 등의 흡수성막은 2차 수술에 의한 부가적인 외상이 없고 판막의 치은, 골, 치주인대와의 혈관 문합을 용이하게 하여 치은 퇴축을 최소로 하여 막의 구강내 노출을 방지하여 감염의 기회를 최소화하는 흡수성 차단막의 필요성이 제시 되었으며 이러한 흡수성 차단막으로는 Oxidized cellulose, Vicryl periodontal mesh, Polylactic acid, Cargile membrane, Guidor®, Resolut®, Collagen freeze-dried dura mater 등이 사용되었다. 흡수성 차단막의 사용할 때 고려해야 할 점은 흡수 시기로써 초기 4-5주동안 흡수되지 않고 유지되어 접합 상피의 근단 이동을 방지하고 동시에 치주 인대 세포의 치관 쪽 이동을 도모하여야 하며 흡수과정에서 나

타날 수 있는 국소적인 염증 반응이 치유과정을⁴⁶⁾ 방해하지 말아야 한다.

Dura mater는 collagenous membrane으로 1954년 신경외과 분야에서 dural defect의 치료에 처음 사용된 후 1973년 filicori 등³⁵⁾이 각화치은 폭경증대를 위한 치은 이식수술에 사용하여 치주과 영역에서는 만족할 만한 결과를 얻었고 그후 Koster,³⁶⁾ Krekeler³⁷⁾, Schoo⁴⁷⁾, Martis⁴⁸⁾ 등도 유사한 결과를 보고 하였다. 임상적으로 조작이 용이한 두께, 유연성, 강도를 가지고 매우 강하고 저항력이 있는 재료로 실온에서 저장, 보관이 용이하여, 생체내에서 흡수시 최소한의 염증반응을 일으키는 dura mater의 사용이⁴⁹⁻⁵¹⁾ 제한적이지만 치주 조직 재생술식에 보고되었다. Ellegaard 등³⁸⁾은 원숭이와 인간의 골내낭에서 dura mater와 자가골을 혼용 사용시 신부착을 보고하였으며 Garrett 등³⁹⁾은 인간의 골내낭의 치료시 구연산처리, 탈회 냉동 건조골 이식, dura mater 차단막 효과에 대한 연구에서 dura mater가 너무 일찍 흡수되어 차단막으로의 기능을 하지 못한다고 보고하였으며, 또한, dura mater의 분해과정이 치근면의 신생육아 조직의 부착을 방해한다고 보고하였다. 그러나, Yukna 등¹⁰⁾은 인간의 하악 협측 2급 분지부 병소에서 e-PTFE 차단막과 dura mater 차단막의 비교 연구 논문에서 1년의 연구 기간동안 양쪽 차단막이 거의 비슷한 임상결과를 보였고, 분지부의 수평 성분의 골재생과, 각화치은 폭경의 보존은 오히려 dura mater 차단막이 더 우수한 결과를 보고 하였다. 이러한, 상이한 결과는 흡수성 차단막의 흡수시기의 차이에 의한 것으로 사료된다. Yukna¹⁰⁾의 연구에서는 치은 판막으로 dura mater 차단막을 완전해피개할수 있게 수술하였고 6주후 동측에 있는 e-PTFE 차단막을 제거하기 위한 2차 수술시 dura mater 차단막이 흡수되어 있지 않아서 치은 상피의 하방 성장의 억제 및 치주 인대 세포의 성장을 촉진 할수 있었던 반면,

Garette^{11, 39)}의 연구에서는 dura mater 차단막이 치은 판막보다 상방에 위치되어 염증세포, 상피세포, 치태에 의한 collagenase에 의해 dura mater의 흡수가 초기에 일어나 차단막으로의 기능을 하지 못했기 때문이라 생각된다. 따라서, 본 연구에서는 치은 판막의 변연이 차단막 변연보다 3-4mm 상방에 위치하도록 조직을 치관 부위에 위치시킨 후 결찰하였다.

본 연구에서 사용한 다른 종류의 흡수성 차단막인 guidor^{®40)}는 polylactic acid로 ester polymer이며 3-4개월의 흡수기간이 필요하여 초기 치유기간동안 흡수되지 않아 차단막으로 기능을 수행하며 생체 적합성이 우수한 재료로 Magnussen^{52, 53)} 등은 개의 협측 열개형 골 결손부 사용에서 성공적인 결과를 보고하였고, 개의 환상형 골 결손부에서는 50%의 골재생을 보고하였으며 Yamada 등⁵⁴⁾도 개에서 63%의 골 재생을 보고 하였으며 Laurell 은⁵⁵⁾ 인간의 분지부 병소와 골내낭 결손시 사용에서 상당량의 재생을 보고 하였고, Polson등도 인간의 2급 분지부 병소에서 56%의 성공을 보고하였다.

본 연구의 결과 3급 분지부 병소의 치유에 있어서 흡수성 차단막인 dura mater와 guidor[®]을 사용한 실험군에서 치은 박리 소파술만을 사용한 대조군보다는 조직 계측학적으로 Dura mater에서는 신생골의 형성이 median 15.57%, Guidor[®]의 경우 median 37.19%로 대조군인 2.23%보다 높은 수치를 나타냈으나 통계학적으로는 Guidor[®]와 대조군은 유의성 있는 차이를 나타냈으나, Guidor[®]와 Dura mater는 유의성 있는 차이를 내지 않았고, Dura mater와 대조군도 유의성 있는 차이를 나타내지 않았다. 이는 Dura mater의 경우 최소치가 4.60%, 최대치가 75.64%로 두 수치간의 차이가 크게 나타나 통계처리시 유의성 있는 차이가 나타나지 않은 것으로 사료 된다. 이렇게 큰 수치간의 차이는 Dura mater가 Guidor[®]에 비해서 수술시 조작이 어려워 술

자의 기술이 결과에 상당한 영향을 줄수 있으며, 수술후 1주일째 차단막의 노출이 일어나 Dura mater의 흡수가 빠르게 일어나 차단막으로의 기능을 하지 못하고, Dura mater의 분해과정이 치근면의 신생 육아 조직의 부착을 방해해서 나타난 것으로 사료된다. 하지만, 능숙한 술자에 의해 세심한 주의를 기울인다면 3급 분지부 병소의 치료에 있어 Dura mater가 치은 박리 소파술만을 시행한 대조군보다는 상당량의 치주조직 재생량을 보리라 사료된다.

조직학적 소견으로 실험군에서 치은 박리 소파술만을 사용한 대조군보다 신생골의 형성이 많고, 실험군에서는 결합 조직 섬유 기능적인 배열이 신생골과 신생백악질 사이에서 관찰되었다. 반면 대조군의 경우 분지부 하방의 재생된 신생골위로 염증 세포의 침윤이 관찰되고 결합조직 섬유의 배열이 불규칙한 양상을 보이고, notch부위에 염증세포의 침윤이 관찰되었다.

본 연구의 결과를 토대로 3급 분지부 병소의 치유에 있어서 흡수성 차단막인 dura mater와 guidor[®]의 임상적 사용은 유용한 것으로 사료되나, 현재까지의 흡수성 차단막의 연구는 임상연구에만 한정되고 2급 분지부 병소 및 면수를 조건화하지 않은 골내낭만을 대상으로 했기 때문에 앞으로 조건화된 1면, 2면, 3면 골내낭, 2, 3 급 분지부에 병소에 대한 조직학적연구, 임상연구, 조직 계측학적 연구가 이루어져 할 것으로 사료된다.

V. 결론

본 연구는 성견에서 실험적으로 3급 분지부 결손부를 형성한 후 협설로 흡수성 차단막인 Dura mater와 Guidor[®]를 사용시 치조골, 백악질, 치은결합조직 등 치주조직의 재생과 치유에 미치는 영향을 평가하기 위해 실시하였다. 성견의 하악 소구치에 백악-법랑 경계에서

4mm까지 수평으로 골을 삭제하여 3급 분지부 골 결손부를 형성한후 협설측으로 차단막을 사용한 군을 실험군으로, 치주수술만을 시행한 군을 대조군으로 설정하여 술후 8주 후에 치유결과를 임상적, 조직학적, 조직 계측학적으로 비교, 관찰하여 다음과 같은 결과를 얻었다.

1. 임상적으로 대조군에서는 분지부의 노출이 없었고, 실험군에서는 차단막의 약간의 노출이 있었다.
2. 대조군에서는 notch부위까지 신생골이 형성되어 있었고, 실험군에서는 notch상방까지 신생골이 형성되었다.
3. 대조군과 실험군 모두 신생백악질의 형성이 관찰되었다.
4. 실험군에서는 신생백악질과 신생골 사이에 결합조직섬유의 기능적 배열을 보인 반면, 대조군에서는 결합조직 섬유가 불규칙적인 배열을 보였다.
5. 대조군과 실험군 모두 치근흡수나 골유착은 보이지 않았다.
6. 대조군은 Mean 4.31%, Median 2.23%이고 실험1군(Dura mater)은 Mean 27.85%, Median 15.57%로 대조군과 실험1군(Dura mater)간에 유의성 있는 차이는 없었다. (P <0.05)
7. 대조군은 Mean 4.31%, Median 2.23%이고 실험2군(Guidor®)은 Mean 37.27%, Median 37.19%로 대조군과 실험2군(Guidor®) 간에 유의성 있는 차이가 있었다(P <0.05).
8. 두 실험군간(Dura mater와 Guidor®)에서는 실험1군(Dura mater)은 Mean 27.85%, Median 15.57%이고 실험2군(Guidor®)은 Mean 37.27%, Median 37.19%로 Dura mater와 Guidor®간에 유의성 있는 차이가 없었다(P <0.05).

이상의 결과에서 볼 때 3급 분지부 병소에서 흡수성 차단막인 Dura mater와 Guidor®의 사용은 치주 인대와 치조골의 재생에 유용한 효과를 기대할 수 있을 것으로 사료된다.

VI. 참고문헌

1. Bowers, G.M., Chardroff, B., Carnevale, R., Mellonig, J.J., Corio, R. : Histologic evaluation of new attachment apparatus formation in humans. Part II., J.Periodontol., 60 : 675-682, 1989.
2. Brown, I.S. : The effect of orthodontic therapy on certain types of periodontal defects. Clinical findings, J.Periodontol., 44 : 742-756, 1973.
3. Gottlow, J., Nyman, S., Lindh, F., Karring, T., Wennstrom. : New attachment formation in the human periodontium by guided tissue regeneration. Case reports, J.Clin.Periodontol., 13 : 604-616, 1986.
4. Patur, B. : Clinical and roentgenographic evaluation of the post treatment healing of intrabony pockets, J.Periodontol., 33 : 164-171, 1962.
5. Renvert, S., Nilveus, R., Egelber, J., : Healing after treatment of periodontal intraosseous defects. V. Effect of root planing versus flap surgery, J.Clin.Periodontol., 12 : 619 -629, 1985.
6. Schluger, S. : Osseous resection - A basic principal in periodontal surgery, Oral Surg. Oral Med. Oral Pathol., 2 : 316-325, 1949.
7. Melcher, A.H. : On the repair potential periodontal tissues, J.Periodontol., 47 : 125-131, 1976.
8. Barzilay, I., Graser, G.N., Iranpour, B., Natiella, J, R. : Immediate implantation

- of a pure titanium implant into an extraction socket : Report of a pilot procedure, *Int.J.Oral,Maxillofac.Implants*, 6 : 277-284, 1991.
9. Becker, W. : Guided tissue regeneration for implants placed into extraction sockets and for implant dehiscences : Surgical techniques and case reports. *Int.J.Periodont.Restorative.Dent.*, 10 : 377-392, 1990.
 10. Yukna, R.A. : Clinical human comparison of e-PTFE barrier membranes and freeze-dried dura mater allografts for guided tissue regeneration of lost periodontal support. I. mandibular molar class II furcations. *J.Periodontol.*, 63 : 431-442, 1992.
 11. Busschop,J., De Boerer, J. : Clinical and histological characteristics of lyophilized allogenic dura mater in periodontal bony defects in humans. *J.Clin.Periodontol.*, 10 : 399-411, 1983.
 12. Garrett, S., Loss B. Chamberlain, D, Dgelberg, J. : Treatment of intraosseous periodontal defects with a combined adjunctive therapy of citric acid conditioning, bone grafting, and placement of collagenous membranes. *J.Clin.Periodontol.*, 15 : 383-389, 1988.
 13. Gager, A.H., Schulty, A.G. : Treatment of periodontal defects with an absorbable membrane(polyglactin 910) with and without osseous grafting : Case reports, *J.Periodontol.*, 62 : 276-283, 1991.
 14. Bartolucci, E.G. : A clinical evaluation of freeze-dried homologous dura mater as a periodontal free graft material. *J.Periodontol.*, 52 : 354-361, 1981.
 15. Pontoriero, R., Nyman, S., Ericsson, I, Lindhe, J. : Guided tissue regeneration in surgically produced furcation defects : An experimental study in the beagle dog, *J.Clin.Periodontol.*, 19 : 159-163, 1992.
 16. Selvig, K.A., Kersten, B.G., Wiikesjo, U.M. : Surgical treatment of intrabony periodontal defects using e-PTFE barrier membranes : Influence of defect configuration on healing response, *J.Periodontol.*, 64 : 730-733, 1993.
 17. Tonetti, M.S., Pini-Praco,G., Cortellini, P. : Periodontal regeneration of human intrabony defects. IV. Determinants of healing response, *J.Periodontol.*, 64 : 934-940, 1993.
 18. Scantlebury, T.V. : 1982-1992: A decade of technology development for guided tissue regeneration, *J.Periodontol.*, 64 : 1129-1137, 1993.
 19. Aukhil,I., Petersson, E., Sugges,C. : Guided tissue regeneration. An experimental procedures in beagle dogs. *J.Periodontol.*, 57 : 727-734, 1986.
 20. Becker, W., Becker, B., BErg, L., Prichard, J., Caffesse, R., Rosenberg, E., : New attachment after treatment with root isolation procedures : reports for treated class III and II furcations and vertical osseous defects, *Int.J.Periodont. Restorative.Dent.*, 3 : 2-16, 1988.
 21. Caton, J., Firanty, B., Greenstein,G. : Synthetic biodegradable barrier for regeneration in human periodontal defects. *J.Periodont.Res.*, 69 :275 (abs.#1335), 1990.
 22. Mannai, C. : Histological evaluation of purified bovine tendon collagen sponge in tooth extraction sites in dogs. *Oral*

- Surg. Oral Med. Oral Pathol., 61 : 315-323,1986.
23. Stein, M.D., Salkin, L.M., Freedman,a.l., Glushkov. : Collagen sponge as a topical hemostatic agent in mucogingival surgery, J.Periodontol., 56 : 35-38, 1985.
 24. Degenshion, G., Hurwitz, A., Ribaceff, S. : Experience with regeneratiove oxidized cellulose. NY state J Med 63: 18, 1963
 25. kulkarni. R., Moore, E., hegyeli, A., Leonard, f. : Biodegradablepoly(lactic acid) polymers, J Biomed mater Res 5: 169-181, 1971
 26. Yaff, A., Ehrlich, J., Shoshan, S.: Restoration of periodontal attachment employing enriched collagensolution indogs. J Periodontol. 55: 1984
 27. Pitaru, S, Noff, M., Grosskopf, A., et al: Heparin sulfate and fibronectin improve the capacity of collagen barriers to prevent apical migration of the junctional epitheium J Periodontol 62: 598-601, 1991
 28. Pitaru, S., Tal, H., Soldingier, M., Grosskopt, A.m., Noff, M.: Partial regeration of periodontal tissues using collagen barriers. Initial observations in the canine. J Periodontol 59: 308-368, 1988
 29. Pfeifer, J., Man swol, J., Ellinger, R: Epithelial exclusion and tissue regerationusing a collagen membrane barrier in chronic periodontal defectgs. a histologic study Int J Periodont Restorative Dent 9: 263-274, 1989
 30. Card, S.J., Caffesse, R.G., Smith, B., Nasjletri, C.: New attachment following the use of a resorbable membrane in treatring periodontitis in beagle dogs. Int J periodont Restorative Dent 9: 59-69, 1989
 31. Blumenthal, N.M.,: The use of collagen membranes to guide regeneration of new connective tissue attachment in dogs. J Periodontol 52: 830-836, 1988
 32. Blumethal, N.M., Steinberg, J.: The use of coolagen membrane barriers in conjunction with combined devineralize bone collagen gel implants in human intrabony defects. J periodontol 61: 319-327, 1990
 33. Galgut, P., Pitrola, R., Waite, I., Doyle, C., Smith, R.: Histological evaluation of biodegradable and nondegradable membranes placed transcutaneously in rats. J clin Periodontol 18: 581586, 1991
 34. Sewell, W.H., Leak, D., Pizzoferrato, A., Ciapettii, G., Sangiorgi, C. : Experimental homologous dura preserved by freeze drying for repairing dural defects. Abstract submitted at the Clinical Congress of the American College of Surgeons, Atlantic City, New Jersey, November 15-19.
 35. Filicori,R., Calandriello, M. : Introductory note on the use of lyophilized dura mater grafts in mucogingival surgery, Riv.Ital,Stomatol., 28 : 117, 1973.
 36. Koster,H.D., flores de acoby,L. : Comparative study of mucosal grafts and lyophilized dura. Dtsch Zahnaerztl A, 28 : 1229, 1973.
 37. Krekeler, G. : Using lyophilized dura in open vestibuloplasty, ZWR, 83 : 639, 1974.
 38. Ellegaard, B. : Lyodura grafts in new attachment procedures. J.Dent.Res., 55b : 305, 1976.

39. Garrett, S., Martin, M., Egelberg, J. : Treatment of periodontal furcation defects : coronally positioned flaps versus dura mater membranes in class II defects. *J.Clin.Periodontol.*, 17 : 179-185, 1990.
40. Gottlow, J., Laurell, L., Nyman, S., Hugoson, A., Ravald, N., Fornell, J., Johard, G. : treatment of furcation degree II involvements in humans with bioresorbable and nonresorbable GTR devices. *J Dent Res* 72(special issue) : 825, 1993
41. Demololon, I.A. : Bacterial colonization associated with the guided tissue regeneration procedure, *J.Dent.Res.*, 70 : 537(sp. issue, abs. #2164), 1991.
42. Selvig, K.A., Kersten, B.G., Chamberlain, A.D., Wikesjo, U.M., Nilveus, R.E. : Regenerative surgery of intrabony periodontal defects using e-PTFE barrier evaluation of retrieved membranes versus clinical healing, *J.Periodontol.*, 63 : 974-978, 1992.
43. Selvig, K.A., Nilveus, R.E., Fitzmorris, L., Kersten, B., Hrsandi, S.S. : Scanning electron microscopic observations of cell population and bacterial contamination of membranes used for guided periodontal tissue regeneration in humans, *J.Periodontol.*, 61 : 515-520, 1990.
44. Sharaf, M.N. : Morphological and microbiological examination of removed Gore-Tex membranes, *J.Dent.Res.*, 70 : 507(sp. issue, abs. #1931), 1991.
45. Tempro, P.J., and Nalbandian, J. : Colonization of retrieved polytetrafluoroethylene membranes : Morphological and microbiological observation, *J.Periodontol.*, 64 : 162-168, 1993.
46. Dahlin, C., Linde, A., Gottlow, J., Numan, S. : Healing of bone defects by guided tissue regeneration, *Plast.Reconstr.Surg.*, 81:672-676, 1988.
47. Schoo, W.H., Coppes, L. : Use of palatal mucosa and lyophilized dura mater to create attached gingiva. *J.Clin.Periodontol.*, 3 : 166-172, 1976.
48. Martis, C., Lazaridis, Karabouta, I., Trigiionidis, G. : Free transplantation of lyophilized dura for vestibuloplasty, *J.Oral.Surg.*, 37 : 646-649, 1979.
49. Galgut, P., Pitrola, R., Waite, I., Doyle, C., Smith, R. : Histological evaluation of biodegradable and non-degradable membranes placed transcutaneously in rats, *J.Clin.Periodontol.*, 18 : 581-586, 1991.
50. Gher, M.E., : Evaluation of the immunogenicity of freeze-dried skin allografts in humans, *J.Periodontol.*, 51 : 571-577, 1980.
51. Yukna, R.A., Turner, D.W., Robinson, L.J. : Variable antigenicity of lyophilized allogeneic and lyophilized xenogeneic skin in guinea pigs. *J.Periodont.Res.*, 12 : 197-203, 1977.
52. Magnusson, I, Batich Cm Collins BR: New attachment formation following controlled tissue regeneration using biodegradable membranes. *J Periodontol* 59: 1-6, 1988
53. Magnusson, I., Steinberg, W., Batich, C., Egelberg, J.: Connective tissue repair in circumferential periodontal defects in dogs following use of a biodegradable membrane. *J Clin Periodontol* 17: 243-248, 1990

54. Yamad, S., Takahashi, Y., matsumoto Y, et al: The use of polylactic acid membrane in guided tissue regeneration in dogs. J Dent Res 70: 507(abstrano 1928), 1991

55. Laurell, L., Gottlow, J., Rylander, H.,

Lundgren, D., Rask, M., Norlindh, B.: Gingival response to GTR therapy in monkeys using two biore-sorbable devices. J Dent Res 72(special issue): 824, 1992

사진부도 설명

사진 부도 1. 대조군 소견(HE ×10)

상피의 근단 이동이 관찰되며, notch상방으로 미약한 신생골이 관찰된다.

사진 부도 2. 실험군 소견(Dura mater H-E ×10)

상피의 근단 이동이 역제가 관찰되며, notch상방으로 신생골이 형성된 모습이 보인다.

사진 부도 3. 실험군 소견(Guidor® H-E ×10)

notch상방으로 신생골이 형성된 모습이 보이며, 신생 백악질이 관찰된다.

사진 부도 약자 풀이

CT : 결합 조직

N : reference notch

NB : 신생골

T : 치아

사진부도

사진부도 1 대조군의 소견(HE X 10)

사진부도 2 실험군의 소견
(Dura mater H-E X 10)

사진부도 3 실험군의 소견
(Guidor® H-E X 10)

The comparative study between Dura mater and Guidor® in the healing of the classIII furcation defects in dogs

Seong-Ho Choi, Hyun-Seo Koo, Hyun-Chul Jung , Kyoo-Sung Cho, Jung-Kiu Chai, Chong-Kwan Kim
Department of Periodontology, College of Dentistry, Yonsei University
Research Institute for Periodontal Regeneration

There are various treatment methods including barrier membranes in attaining periodontal regeneration and regaining the function of destructed periodontal tissues due to periodontal disease. Barrier membranes consist of non-Resorbable and resorbable types such as Dura mater and Guidor® used in the treatment of intrabony defects and classII furcation defects have been shown to be effectively increased the amount of new bone and cementum. In our study we used premolars with class III furcation defects created by removing the bone 4mm apically from CEJ in adult dogs and placed resorbable membrane Dura mater and Guidor® for the test group and flap operation was carried out for the control groups. The effect of membrane on junctional epithelium, alveolar bone, cementum, and gingival connective tissue in the regeneration and healing potential of periodontal tissues was evaluated and healing results were evaluated histologically and histometrically 8 weeks following the surgical procedure.

1. In the clinical observation, there was no exposure of furcation defects in the control group, whereas slight membrane exposure was noted in the test group.
2. New bone was formed up to the level of the notch in the control group, whereas in the test group new bone formation was observed above the level of the notch.
3. New cementum was formed in both groups of the experiment.
4. The connective tissue observed between the new cementum and new bone in the test group were functionally orientated, compared to the irregular formation of connective tissues found in the control group.
5. Root resorption or ankylosis was not observed in any of the groups
6. The mean and median of the control group were 4.31% and 2.23% and for the Dura mater group were 27.85% and 15.57% respectively. There was no significant difference between Dura mater and the control group .
7. The mean and median of the control group were 4.31% and 2.23% and for the Guidor® group were 37.27% and 37.19% respectively. There was a significant difference in these two groups($P < 0.05$).
8. The mean and median of the Dura mater group were 27.85% and 15.57% and for the

8. The mean and median of the Dura mater group were 27.85% and 15.57% and for the Guidor® were 37.27% and 37.19%. There was no significant difference between the two test groups.

Thus, by using Dura mater and Guidor in classIII furcation defects, the predictable amount of periodontal ligament and alveolar bone regeneration may result.

Key words : Periodontal tissue regeneration, Resorbable membrane, Guidor®, Dura mater