

# 대동맥관을 보존한 대동맥근부치환술

- 증례보고 -

김 대 준\* · 윤 치 순\* · 장 병 철\*

=Abstract=

## Aortic Root Replacement with Valve Preservation in a Patient with Annuloaortic Ectasia

Dae Joon Kim, M.D. \*, Chee Soon Yoon, M.D. \*, Byung-Chul Chang, M.D. \*,

Patients with aortic root disease, frequently seen in Marfan syndrome have progressive dilatation of the aortic sinuses and dilatation and distortion of the aortic annulus, leading to aortic incompetence. They are currently treated with composite graft replacement of the ascending aorta and aortic valve and reimplantation of the coronary arteries. Recently, we experienced an aortic root replacement with aortic valve preservation in a patient with annuloaortic ectasia. The ascending aorta and sinus was excised except the aortic annulus and aortic valve. The aortic valve was reimplanted inside of a collagen-impregnated tubular Dacron graft. The coronary arteries were also reimplanted. The patient was followed up for six months and reevaluated with the echocardiography. Postoperative Doppler echocardiography revealed normal aortic valve function. With this technique, it is possible to preserve the native aortic valve if the aortic leaflets are anatomically normal.

(Korean J Thorac Cardiovasc Surg 1998;31:1234-7)

**Key word** : 1. Annuloaortic ectasia  
2. Aortic valve, repair

### 증 례

22세 남자 환자가 내원 6개월전부터 시작된 운동시 호흡곤란을 주소로 내원하였다. 환자는 6년전 재발성 기흉으로 폐기포 절제술을 시행받았으며, 내원 1년전부터 Marfan 증후군 및 승모판 폐쇄부전 진단하에 외래 추적 관찰중이었다. 이학적 검사상 양팔 길이가 키보다 크며 관절의 신전이 심하고 수정체 전위가 나타나 Marfan 증후군에 합당한 소견을 보였다. 청진시 심첨부에서 범수축기 잡음이 정도 V/VI 정도로

들렸다. 일반화학검사상 이상소견 없었으며, 흉부 단순 X선 촬영상 폐혈관음영의 증가 및 좌심방, 좌심실 비대소견을 보였다. 심초음파검사결과 대동맥 판류부의 지름이 약 3 cm 정도로 증가되어 있었고, 상행대동맥의 직경은 약 50 mm였다. 정도 1의 대동맥 판막 부전은 있었으며, 정도 IV의 승모판 부전이 있었다. 흉부 MRI 소견상 대동맥륜 확장 및 상행 대동맥 근위부에 지름이 약 5.3 cm 되는 동맥류가 관찰되었다 (Fig. 1). 이상의 결과로 승모판 재건술과 더불어 대동맥 판막의 모양 및 기능이 정상으로 판막 보존을 하는 대동맥근 치

\* 연세대학교 의과대학 흉부외과학교실

Department of Thoracic and Cardiovascular Surgery, College of Medicine, Yonsei University, Seoul

논문접수일 : 98년 4월 16일 심사통과일 98년 7월 27일

책임저자 : 김대준, (120-752) 서울특별시 서대문구 신촌동 134, 연세대학교 흉부외과학교실. (Tel) 02-361-7302, (Fax) 02-393-6012

본 논문의 저작권 및 전자매체의 지적소유권은 대한흉부외과학회에 있다.

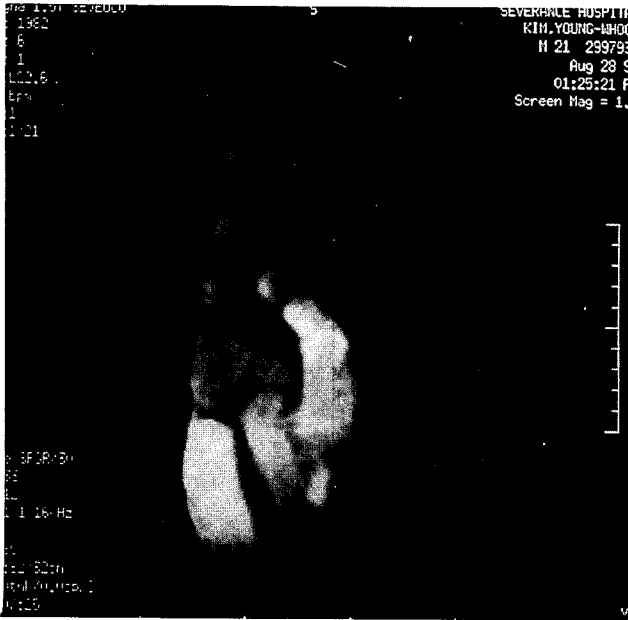


Fig. 1. Preoperative MRI shows aneurysmal dilatation of aortic root.

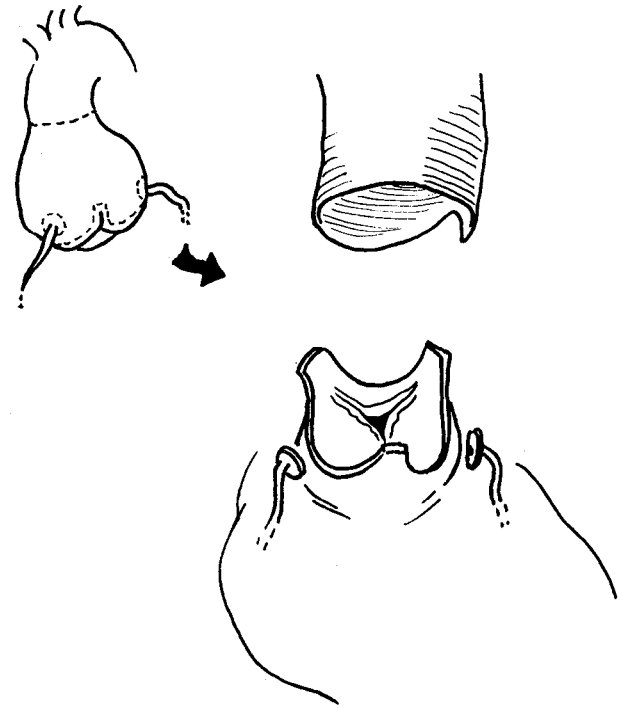


Fig. 2. The aortic valve and a small portion of arterial wall are left attached to the left ventricular outflow tract.

환술이 효과적으로 생각되어 수술을 진행하였다.

적절한 크기의 인조혈관을 선택하기 위하여 체외순환 전에 경식도 초음파를 이용하여 좌심실 유출로의 판막 부착부위에서 직경을 측정된 결과 직경이 약 27.5 mm였다. 대동맥판은 3점으로 정상적이거나 대동맥판의 sinus portion이 매우 확장되어 있었다. Heparin 투여후 상행 대동맥 원위부에 동맥 캐놀라를 삽입하고, 우심이 및 우심방 하부에 2개의 정맥 캐놀라를 삽입하고 체외순환을 시작하였다. 체외순환 직후 좌심실 벤트를 삽입하고 체온을 내리기 시작하였다. 역행성 심장지액을 투여하면서 상행대동맥의 원위부에서 대동맥을 교차차단하고 대동맥을 종절개하였다. 대동맥근부를 박리하고 좌,우관상동맥 개구부를 단추모양으로 대동맥으로부터 절제하였다. 좌심방을 열고 승모판을 관찰한 결과 후엽의 건삭과 열이 확인되어 이를 췌기모양으로 절제한 다음 4-0 및 5-0 Prolene을 이용하여 봉합하고 Carpentier ring 30 mm를 이용하여 판막륜 성형술을 시행하였다.

다음 대동맥동 부위의 대동맥을 대동맥 판막첨의 삽입부위보다 약 5 mm 상단에서 절제하였고, 대동맥 근부는 sinus의 최하위점인 승모판 전엽의 삽입부위까지 박리하였다(Fig. 2). 근접되어 있는 우심실유출로에 있어서는 대동맥판첨의 삽입부위인 ventricular myocardium까지만 박리하고 절제하였다. 다음 대동맥 판막첨의 크기와 경식도 초음파상 측정된 좌심실유출로의 크기를 고려하여 Hemashield<sup>®</sup> 28 mm를 선

택하였으며, 이것으로 대동맥 근부를 덮도록 하고 대동맥-심실 경계부에서 4-0 prolene을 이용하여 석상봉합(mattress suture)를 하였다. 우관상동맥첨에서는 인조혈관을 양측에서 종절개하고 대동맥동 뿌리부와 5-0 prolene을 이용하여 단단 문합하였다. 인조혈관의 원위부를 약 3 cm 종절개하고, 이곳을 통하여 자신의 대동맥 판막을 정상 valve geometry를 유지할 수 있도록 유의하면서 인조혈관 내면에서 자신의 대동맥 판막과 5-0 Prolene을 이용하여 인조혈관과 봉합하였다. 대동맥판첨들이 잘 유합되는 것을 확인한 후, 인조혈관의 원위부를 제단하여 원위부 대동맥과 4-0 Prolene으로 단단문합하였다(Fig. 3). 체온이 오르면서 심장박동은 저절로 돌아왔으며, 심근 수축력은 양호하였다. 수술후 7일에 시행한 경식도 초음파검사서 대동맥 판막의 기능은 정상이었으며, 승모판 폐쇄부전이 Grade I 정도로 남아 있었고, 심근 수축력은 양호하였다. 환자는 술후 8일째에 퇴원하여 외래 추적 관찰 중으로 수술후 6개월에 시행한 심초음파상 대동맥판막의 비후나 석회화 등의 해부학적 이상은 없었으나, 대동맥 판막 폐쇄부전이 수술전과 비슷하게 Grade I 정도로 있음이 관찰되었다.

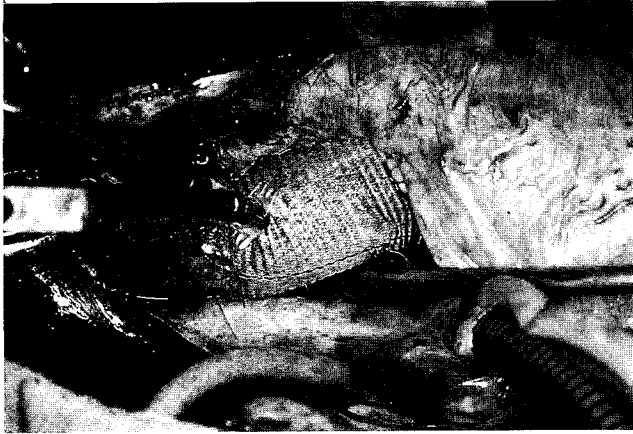

Fig. 3. Aortic root was replaced with tubular Dacron graft and coronary arteries were reimplanted.

## 고 찰

대동맥류 확장증은 Marfan 증후군, 대동맥 박리나 기타 염증성 질환에서 나타나며, 최근 그 이환율이 증가 추세에 있는 질환으로서, 초기에는 대동맥동의 확장으로 시작하여 대동맥판륜의 확장 및 변형이 생기고, 대동맥 판막 폐쇄부전이 초래된다<sup>1,2)</sup>. 1968년 Bentall 및 DeBono가 composite graft를 이용하여 수술을 시작한 이래, 대동맥류 확장 및 대동맥류가 있는 환자에 있어서 이러한 Bentall 술식이 널리 사용되어 왔다<sup>3)</sup>. 그러나 초기의 대동맥류 확장증에 있어서 대동맥 판막 폐쇄부전은 sino-tubular junction level에서의 판륜확장에 의한 것으로 이때 대동맥판막 자체는 정상이며, 질환이 진행됨에 따라 대동맥 판막에도 병리학적 변화가 초래되어 대동맥판막 폐쇄부전이 악화되는 것으로 알려져 있다<sup>4)</sup>. 따라서 수술 당시 대동맥판막이 해부학적으로 정상인 경우가 많아 최근 수년간 자신의 대동맥판막은 보존하면서 대동맥 근부를 치환하는 술식이 보고되어 왔다. 1992년 David 등은 대동맥류 확장 및 대동맥 판막 폐쇄부전 환자 10명에 대하여 대동맥 근부를 대동맥동까지 절제하고 이를 collagen-impregnated tubular Dacron graft로 치환한 후 graft에 관상동맥을 문합하는 형태의 술식을 보고하였다. 이 중 대동맥판막 폐쇄부전이 심하여 술후 2일에 composite graft replacement를 시행한 한 명외에는 모두 대동맥 판막의 기능은 양호함을 보였다<sup>5)</sup>. 또한 1996년 H.G. Borst 등은 17례의 대동맥류 확장 및 대동맥 판막 폐쇄 부전에 있어 이러한 술식을 적용하여 양호한 술후 경과를 보고하였다<sup>6)</sup>. 본 예는 Marfan 증후군 환자에서 대동맥류 확장 및 대동맥류가 동반된 경우로서, 그 이환기간이 길지않아 대동맥 판막도 정상적인 구조를 가져 대동맥 판막을 보존하기에 매우 좋은 환자로 위에 서술한 바와 같은 술

식을 적용할 수 있었다.

이 술식의 경우 적합한 인조 혈관의 크기를 결정하는 것이 중요한데, David 등은 판막첨의 높이를 평균내고 이 평균 값의 2/3를 심실-대동맥 경계의 반지름으로 하여 내경을 구한 후, 여기에 대동맥벽의 두께(약 4~6 mm)를 더하여 외경을 정한 후 이를 기준으로 인조혈관의 크기를 결정하였고<sup>5)</sup>, Sarsam 등은 심실-대동맥 경계의 내경을 기준으로 하는<sup>7)</sup> 등 술자에 따라 그 기준이 약간씩 다른 상황이다. 본 예에서는 경식도 초음파를 통하여 좌심실 유출로에서 판막 부착부위의 내경이 27.5 mm임을 측정된 뒤 Hemashield<sup>®</sup> 28 mm를 사용하여 대동맥 판막이 잘 유합되는 것을 확인할 수 있었다.

아울러 정상 대동맥 근부의 역동적인 측면<sup>8)</sup> 즉, 수축기에 근부가 확장되면서 판막첨에 일정한 장력이 작용하게 되어 판막의 손상을 적게 해주는 역할이 없어짐으로써, 이 술식을 이용하여 보존한 대동맥판막이 장기적으로 어느 정도의 기간동안 그 해부학적 구조 및 기능을 유지할 수 있는가에 대한 자료도 아직 연구 중인 단계이다. 본 증례에서도 수술 후 7일에 시행한 심초음파상에서는 대동맥 판막 폐쇄부전이 없었으나, 수술후 6개월에 시행한 심초음파상 대동맥 판막의 불완전한 유합으로 인하여 대동맥 판막 폐쇄부전이 Grade I 정도로 있었던 것으로 보아, 보다 많은 수술경험을 통하여 적합한 인조혈관의 크기 및 수술 술식에 대한 연구가 이어져야 하리라 생각된다. 물론 이환기간이 길어 대동맥 판막의 병리학적 변화가 초래된 경우에는 그 원인에 관계없이 composite graft를 이용한 Bentall 술식이 적용되어야 하겠으나, 이환기간이 비교적 짧고 대동맥 판막이 정상인 경우에는 본 예와 같은 술식을 적용하여 자신의 대동맥 판막은 보존 하면서 대동맥 근부를 치환할 수 있으리라 생각된다.

## 참 고 문 헌

1. Guiney TE, Davis MJ, Parker DJ. *The etiology and course of isolated severe aortic regurgitation : a clinical, pathological and echocardiographic study.* Br Heart J 1987;58: 359-68.
2. Roman MJ, Rosen SE, Kramer-Fox R, Deverlux RB. *Prognostic significance of the pattern of aortic root dilatation in the Marfan syndrome.* J Am Coll Cardiol 1993;22:1470-6.
3. Bentall H, DeBono A. *A technique for complete replacement of the ascending aorta.* Thorax 1968;23:338-9.
4. Edwards JE. *Pathology of aortic incompetence.* In: Silver MD, ed. *Cardiovascular pathology.* Edinburgh: Churchill Livingstone, 1983:619-31.
5. David TE, Feindel CF. *An aortic valve sparing operation for patients with aortic incompetence and aneurysm of the ascending aorta.* J Thorac Cardiovasc Surg 1992;103: 617-22.

6. Schafers HJ, Pethig K, Borst HG. *Aortenklappenrekonstruktion bei Ektasie der Aortenwurzel und Klappeninsuffizienz*. *Zweischrift für Kardiologie* Band 85, Heft 6 1996;442-7.
7. Sarsam MA, Yacoub M. *Remodeling of the aortic valve annulus*. *J Thorac Cardiovasc Surg* 1993;105:435-8.
8. Brewer RJ, Deck JD, Capat ID, Nolan SP. *The dynamic aortic root: its role in aortic valve function*. *J Thorac Cardiovasc Surg* 1976;72:413-7.
7. Sarsam MA, Yacoub M. *Remodeling of the aortic valve*

**=국문초록=**

Marfan 증후군과 같은 대동맥 질환의 경우 대동맥동 및 대동맥륜의 점진적인 확장 및 변형이 발생하여 대동맥판막의 폐쇄부전을 초래한다. 이런 경우 대부분 상행대동맥과 대동맥 판막을 composite graft의 형태로 치환하고 여기에 관상동맥을 문합하는 술식이 적용되어왔다. 본 증례는 Marfan 증후군이 동반된 22세 남자 환자로 대동맥 근부 확장과 승모판막 부전이 있었다. 수술은 대동맥 판막 및 좌심실유출로의 일부를 보존하면서 상행대동맥 및 Valsalva동의 동맥류를 제거하고, 대동맥 판막 및 관상동맥을 인조혈관에 다시 문합하는 술식을 적용하였다. 술후 심초음파 검사상 대동맥 판막의 기능은 정상이었다. 대동맥륜 확장증에 있어서 대동맥 판막이 정상적인 해부학적 구조를 가진다면 이상의 술식을 적용함으로써 자신의 대동맥 판막은 보존하면서 대동맥 근부를 치환할 수 있으리라 생각된다.

중심단어: 1. Marfan 증후군  
2. 대동맥근 치환술