

소세포 폐암의 확진을 위한 수술후 호전된 소세포 폐암에 의한 Lambert-Eaton 근무력 증후군 1예

연세대학교 의과대학 내과학교실*, 신경과학교실**, 흉부외과학교실***, 병리학교실****

박성하*, 최선아**, 유태현*, 김길동***, 김세규*, 장 준*, 신동환****, 선우일남**, 이원영*

= Abstract =

A Case of Lambert-Eaton Myasthenic Syndrome Improved after Surgical Resection for Diagnosis of Small Cell carcinoma of the Lung

Sung Ha Park, M.D.,* Sun Ah Choi, M.D.,** Tae Hyun Yu, M.D.,* Gil Dong Kim, M.D.,***

Se Kyu Kim, M.D.,* Joon Chang, M.D.,* Dong Hwan Shin, M.D.****

Il Nam Sunwoo M.D.,** Won Young Lee M.D.*

Department of Internal Medicine, Neurology**, Thoracic Surgery***and Pathology****,*

Yonsei University, College of Medicine, Seoul, Korea

Lambert Eaton myasthenic syndrome(LEMS) is a paraneoplastic syndrome caused by defects in the secretion of acetylcholine from the presynaptic membrane of nerve terminals and is strongly associated with small cell lung carcinoma. The pathogenesis of LEMS is the destruction of voltage gated calcium channels by an autoimmune process resulting in clinical manifestations consisting of lower extremity weakness, decreased deep tendon reflexes and autonomic dysfunctions. The diagnosis can be confirmed by the characteristic clinical features and repetitive nerve stimulation. The neurological symptoms and signs of LEMS may manifest themselves months before the clinical manifestation of the underlying malignancy. Therefore early diagnosis and treatment of the primary malignancy may become possible through the diagnosis of this rare paraneoplastic syndrome. We report a case of a patient diagnosed with LEMS who upon further evaluation for an underlying malignancy was found to have a 0.2 cm sized nodular and infiltrative mass lesion at the bifurcation of the left apicoposterior segmental and anterior segmental bronchi by bronchoscopy. Although repeated bronchoscopic biopsies of the lesion was not able to disclose malignancy, under strong clinical suspicion left upper lobectomy was performed and subsequently the diagnosis of small cell carcinoma of the lung was confirmed. Muscle weakness began to improve starting from a week after the surgery, then reached a plateau 2 weeks later. Muscle weakness improved further after the trial of anticancer chemotherapy.(Tuberculosis and Respiratory Diseases 1998, 46 : 596-603)

Key words : Lambert eaton myasthenic syndrome, Small cell lung carcinoma, Paraneoplastic syndrome

서 론

악성종양의 약 10-20%에서 부종양성 증후군(paraneoplastic syndrome)이 동반될 수 있다. 그 중 신경계 이상 증후군의 하나인 Lambert-Eaton 근무력 증후군(Lambert-Eaton myasthenic syndrome : LEMS)은 시냅스전 아세틸콜린의 분비 이상으로 발현하며 상당수에서 소세포 폐암과 연관이 있다. LEMS의 발생 기전은 voltage gated calcium channels가 자가면역 반응으로 파괴되면서 신경말단에서 아세틸콜린 분비의 장애를 초래하는 때문으로 밝혀져 있다¹⁾. 특징적인 임상 증상은 하지 근위부와 골반에 발생하는 근무력증, 신경반사 특히 슬개건 반사의 저하 그리고 자율신경계의 이상 등이며 확진은 반복신경자극 검사로 가능하다. LEMS의 치료는 동반된 악성종양을 확인하고 이에 대한 적절한 치료를 하는 것이 가장 중요하며, 신경전달물질 파괴효소 차단제 및 면역억제 요법을 병용할 수 있다. 악성종양과 동반된 LEMS는 악성종양이 발현되기 수개월 전에 나타나기도 하여 악성종양의 조기진단 및 치료를 가능하게 한다²⁾.

저자들은 6개월간의 하지 근무력증을 주소로 본원 신경과에 내원하여 LEMS로 진단된 66세 남자 환자에서 흉부 전산화 단층 촬영에도 종양을 의심할 수 있는 병변이 없었지만 기관지 내시경상 작은 결절 및 침윤성 병변을 발견하고 조직생검상 암세포의 침윤이 확인되지 않았으나 진단 및 치료 목적으로 좌상엽 절제술을 시행하여 소세포 폐암을 진단하였고, 수술 후 LEMS의 임상양상이 호전되었으며 항암 화학요법후 추가로 호전된 증례를 경험하였기에 문헌 고찰과 함께 보고하는 바이다.

증 례

환 자 : 66세, 남자

주소 및 현병력 : 6개월 전부터 점차 진행되고 하루중 오후에 심해지는 하지 무력증을 주소로 내원

과거력 : 10년전 폐결핵 진단 후 1년간 항결핵 약물 치료 후 완치 판정

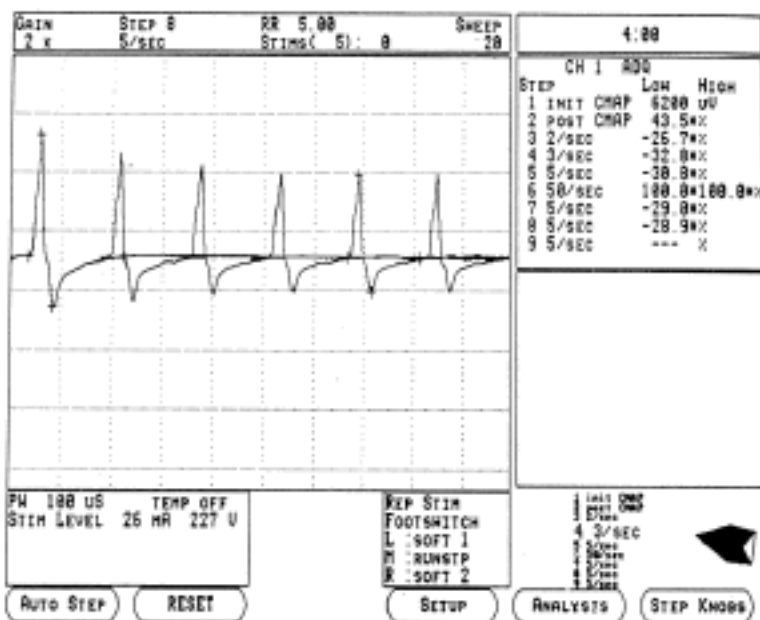
사회력 : 흡연력은 45갑년이었고 음주는 하루에 소주 1병을 매일 마셨다.

가족력 : 특이사항 없음

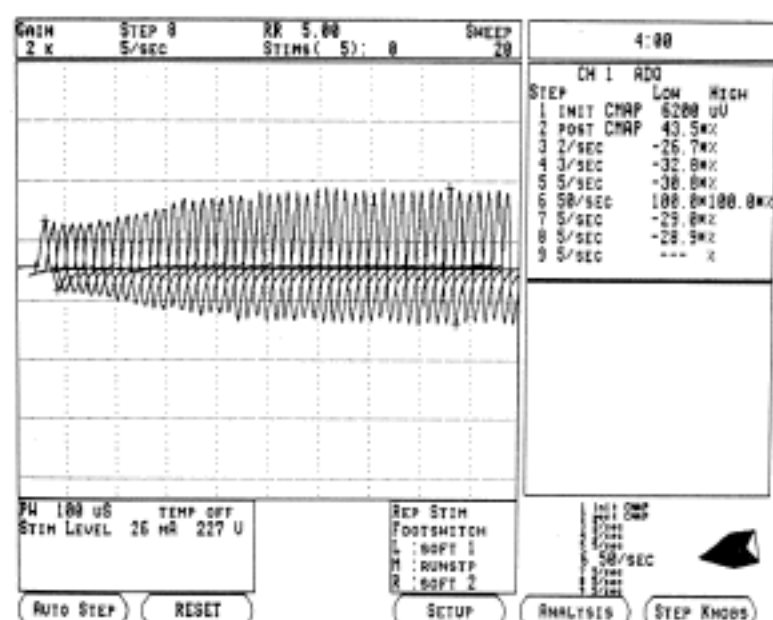
이학적 소견 : 체중 76kg, 신장 176cm, 혈압 120/80mmHg, 체온 36.7℃ 맥박 분당 78회, 호흡수 분당 18회이었다. 만성 병색을 띄었으며 의식은 명료하였다. 흉부 청진상 호흡음이 전반적으로 감소된 소견 이외에 천명음 혹은 통음은 들리지 않았다. 신경학적 검사상 경한 구음장애, 양측 안검하수, 비음성 목소리가 관찰되었고 하지 근위부의 근력약화로 보행이 불가능하였다. 기타 진찰 소견은 이상이 없었다.

검사소견 : 말초혈액 검사상 백혈구 5,700/mm³, 혈색소 12.6g/dL, 적혈구 용적률 38.1%, 혈소판 144,400/mm³이었다. 혈청 전해질 검사, 간기능 검사, 뇨 검사는 모두 정상 범주이었다. 심전도 검사는 정상이었다. 동맥혈가스검사상 pH 7.40, pCO₂ 42.2mmHg, pO₂ 70mmHg, HCO₃⁻ 24 mEq/L이었다. 항핵항체, anti-DNA antibody는 음성이었고 혈중 C₃, C₄, IgG, IgA, IgM은 정상 범주이었다. 혈중 항아세틸콜린 수용체 항체는 음성이었고 객담 항산균도말 검사는 음성이었으며 그후 추적된 배양검사도 음성이었다. 폐기능 검사상 FVC 2.27 L(예측치의 60%), FEV₁ 1.13 L(예측치의 38%), FEV₁/FVC는 70%로 심한 혼합형 환기장애가 있었다. 3회 시행한 객담 세포진검사상 악성세포는 관찰되지 않았으며 혈청 CEA는 5.7ng/mL로 증가되지 않았다. 반복신경자극검사상 초기 복합근육활동전위(compound motor action potential : CMAP)는 감소되어 있었고, 운동후 관찰된 복합근육활동전위는 증가되었으며, 복합근육활동전위가 저주파(3 Hz)의 반복신경자극에는 감소되었다가 고주파(50 Hz)의 반복신경자극에 증폭되는 소견을 보여 LEMS를 확진할 수 있었다(Fig. 1).

방사선 소견 : 단순 흉부 X-선 상 양측 폐의 과팽창 소견을 보였고 우상엽에 경계가 불분명한 세망 결절성



A



B

Fig. 1. EMG shows decreased compound motor action potential(CMAP) in response to initial low frequency repetitive nerve stimulation (3 Hz) and increased CMAP in response to the high frequency repetitive nerve stimulation(50 Hz).

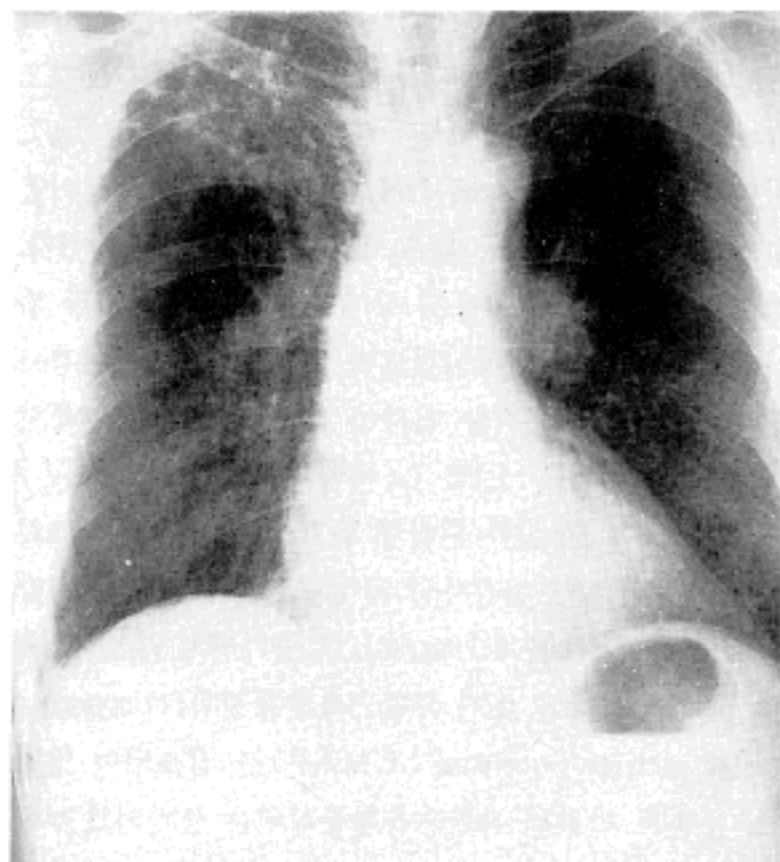


Fig. 2. Chest PA shows ill defined reticulonodular and calcified densities on right upper lung field without any mass lesions.

음영이 관찰되었으며(Fig. 2), 흉부 전산화 단층촬영에서도 종괴성 병변은 관찰되지 않았고 우상엽과 우하

엽의 상구역에 비활동성 폐결핵에 해당하는 세망결절성 음영이 관찰되었다. 전신 골주사 검사 및 복부 초음파 검사상 이상소견은 없었다.

기관지 내시경 검사: 2회 시행한 기관지 내시경검사상(Fig. 3) 좌상엽 폐침 후구역과 전구역 기관지 분지점에 생검 검자를 벌렸을 때의 넓이인 0.5cm의 절반보다도 크기가 작고 단단한 결절 및 침윤성 병변이 있어 생검을 시행하였으나 비특이적 만성 염증 소견만이 관찰되었다. 기관지경 솔질, 세침흡인 및 세척액 세포검사에서도 암을 진단할 수 없었다.

수술소견: 기관지경 검사상 악성종양을 확인하지 못했으나 흡연력이 있는 고령의 남자환자에서 발병된 LEMS이며 육안으로 병변이 관찰된 점을 고려하여 진단 및 치료 목적으로 좌상엽 절제술을 시행하였다. 수술소견은 좌상엽 폐침후구역 기관지와 전구역 기관지가 분지되는 곳에서 직경 0.2cm 크기의 결절 및 침윤성 병변이 있었고 조직검사 결과 점막하층에 국한된 소세포폐암이 진단되었다(Fig. 4). 기관지 주위, 폐문 주위 그리고 종격동에서 절제된 림프절에서 종양세포는 관찰되지 않았고 절제연도 종양세포 음성이었다. 용골하 림프절에서는 육아종성 염증 및 건락

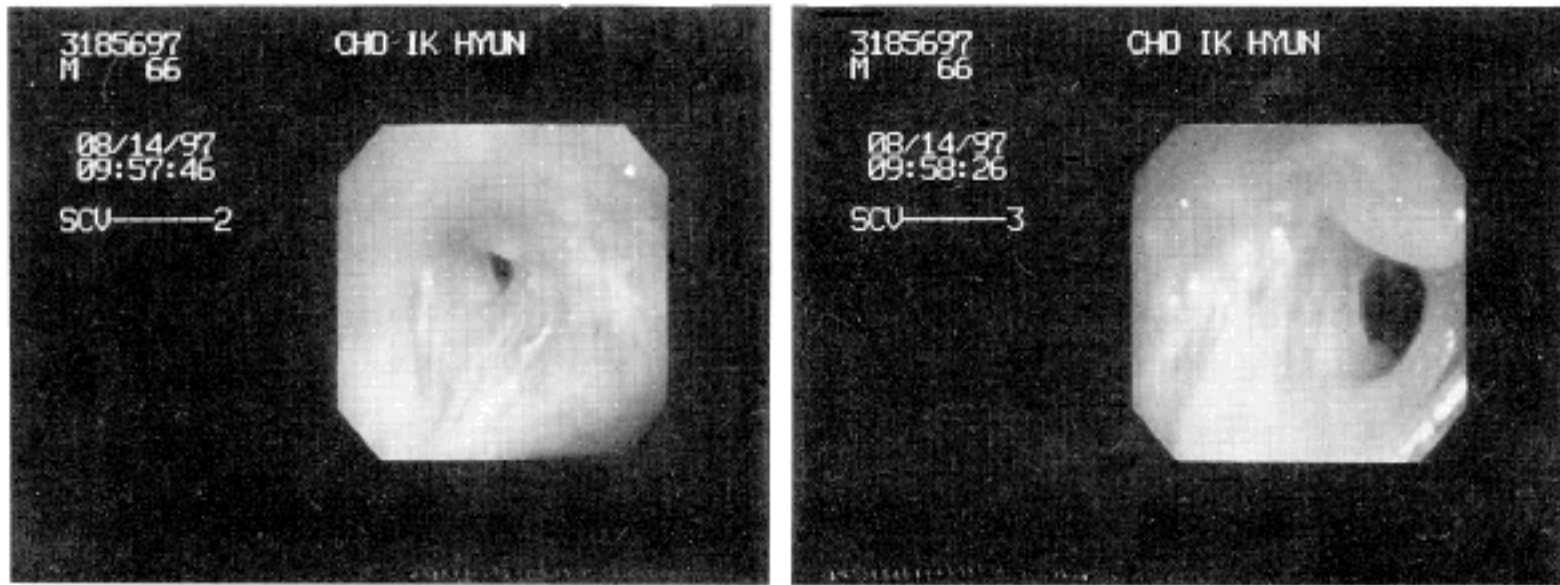
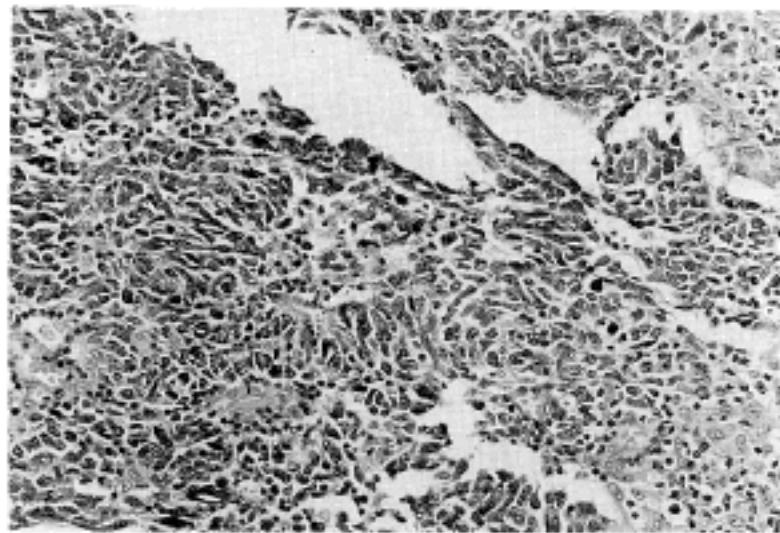
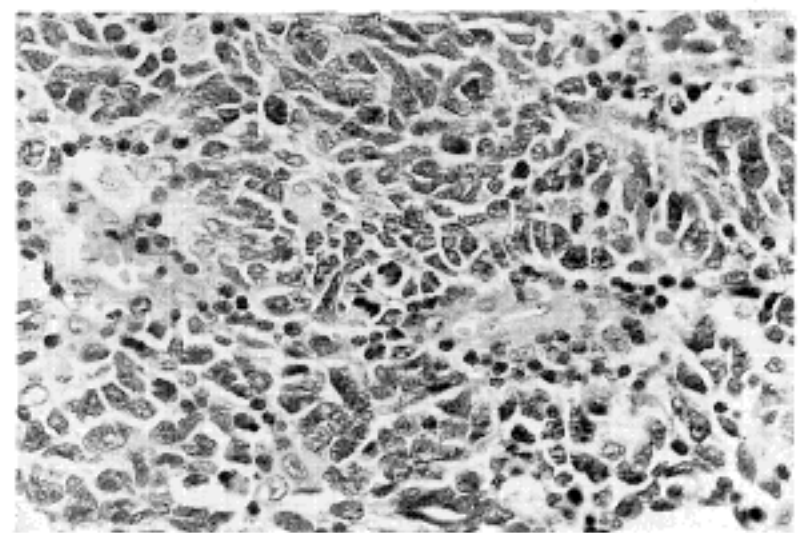


Fig. 3. Bronchoscopic finding shows a 0.2 cm sized nodular and infiltrative lesion located between the branching portion of left apicoposterior segment bronchus and the anterior segment bronchus.



×400



×600

Fig. 4. Undifferentiated small cell lung carcinoma of the lung confined to the fibrosed submucosa inside the bronchial cartilage with epithelial denudation, goblet cell metaplasia and chronic inflammation.

성 괴사가 관찰되었고 AFB Ziehl-Neelson 염색 결과 항산균 양성으로 림프절 결핵을 진단할 수 있었다. 수술후 4일째에 기계환기로부터 이탈 및 기관삽관을 발판하였으며 용골하부 림프절의 결핵병변 때문에 항결핵요법을 시작하였다. 수술로 주된 병변이 제거되고 1주후부터 부축하며 간신히 보행이 가능하게 되었으며 2주경 부터는 힘들지만 보행용 walker를 이용하여 걸을 수 있었다. 그러나 수술후 3주가 지난 후 특

별히 더 이상의 호전은 없는 상태로 수술후 5주가 경과하고서 항암 화학요법을 시작하였다. 항암요법 시작에서 5일째부터 근무력증이 추가로 호전되기 시작하여 2주 후 부터는 지팡이를 짚고 보행이 가능하였다. 항암 화학요법 2회 시행후 더 이상의 근력 회복은 없었으며 추가 항암 치료는 옹하지 않았다. 수술후 9개월 경과한 현재 pyridostigmine을 복용하면서 지팡이를 사용하며 스스로 보행하는 양호한 상태이다.

고 찰

Lambert-Eaton 근무력증후군(LEMS)은 1957년 Eaton과 Lambert 등에 의해 근무력증과 활동시 악화되는 심한 피로감을 호소하는 6명의 환자에서 중증 근무력증(myasthenia gravis)과 상이한 임상 양상, 반복신경자극 검사 그리고 anti-cholinesterase 약물에 대한 반응을 보이는 질환을 보고하여 LEMS가 알려지게 되었으며³⁾ 국내에서는 선우 등이 1987년과 1992년에 처음으로 증례를 보고한 바가 있다^{4,5)}. LEMS는 자가면역기전에 의해 유발된 시냅스전 아세틸콜린 분비의 이상으로 유발되는 일련의 증후군으로 대부분 40세 이후에 발현되지만 모든 연령층에서 나타날 수 있다. 남자가 여자보다 더 흔한 것으로 되어 있고 약 66%에서 악성종양이 동반되고 악성종양 중 80%가 소세포 폐암에 의한²⁾.

LEMS는 자가면역성 갑상선 질환, 악성빈혈 등 자가면역 질환에도 동반되고 HLA B-8, DRw3 항원과의 연관성, 혈장사혈(plasmapheresis)이나 면역억제요법에 의해 LEMS의 증세가 호전되는 등 임상적 특성상 자가면역질환으로 추정하고 있다^{6,7)} Lang 등⁸⁾은 LEMS 환자에서 분리한 IgG를 쥐에 투여하여 LEMS에 합당한 임상양상과 전기생리 소견을 재현하였다. Fukunaga 등⁹⁾은 환자의 운동신경말단의 활성영역(active zone)의 밀도와 활성영역입자들의 절대수가 현저히 줄어들었음을 보고하였는데, 이 활성영역의 입자들은 voltage gated calcium channel (VGCC)로 밝혀졌다. 결론적으로 LEMS는 신경말단에 존재하는 VGCC에 대해 자가항체가 작용함으로써 신경자극에 의한 칼슘 유입 장애가 생겨 아세틸콜린이 신경말단에서 유리되는 과정에 문제가 발생하는 것으로 규명되었다⁹⁾. 소세포 폐암에서 많이 동반되는 이유는 자가면역 항체가 신경세포와 소세포 폐암세포에 동시에 존재하는 voltage operated calcium channel(VOCC)에 결합하기 때문인 것으로 설명하고 있다.

특징적인 임상증세는 근무력증, 건반사저하, 자율신

경 장애이며 근무력증은 특징적으로 골반과 하지의 근위부에서 발생되고 상지의 근무력증은 근전도 검사상으로는 흔히 관찰되지만 실제 임상적으로는 그 정도가 경미하다. 안구와 bulbar palsy는 중증 근무력증의 경우에 비해 그 발생빈도가 적고 건반사, 특히 슬개건 반사가 두드러지게 저하되는 소견을 보인다. 복시는 일시적이고 경미한 경우가 많고 안검하수는 흔하지만 심하지 않으며 시력장애를 일으키는 경우는 드물다. LEMS 자체만으로 호흡근육의 현저한 약화는 흔하지 않지만 호흡근육부전으로 인한 급성 호흡부전증도 보고된 바 있다. 본 예에서는 다른 폐암 수술에 비하여 2-3일 늦었지만 4일째에는 기계환기를 이탈할 수 있었으며 호흡근 약화가 임상적으로는 큰 문제가 되지 않았다. 자율신경계의 이상은 구갈증과 발기부전이 흔하다. 일반적으로 부종양성 LEMS와 원발성 LEMS의 임상 양상은 차이가 없다²⁾.

LEMS의 진단은 임상 증세와 정후로 의심해 볼 수 있으며 전기생리검사로 확진할 수 있다. 전기생리검사의 특징은 복합근육활동전위 크기가 초기에 감소되고 1-5 Hz의 반복신경자극검사에서 감소되어 있던 복합근육활동전위의 크기가 20-50 Hz의 자극에서는 증가되는 것이며 최대 수의적 근육 수축시에도 일시적인 복합근육활동전위 크기의 증대를 관찰할 수 있다¹⁾. 경우에 따라서 중증 근무력증과 감별이 어려운 경우 항아세틸콜린 수용체 항체의 유무 혹은 동반된 폐암의 유무가 감별진단에 도움을 줄 수 있다. 흡연력이 있는 고령의 남자환자에서 LEMS의 진단후 60%에서 4년내에 대부분 임상적으로 소세포 폐암이 나타나므로 LEMS가 진단된 경우 동반된 악성종양을 찾기위한 적극적인 노력이 필요하다. LEMS의 치료는 동반된 악성종양에 대한 근본적 치료, 신경전달과정의 조절, 면역억제 요법으로 구분된다²⁾.

LEMS의 치료를 위해 신경전달과정을 조절해주는 anticholinesterase인 pyridostigmine을 사용할 수 있으며 많은 경우 중증 근무력증 같은 현저한 효과는 기대하기 어렵다. 초기용량은 30-60mg을 하루 3-4회 투여하고 임상증세와 독성의 유무를 관찰하면서 용

량을 조절하며 약물독성으로는 니코틴성(섬유연축, 근무력 약화)과 무스카린성(복통, 설사) 등이 있다. Guanidine은 효과는 있으나 신장과 혈액학적 독성의 빈도가 매우 높아 다른 치료로 효과가 없을때 고려할 수 있다^{2,10)}. 4-aminopyridine은 K⁺ channel 차단제로 신경말단에서 아세틸콜린 분비를 촉진시키고 LEMS에서 근력을 증가시켜 주지만 부작용으로 경련을 일으킬 수가 있다^{2,10)}. 면역치료는 일차약제로 당질 코르티코이드가 있는데 그 효과가 나타날 때까지 수주의 기간이 필요하며 최대효과는 수개월 후에 나타난다. 당질 코르티코이드 요법으로 LEMS의 완전관해를 기대하기는 어렵다⁷⁾. Azathioprine도 효과가 있고 당질 코르티코이드와 병용시 효과가 증대되나 그로 인한 약물 부작용이 문제가 된다⁷⁾.

Azathioprine 투여에도 효과가 없는 환자에서는 cyclosporine이나 cyclophosphamide의 사용도 고려해 볼 수 있으며 흉선 절제술은 효과가 없다. 혈장 교환술(plasma exchange)은 일시적 효과가 있으며 그 최대효과가 2주간의 교환술후 6주간 지속되므로 면역치료를 시작한후 그 효과가 나타날때까지 유지시켜 주거나 심한 호흡기능 장애가 온 환자에서 응급 치료를 목적으로 시행할 수 있다⁷⁾.

뇌나 골 등에 원격전이가 확인된 경우 소수에서 흉부 전산화 단층촬영상 관찰되지 않는 작은 병변을 기관지경으로 확진할 수가 있으므로 흉부 전산화 단층촬영상 폐암을 의심하는 병변이 없어도 기관지내시경의 적응증이 된다. 본 예처럼 경미한 병변은 전산화단층촬영을 5mm 절편으로 시행하여도 발견이 안될 수 있다. 기관지경상 병변이 관찰되는 폐암은 기관지경으로 그 진단이 73-96%에서 가능하며 술질, 세포검사를 추가하면 진단율이 향상된다¹¹⁾. 본 예에서 2회나 면밀하게 기관지경을 하여 생검과 술질, 세침 생검, 세척액 등의 세포검사를 시행하였으나 진단을 얻지 못하였다. 이는 소세포 폐암이 초기에는 점막하층에 주로 위치하여 충분한 깊이의 조직을 얻어야 하는데, 병변이 0.2cm로 매우 작고, 생검 검자를 벌린 것 보다 직경이 작은 기관지 내측에 병변이 위치하였기 때문

이다.

소세포 폐암은 전체 폐암의 약 1/5에 해당되며 초기에 전신적 전이가 많고 항암제에 대해 비교적 좋은 반응을 보이지만 치료후 재발하는 경우가 많다. 치료를 하지 않을 경우 평균 생존 기간이 2-4개월 정도밖에 되지 않을 정도로 예후가 불량하며 2/3 이상에서 진단 당시 다른 장기로의 전이소견을 보이며 극히 일부분에서만 수술이 가능하다. 초기에 시행된 임상시험에서는 수술적 요법의 성적이 매우 저조하였으나 최근 T1 이나 T2에 해당하는 소세포 폐암 환자에서 림프절 침범이 없는 경우 근치적 수술요법 및 수술후 항암 화학요법시 5년 생존율이 35-64%이다^{12,13)}. 후향적 연구에서 수술후 항암 화학요법을 시행받은 군이 수술만 시행받은 군에 비해 생존율이 높다고 보고되었고 1982년 Veterans Administration Surgical Oncology Group 임상시험에서 수술받은 132명 중 80명에서 cyclophosphamide 단독 혹은 cyclophosphamide와 methotrexate 병용 요법으로 수술후 보조 화학요법을 시행한 결과 생존기간의 연장을 관찰하였고 CCNU와 hydroxyurea를 이용한 이차 시험에서도 생존기간의 연장을 보고한 바 있다^{14,15)} Shepherd 등은 1988년 제 I 수술병기(T1N0, T2N0)에 해당되는 18명에서 수술후 보조 화학요법을 시행하여 48%의 높은 5년 생존율을 보고한 바 있다¹⁵⁾. 확실한 결론을 내리기는 어렵지만 소세포 폐암 수술후에 화학요법을 시행함이 타당하다고 한다¹⁵⁾.

본 증례의 경우에도 2회의 기관지경으로 진단되지 않아 수술을 시행하였고 수술후 보조 항암 화학요법을 2회 시행하고 추가 치료를 용하지 않았지만 수술후 9개월까지 경과가 양호하다. 폐암 병변을 폐엽 절제술로 제거하자 1주후부터 근무력증이 호전되었으나 3주후에는 더 이상 호전이 없었으며 그 당시 반복신경자극 검사상으로는 호전에 합당한 소견을 발견할 수 없었다. 그후 환자는 반복신경자극 검사가 힘이 든다고 추가 검사를 받지 않았다. 수술 5주후 항암 화학요법을 시행하자 근무력증이 추가로 호전이 되었는데, 폐암 제거후 충분한 시간이 경과하여 나타난 호전일

가능성을 배제할 수는 없지만 2주 이상 추가호전이 없다가 항암제 투여를 시작하고 곧 뚜렷하게 자각적으로 호전되어 체내에 잔존한 소량의 암세포에 의한 증상이 추가로 개선되었을 가능성을 추정할 수 있다. 이는 소세포 폐암이 매우 초기에 원격전이가 일어나므로 아주 작은 병변을 수술로 절제하여도 항암 화학요법을 하는 것이 필요하다는 전문가들의 견해와도 일치한다.

요 약

소세포 폐암에 동반된 LEMS는 부종양성 증후군의 일종으로 LEMS가 진단된 환자의 50% 이상에서 소세포 폐암이 동반되는데 특히 흡연력이 있는 고령에서 잠재성암을 진단하기 위한 적극적인 노력이 필요하다. 저자 등은 기관지경 검사상 조직학적으로 진단되지 않았으나 폐암이 강력히 의심되어 적극적으로 수술적 치료를 시행하여 소세포 폐암을 진단하였고, 수술 후 LEMS의 임상양상이 호전되었으며 항암 화학요법후 추가로 호전된 증례를 경험하였기에 문헌 고찰과 함께 보고하는 바이다.

참 고 문 헌

1. Howard JF Jr., Sanders DB, Massey JM : The electrodiagnosis of myasthenia gravis and the Lambert-Eaton myasthenic syndrome. *Neurol Clin North Am* 12 : 305, 1994
2. McEvoy KM : Diagnosis and treatment of Lambert-Eaton myasthenic syndrome. *Neurol Clin North Am* 12 : 387, 1994
3. Lambert EH, Eaton LM, Rooke ED : Defect of neuromuscular conduction associated with malignant neoplasms. *Am J Physio* 187 : 612, 1956
4. 황연미, 선우일남, 선일주 : 근무력증후군(Lambert-Eaton myasthenic syndrome) 1예. *대한신경내과학회지* 5 : 243, 1987
5. 이상암, 선우일남, 노재경, 박기덕 : 화학요법과 방사선치료로 완전 관해된 폐소세포암을 동반한 Lambert-Eaton Myasthenic syndrome 1예. *대한신경내과학회지* 10 : 401, 1992
6. Lang B, Newsom-Davis J, Wray D, Vincent A, Murray N : Autoimmune etiology for myasthenic syndrome. *Lancet* 2(8240) : 224, 1981
7. Newsom-Davis J, Murray NM : Plasma exchange and immunosuppressive drug treatment in the Lambert-Eaton myasthenic syndrome. *Neurology* 34 : 480, 1984
8. Fukunaga H, Engel AG, Osame M, Lambert EH : Paucity and disorganization of presynaptic membrane active zones in the Lambert-Eaton myasthenic syndrome. *Muscle Nerve* 5 : 686, 1982
9. Sher E, Pandiella A, Clementi F : Voltage-operated calcium channels in small cell lung carcinoma cell lines : Pharmacological, functional and immunological properties. *Cancer Res* 50 : 3892, 1990
10. Lundh H, Nilsson O, Rosen I : Treatment of Lambert-Eaton myasthenic syndrome : 3,4-diaminopyridine and pyridostigmine. *Neurology* 34 : 1324, 1984
11. Cortese DA, McDougall JC : Bronchoscopy in peripheral and central lesion, In Prakash UBS(eds). *Bronchoscopy*, p 135, Raven press New York, 1994
12. Govindan R, Ihde DC : Practical issues in the management of the patient with small cell lung cancer. *Chest Surg Clin North Am* 7 : 167, 1997
13. Meyer JA, Comis RL, Ginsberg SJ, Burke WA, Ikins PM, DiFino SM, Gullo JJ, Parker FB Jr. : The prospect of disease controlled by surgery combined with chemotherapy in stage I and II small cell carcinoma of the lung. *Ann Thorac Surg* 36 : 37, 1983

14. Shields TW, Higgins GA Jr., Matthews MJ, Keehn RJ : Surgical resection in the management of small cell carcinoma of the lung. *J Thorac Cardiovasc Surg* 84 : 481, 1982
15. Shepherd FA, Evans WK, Feld R, Young V, Paterson GA, Ginsberg R, Johansen E : Adjuvant chemotherapy following surgical resection for small cell carcinoma of the lung. *J Clin Oncol* 6 : 832, 1988
-