

종격동경을 이용한 식도절제수술

- 1례 -

윤 용 한* · 이 두 연* · 이 성 수*

=Abstract=

Esophagectomy with Operating Mediastinoscope

Yong Han Yoon, M.D. *, Doo Yun Lee, M.D. *, Sung Soo Lee, M.D. *

Esophagectomy has a high morbidity rate, mainly related to pulmonary complications. The respiratory morbidity of open esophagectomy is high, ranging from 6% to 10%. This high morbidity is partially responsible for the 6~15% mortality rate of esophagectomy. Many techniques of esophagectomy without thoracotomy have been described since the initial report of Orringer and Sloan. Endoscopic microsurgical dissection of the esophagus was clinically introduced in 1989. Endoscopic microsurgical dissection of the esophagus was developed as a minimally invasive procedure that avoids thoracotomy and provides precise vision during the operation in order to reduce mediastinal trauma and to improve the peri- and post-operative situation. A 20 year-old women who accidentally swallowed about 150 cc of glacial acetic acid underwent an esophagectomy using the operating mediastinoscopy, cervical esophago-gastric anastomosis, pyloromyotomy, and feeding jejunostomy tube placement for esophageal stricture. The postoperative course was uneventful and the patient was discharged on the 17th postoperative day. Our clinical experience shows that endoscopic microsurgical dissection of esophagus is a safe and feasible method because it offers excellent optical control and enables the surgeon to operate in a minimally invasive manner.

(Korean J Thorac Cardiovasc Surg 1998;31:1110-5)

Key word : 1. Esophagectomy
2. Mediastinoscopy

증 례

20세된 여자환자는 97년 9월3일 150cc의 빙초산을 먹은 후 OO 병원에서 빙초산에 의한 esophageal stricture 와 기관-식도 루 진단하에 tracheostomy 상태에서 본원으로 전원되었다.

내원당시 생체활력증후는 혈압이 100/70 mmHg, 맥박이 70 회/분, 호흡수는 20회/분, 체온 36.7℃ 였고 이하학적 검사에서 전신상태는 말랐으나 양호했으며 액체가 넘어가지 않는 연하곤란을 제외하고는 특이 증후는 없었다. 수술전 식도촬영에서 빙초산에 의한 식도 협착소견이 있었고(Fig. 1) 식도

* 연세대학교 의과대학 영동세브란스병원 흉부외과

Department of Thoracic and Cardiovascular Surgery, Respiratory Center, Yongdong Severance Hospital, Yonsei University College of Medicine, Seoul, Korea

논문접수일 : 98년 1월 31일 심사통과일 7월 1일

책임저자 : 윤용한, (135-270) 서울특별시 강남구 도곡동 146-92, 연세대학교 의과대학 영동세브란스병원 흉부외과.

(Tel) 02-3497-3380, (Fax) 02-3461-8282

본 논문의 저작권 및 전자매체의 지적소유권은 대한흉부외과학회에 있다.

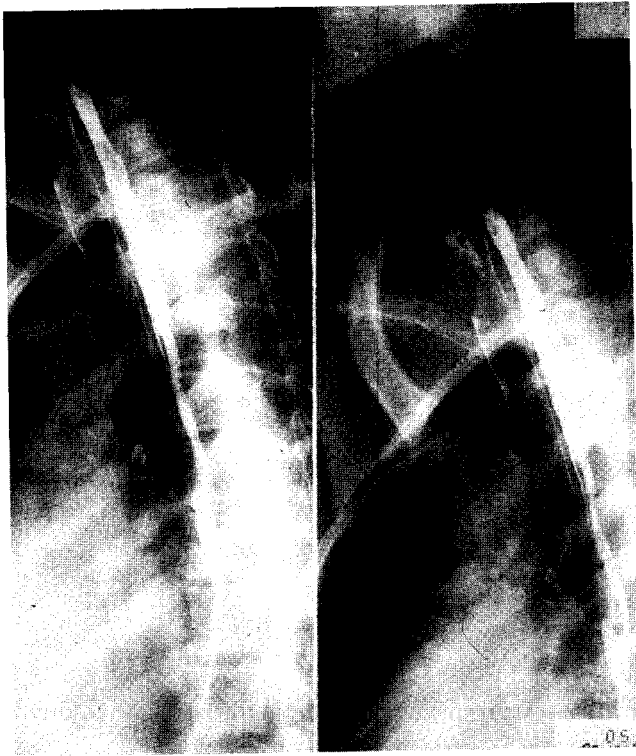


Fig. 1. Preoperative Esophagogram shows diffuse esophageal stricture.

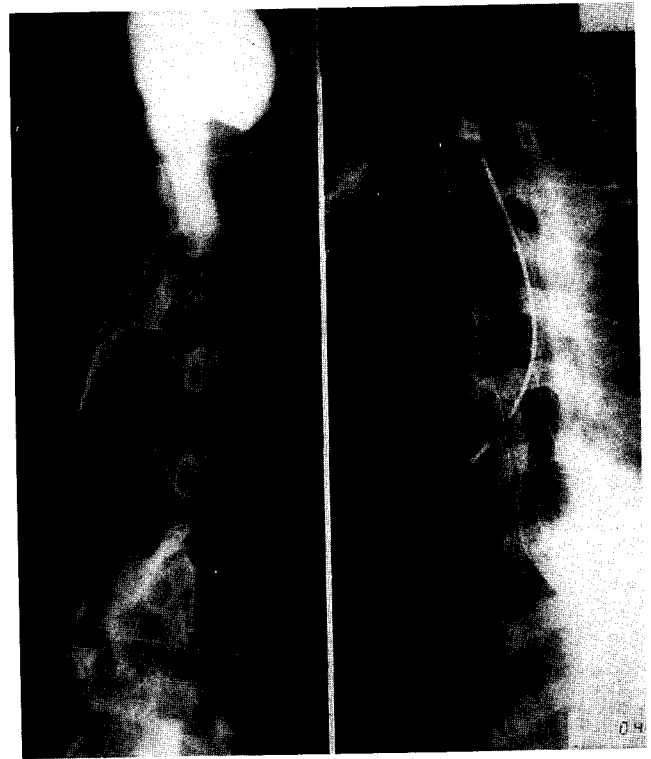


Fig. 2. Postoperative Esophagogram shows no leakage on the anastomosis site.

내시경은 통과하지 못하였다. 수술 전에 의심 되었던 기관과 식도루의 소견은 없었다. 양성 식도 질환의 환자에서 식도제전을 위해 위, 소장과 대장을 대용으로 사용할수 있으나 본 환자에서는 위의 손상이 거의 없이 잘 보존되어 있어 위를 사용하기로 결정하였다. 수술은 1997년 10월 21일 중격동경(Fig. 3)를 이용하여 식도를 박리 하면서 동시에 위를 이용할 수 있게 박리하고 GIA 90을 이용하여 위문부와 식도부위를 절제를 하였다. 절제한 후 육안 소견상 식도내 점막의 손상이 보여 점막이 잘 보존되어있는 인두식도문합부(Pharygo-esophageal junction)부위에서 식도를 절제하고 위를 이용하여 경부에서 식도와 위를 문합하였다. pyloromyotomy 와 feeding jejunostomy를 시행후 수술을 마쳤다. 수술 후 7일째 시행한 식도촬영에서 leakage 소견 없었으며(Fig. 2) 수술 후 시행한 식도내시경검사에서 문합부위의 특이소견은 없었다. 수술 후 13일째 일반식을 먹었으며 연하곤란 소견없이 수술 후 17일째 퇴원하였으며 현재 별다른 문제없이 외래 추적관찰중이다.

수술방법

마취방법은 전신마취하에 접하지 않는 spiral tube으로 기관삽관이 시행되며, 우측 팔에는 내강이 큰 정맥관과 우측




Fig. 3. This picture shows cervical exposure, mediastinal dissection & insertion of opening mediastinoscope into posterior mediastinum along the esophagus.

경정맥엔 중심정맥관을 삽입하고 우측 요골동맥엔 동맥관을 삽입하였다. 내강이 큰 위장관(18 F)을 삽입하며 비뇨관 삽입과 직장온도측정 등이 실시하고 Pulse oximetry와 expiratory CO₂ 감시를 사용하였다.

수술은 경부의 중격동경 수술팀과 복부 수술팀이 동시에




Fig. 4. This picture shows operating mediastinoscope.

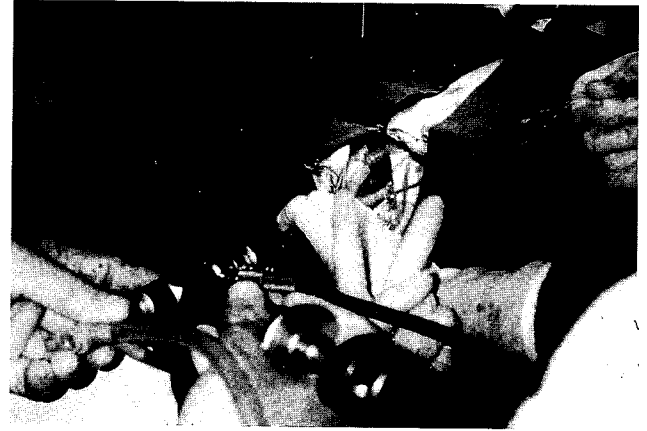

Fig. 5. This picture shows operating mediastinoscope is inserted into the posterior mediastinum through cervical incision.

시행하였으며 환자는 누워있는 상태에서 목부위는 오른쪽으로 돌려진 상태로 체위를 고정하고 수술대에 수술용 tape으로 고정하였다. 또한 중격동 박리중 전측 개흉절개로 신속히 전환될 수 있도록 수술시야가 준비되하였고 수술부위의 털을 제거하고 치골결합부에서 턱까지, 측면에서는 후액와선까지 멸균용액으로 세척하고, 소독포를 이용하여 수술부위를 준비하늘에 중격동경 수술팀은 마취과의사와는 소독포로 가려진 독립된 장소에서 환자의 좌측경부에서 수술을 시작하였다.

복부수술팀은 위장을 흉곽 내로 끌어올리기 위해 박리하게 되며 전체 위장에 혈류상태를 양호하게 유지하도록 주의하며 경부에서 위, 식도문합부위의 긴장이 없도록 충분한 박리를 하고 먼저 경부의 상흉골절흔부위에 흉쇄유양근의 전방으로 약 10 cm 내지 15 cm의 피부절개를 한후 외경정맥이 손상되지 않도록 주의하면서 경부의 strap muscle은 근육섬유를 따라 분리하며, 전갑술결근은 절단한다. 식도 우측을 기구를 이용하여 박리하고 식도주위에 silicon 슬링(sling)을 부착시킨후에 식도박리는 식도중주근면의 바깥쪽으로 진행하고 박리를 시행함으로써 식도주위조직이 분리되면서 혈관구조가 관찰되면 감자로 결찰하고 전기소작기로 지혈하였다. 이와 같은 박리를 상흉골 절흔부위의 2~3 cm 하부까지 진행한 후에 중격동경을 삽입하고(Fig. 4). 보조자가 식도를 전방으로 견인하면서 수술자는 식도후방에 중격동경을 진행시키고 손가락을 지표 삼아 중격동경을 삽입하고 적은 기구를 사용하여 쉽게 식도후방으로 진행한후에 olive 홈(groove)이 앞쪽으로 향하게 하고 식도를 중간부위에 위치시켜 식도후방을 감싸게 된다. 공간확보는 확장기에 의한 기계적인 확장에 의해 이루어지며 중격동 주위조직의 박리와 분리후 조직내 혈관이 나타나게 되는데 이들 혈관은 전기지혈 후 절단한다. 1 mm 직경 이상의 혈관은 먼저 혈관을 기계적, 물리적

으로 누른 후 전기적 지혈을 사용하며 간혹 clip를 사용하기도 한다. 식도좌측의 박리 역시 동일한 방법으로 진행하며 olive 홈(groove)의 위치를 재조정 후 경부에서 다시 삽입수도 있다. 식도주위 공간은 식도중주근의 섬유를 육안으로 관찰하면서 식도를 박리 하고 좌측 부위는 대동맥궁과 하행대동맥이 지표가 되는데 식도 전방박리는 경부에서 다시 시작하며 olive는 홈(groove)이 식도를 향하도록 조절하면서 기관과 식도사이를 삽입한다. 기관후벽의 박리를 포함한 식도 전방박리에서의 지표는 기관후벽과 연골기관 고리의 끝부위이며 식도 상부 절반의 박리는 우측 박리로서 완료되며 식도근에 부착하여 박리 함으로써 측면에 위치한 기정맥은 정상적으로 노출되지 않고 기관 분기부 하부에서는 폐 표면의 움직임이 뚜명한 중격동 늑막을 통해서 관찰할 수가 있으며 초기의 식도박리는 중격동경을 식도열공까지 진행함으로써 시작되는데 복부수술자는 중격동경으로 보면서 플라스틱(Plastic)관을 위치시키며 직접 관찰하면서 감자를 이용하여 경부까지 당겨 올린다. 식도내의 식도위장관은 마취과 의사에 의해 제거하게 하고 중격동경 수술자는 경부식도주위를 GIA 자동봉합기(stapler)를 이용하여 하갑상선 동맥 하부 3 cm에서 식도를 절단, 봉합한다. 식도절단하기 전에, 중격동 식도는 튼튼한 봉합사를 이용하여 플라스틱관에 봉합하고 관을 서서히 당겨서 식도 자체가 접어지면서 하방으로 당겨 내려가며 중격동경을 보면서 서서히 진행시킨다. 후방중격동은 복부수술자에 의해 기관지분기부위까지 감자를 이용하여 노출시키고 플라스틱관을 위벽에 고정하고 중격동경을 이용하여 관을 경부까지 당겨 올린게 되는데 위가 뒤틀림을 방지하기 위하여, 후방중격동을 통하여 위는 서서히 경부까지 당겨 올린다. 상흉골절흔부위(Suprasternal notch)까지 긴장

없이 당겨진 위 상부는 단단 문합방법에 의해 경부 식도와 문합을 시행하고 수술이 완료된 후 경부와 횡경막하 부위에 배액관을 위치시킨다.

고 찰

식도절제수술에 대한 이상적인 수술방법은 아직 확실하지 않다. 식도절제와 식도와 위의 문합 혹은 식도와 대장의 문합등의 수술은 통상적으로 식도절제를 위한 개흉절개와, 식도 및 주위 림프절 절제, 광범위한 개복수술과 위 혹은 대장의 박리 등을 포함하고 있다. 또한 박리된 위 혹은 대장은 경부절개후 경부식도에 문합하게 된다. 흉곽을 통한 en bloc 식도절제술의 경우 최근에 향상된 수술 후 이병율과 낮은 수술사망률에도 불구하고 중요한 위험인자가 없는 심폐기능이 충분한 환자에서만 가능하다¹⁾. 고식적인 transhiatal esophagectomy는 개흉술을 피하고 그로 인해 수술시간이 단축되고 수술후 환자의 폐기능을 향상시킬 수 있는 장점이 있는 반면 시작적인 조절에 장애가 있고 hiatus를 통한 기구 조작 등의 제한 때문에 종격동에서의 수술에 제한이 있으며 광범위 절제(en bloc)의 경우 transhiatal esophagectomy를 통해서 시행할 수 없다²⁾.

식도질환과 같이 만성질환을 가진 환자의 흉복부 절개는 허약 체질과 폐 질환에 의한 합병증 등에 의해 수술 후 이병율과 사망률이 증가한다. 개흉을 하여 식도 절제술을 시행한 경우의 호흡기질환에 대한 이병율은 6~10%에 이르고 이들의 대부분이 6~15%에 이르는 수술사망율에 원인이 된다²⁾. 그래서 많은 연구자들은 식도박리에서 개흉에 관한 조직손상을 극소화하는데 주력하고 있고 1978년 Orringer 와 Sloan 등이³⁾ 개흉술을 하지 않고 식도절제술을 시행한 이래 흉강 내시경과 종격동경을 이용한 여러 가지 수술방법이 개발되었다^{1,2,4)}. 개흉을 하지 않는다는 것은 직접 보지 않고 식도박리를 시행하는 것을 의미하였으며 이와 같은 수술처치에서 폐합병증이 감소되었다는 최근 보고는 없었다. 이와 같은 원인은 무작위 식도박리술에서 종격동 조직의 광범위 손상이 동반되기 때문이다. 동물실험에서 이들 2가지의 고식적인 수술방법에서 주요 심폐합병증이 나타남을 확인하였다. 반면에 종격동 내시경을 이용한 식도박리(endoscopic microsurgical dissection of the oesophagus : EMDO)는 1985년 임상적으로 외과영역의 미세수술(transanal endoscopic microsurgery : TEM)이 발전된 이후로 EMDO를 위한 여러 내시경 장비가 개발되어 광범위한 동물실험이 시행되었었다. 이들 수술방법은 1989년 이들 수술수기 개발자인 Buess, Kimfmuller, Naruhn과 Melzer 등에 의해 EMDO로 명명되었으며 Buess와 Becker에 의해서 임상에 응용되었다. EMDO의 임상적용 수

술수기가 소개된 후에도 수술적응은 전부 가능한 것은 아니다. 초창기에 T1-3인 식도종양에 한해서 수술이 진행되었으며 그후 수술의 적응증이 크기와 부위에 관계없이 주위 종격동 구조물에 침습이 없는 경우까지 확대 적용되었다⁵⁾. DePaula 등은⁶⁾ EMDO의 적응증으로 식도절제가 필요한 진행된 식도 achalasia, severe reflux stenosis, 경부식도와 하부 식도 1/3에서의 편평상피세포암, 선암 또한 심폐기능의 장애가 있는 환자 등이라고 하였고 Buess 등은⁵⁾ EMDO 수술방법을 이용하여 17예의 식도암 환자에서 수술을 시행하여 림프절 상태는 확인되지 않았으며 림프절 완전박리도 시도되지 않았으며 종격동 식도 박리시 수술중 특이한 문제점은 없었으며 수술 후 회복은 더 나은 흉곽근육운동과 적은 진통진정제 사용등의 뚜렷한 개선이 있었다고하였다. 결론적으로 수술적인 방법과 수술직후 회복에는 뚜렷한 개선이 있었으나 추적기간이 짧기 때문에 장기추적 생존율은 조사되지 않았다고 보고하였다. 또한 같은 기간동안에 EMDO 수술방법으로 식도암의 식도절제술을 37례를 수술하고 흉복부를 절개하여 48례의 식도암을 수술한 결과, 수술사망률은 10%, 14%로 차이가 없었고 장기생존기간에 차이가 없다고 보고하였다⁷⁾.

식도암 및 식도 질환의 통상적인 진단법에는 식도조영촬영, 식도경검사 및 조직검사, 흉부 X-선(Chest P-A & lat. view of chest), 흉부 및 복부 전산화 단층촬영소견, 심폐기능 검사 등이 있다. 식도위 내시경검사에서 식도암의 위치와 종류에 따른 정보를 얻을 수 있다. 식도주위에서 주위 장기의 침습은 전산화 단층촬영으로 규명하기가 쉽지 않다. Endoluminal ultrasound는 주위장기 침습을 보다 정확히 확인할 수 있으며 이와 같은 정보가 내시경수술을 시행하는데 매우 중요하다. 종격동경 수술 기구를 이용한 식도박리는 수술시야가 한정되어 있고, 촉진에 의한 감별이 불가능한 단점이 있다. 대부분 환자들은 위험부담이 매우 높으며, 종종 일 반적인 건강상태가 불량하며, 연하근관에 의한 영양부족과 쇠약상태, 알콜의존성과 간기능저하 및 이에 따른 질병, 습관적인 금연과 만성 기관지염, 폐기능저하 등이 동반되어 있다. 영양주사에 의존했던 환자는 고농도 포도당 용액 투여가 중단된 후 수술중 저혈당에 직면하게 되며 이들 환자들은 lipogenesis에 의한 CO₂ 생산이 증가되어 증가된 환기가 필요하며, 수술 후 인공호흡기의 가동 중단이 어렵게 된다. 또한 식도질환 환자는 음식물 역류나 흡입가능성이 높다. 식도협착이나 폐쇄환자에서 인후반사에 이상이 동반된 경우 특별한 주의가 필요하다. 수술전 큰 NG관을 식도위에 삽입하여 전신마취전에 식도위 내용물을 흡입한다. 이 경우 외과의와 상의하여야 하며 식도손상의 위험성에 주의하여야 한다. 통상적인 개복수술과 우측 개흉수술을 이용한 식도절제시의

기관지 마취(일측 폐 마취)는 종격동경 식도박리엔 필요하지는 않다.

종격동경을 이용한 식도의 박리는 크게 두부분의 어려움이 있는데 첫 번째는 종격동경을 종격동내로 삽입시 내시경의 시야에 제한이 있고 식도가 기관의 뒤쪽벽에 붙어 있기 때문에 박리에 어려움이 있으며 특히 이부위 해부학적 지식 없이 시행할 경우는 위험을 초래 할 수 있다. 두 번째는 기관지 분기부 아래부위에서는 식도 전방 종격동에 부착되어 있기 때문에 박리가 어렵다¹⁾. 또한 단단한 기구에 의해 종격동의 손상을 예방하기 위해 복부수술팀이 식도열공 부위의 박리를 한다. 내시경이 식도열공을 박리할 경우 종격동이 열리고 복막액이 흉부로 넘치게 되면 내시경의 시야에 장애를 줄수 있으므로 내시경을 이용한 박리는 식도열공 근처에서 끝낸다. 내시경 수술시야에서 기관, 분기줄, 기관지, 심장, 주요혈관, 부교감신경 등의 구조물과 밀접한 해부학적 관계에 놓여 있으며 반사빈맥, 부정맥, 심혈관기능저하, 기계적 인공호흡에 따른 문제점 등의 많은 합병증을 내포하고 있다. 흉강 및 복강내 수술조작에 따른 수술중 무기폐는 환기와 관류의 변화를 유도하여 폐 단락이 나타나게 된다. 내시경 수술중 내시경의 지레작용으로 기관과 기관지가 압박되어 환기문제가 발생하게 된다. 그러나 이들 많은 문제점은 내시경 수술조작을 일시 중단함으로써 해결된다. 저자의 경우 심한 출혈이나 기흉은 나타나지 않았다.

수술 후 7~10일째인 grastrografin을 이용하여 봉합부위를 점검하게 되며 이상이 없는 경우 물 등의 음식을 섭취가 가능하다.

Bumm등에 의하면¹⁾ 다른 일반적인 식도절제술의 수술 후 사망률 2%에서 18.8%로 보고하였으며 평균 9.9%이나 종격동을 이용한 수술사망률은 6.6%로 낮았으나 통계학적인 의미는 없었다. 또한 심한 호흡기 질환발생율은 30%와 13.3%로 종격동경을 이용한 식도 절제 수술이 낮았다. 반회후두 신경의 마비는 13.3%와 6.6%로 종격동경을 이용한 식도절제 수술이 낮았다. 이와 같은 결과로 저자들은 결론적으로 종격동경을 이용한 식도 절제술은 안전하고 쉬운 수술 수기라고 하였으나 다른 저자들에 의해 증명된 보고는 없었다. 그러나 종격동경수술에서 호흡기 합병증이 낮은 이유는 잘 알려져 있지 않으나 단지 반회 후두신경의 직접적인 손상이 없다는 것으로는 설명이 되지 않고 반회후두 신경이 손상되지 않으므로써 임상적으로 알수 없이 지나가는 흡입이나 기침의 효과를 감소시키는등의 간접적인 이유로 합병증을 줄일수 있다고 보고되고 있으나 현재까지 Transhiatal esophagectomy에서는 이와 같은 문제가 등한시 되어왔다. 종격동경을 이용한 식도절제술에서 낮은 발생률의 반회 후두신경의 마비 혹은 손상이 낮은 호흡기 합병증을 일으키며

이와같이 낮은 발생률의 반회후두신경의 마비 혹은 손상의 이유로는 첫 번째 종격동경은 확대경에 의해 종격동 신경과 같은 식도주변의 측방구조의 박리에 의해 종격동으로 진행하는데 반회 후두신경는 미주신경과는 달리 해부학적인 구조에서 좀더 측방에 위치하기 때문에 내시경 박리동안 관찰하기가 힘들고 그래서 보존이 된다. 두 번째로는 종격동신경의 손상을 위한 간접적인 손상등의 종격동조직의 손상은 일반적인 박리와는 달리 내시경 박리 동안에는 일어나지 않는다. 이와 같은 이유로 일반적인 식도절제술보다는 종격동경을 이용한 식도 절제술에서 호흡기질환의 합병증이 적게 나타난다. Buess 등은^{7,8)} 수술합병증에 대해서도 내시경수술중에 양쪽 폐에 환기가 가능함으로서 전체적인 수술합병증을 줄일 수 있다고 하였다. 결론적으로 종격동경을 이용한 식도 절제술은 시각상의 특별한 문제없이 최소절개에 의한 수술방법을 제공하는 안전한 수술방법으로 생각되며 앞으로는 식도절제가 필요한 양성질환에서 뿐만이 아니라 종양의 크기가 작거나 심폐기능이 나쁜 식도암환자에서 식도절제술에 이용할 수 있을 것으로 생각된다. 특히 식도종양인 경우에는 흉강경으로 식도주위 림프절을 박리 절제할수 있으며 흉강경을 이용한 식도박리후 다시 체위를 변경하여 수술용 종격동경을 이용한 식도 재건술이 가능하리라고 본다.

본 연세대학교 의과대학 영동세브란스병원 흉부외과에서는 빙초산에 의한 식도협착 환자에서 종격동경을 이용하여 흉부절개술을 시행하지 않고 식도절제술을 시행하고 경부에서 식도위문합술을 시행하여 성공적으로 치험하였기에 보고하는 바입니다.

참 고 문 헌

1. Bumm R, Holscher AH, Fussner H, et al. *Endodissection of the Thoracic Esophagus; Technique and clinical results in Transhiatal esophagectomy.* Ann Surg 218;1:97-104.
2. Gossort D, Cattani P, Fritsch S, et al. *Can the morbidity of esophagectomy be reduced by the thoracoscopic approach?* Surg Endosc 1995;9:1113-5.
3. Orringer MB, Sloan H. *Esophagectomy without thoracotomy.* J Thorac Cardiovasc Surg 1978;76:643-54.
4. Dexter SPL, Martin IG, McMahon MJ. *Radical thoracoscopic esophagectomy for cancer.* Surg Endosc 1995; 10:147-51.
5. Huess G, Becker HD, Lens G. *Perivisceral Endoscopic Oesophagectomy.* Endosc Surg 1994;149-65.
6. DePaula AL, Hashiba K, Ferreira EAB, et al. *Laparoscopic Transhiatal Esophagectomy without Esophagogastroplasty.* Surg Laparosc Endosc 1995;5(1): 1-5.
7. Buess G, Kaiser J, Manncke K, et al. *Endoscopic Microsurgical dissection of the esophagus(EMDE).* Int Surg 1997;82(2):109-12.

8. Buess G.F., Walker D.H., Becker H.K. *Endoscopic Microsurgical dissection of the esophagus(EMDE)*. Thoracoscopic Surgery 1994;309-13.

=국문초록=

식도절제와 식도와 위의 문합 혹은 식도와 대장의 문합등의 수술은 통상적으로 식도절제를 위한 개흉 절개와, 식도 및 주위 림프절 절제, 광범위한 개복수술과 위 혹은 대장의 박리 등을 포함하고 있다. 또한 박리된 위 혹은 대장은 경부절개후 경부식도에 문합하게 된다. 1978년 Orringer 와 Sloan 등이 개흉술을 하지 않고 식도절제술을 최초로 시행한 이래 흉강내시경과 종격동경등을 이용한 여러 가지 수술방법이 개발되었다. 반면에 종격동 내시경을 이용한 식도박리(endoscopic microsurgical dissection of the oesophagus : EMDO) 1989년 이들 수술수기 개발자인 Buess, Kimfmuller, Naruhn과 Melzer 등에 의해 EMDO로 명명되었으며 Buess와 Becker에 의해서 임상에 응용되었다.

본 증례는 150cc의 빙초산을 먹은 후 식도협착(esophageal stricture) 로 진단 받은 20세된 여자환자에서 종격동경(Operating Mediastinoscope)을 이용하여 식도를 박리 하면서 동시에 위와 식도를 문합할수 있게 박리하고 GIA 90을 이용하여 위문부와 식도부위를 절제한 후 점막이 보존되어있는 상부식도 부위에서 식도를 절제하고 위를 1이용하여 경부에서 식도와 위를 문합하였다. 수술 후 특이한 합병증 없이 수술 후 17일째 퇴원하였으며 현재 별다른 문제없이 외래 추적관찰중이다.

- 중심단어: 1. 종격동경
2. 식도절제