

원 저

## 아산화질소 남용에 의한 척수의 아급성 연합변성 환자에서 Vitamin B12의 투여방법에 대한 체계적 고찰

연세대학교 의과대학 응급의학교실

정진석 · 좌민홍 · 정성필 · 박인철

### Systematic Review of Vitamin B12 Regimen for Patient with Subacute Combined Degeneration of the Spinal Cord Following Nitrous Oxide Abuse

Jin Seok Chung, M.D., Min Hong Choa, M.D., Sung Phil Chung, M.D., In Cheol Park, M.D.

Department of Emergency Medicine, Yonsei University College of Medicine, Seoul, Korea

**Purpose:** The purpose of this study is to evaluate the effectiveness of vitamin B12 treatment in subacute combined degeneration (SCD) caused by nitrous oxide (N<sub>2</sub>O) abuse.

**Methods:** Relevant literature was accessed through PubMed, EMBASE, Scopus, and KoreaMed. All the literature that was relevant to human use of vitamin B12 treatment for SCD caused by N<sub>2</sub>O abuse was included. Case reports were excluded if the treatment regimens were not precisely described. The literature search was conducted by two investigators during September 2019 for the final publication period. The languages of the publications were restricted to English and Korean.

**Results:** Twenty-three published articles that contained 24 cases were included. Sixteen cases among them were treated with intramuscular vitamin B12 of 1 mg/day and the rest received different doses or routes. Although most cases described significant clinical improvements, one case showed no beneficial effect due to the patient's noncooperation. Another case showed adverse events, including spinal myoclonus, following vitamin B12 therapy.

**Conclusion:** Vitamin B12 has been broadly used for the treatment of SCD caused by N<sub>2</sub>O abuse. However, most of the relevant studies were case reports that reported various regimens of vitamin B12 administration. Further studies are needed to establish a standard regimen of vitamin B12 because the incidence of N<sub>2</sub>O abuse may increase in South Korea.

**Key Words:** Subacute combined degeneration, Nitrous oxide, Inhalant abuse, Vitamin B12

## 서 론

아산화질소(nitrous oxide: N<sub>2</sub>O)는 흡입하면 진통 및 항불안 효과가 있어 마취보조제로 사용되어 왔다. 또한 기분을 들뜨게 하는 효과가 있어 웃음가스라고도 불리며 환각 유발 효과로 인해 남용 가능성이 있다. 최근 국내에서도 해피벌룬이라는 이름으로 파티용 환각제로 남용되어 사회적 문제가 되었다. 이에 따라 2017년 화학물질관리법 시행령을 개정하여 N<sub>2</sub>O를 환각 물질로 지정하고 흡입하거나 흡입 목적으로 소지, 판매, 제공하는 것을 금지하였

책임저자: 정 성 필  
서울특별시 강남구 언주로 211  
연세대학교 의과대학 응급의학교실  
Tel: 02) 2019-3030 Fax: 02) 2019-4820,  
E-mail: emstar@yuhs.ac

투고일: 2019년 9월 16일 1차 심사일: 2019년 9월 17일  
게재 승인일: 2019년 10월 8일

다. 그러나 의료, 치과 분야에서 마취제 및 안정제로 사용되며 휘핑크림 조제용 가스로도 이용되기 때문에 비교적 쉽게 구할 수 있어 남용의 우려가 남아있는 반면 부작용에 대한 인식은 부족한 상황이다.

$N_2O$  남용이 위험한 이유는 비타민 B12 (코발라민) 결핍과 그로 인한 신경세포의 탈수초화로 여러 신경학적 이상을 일으킬 수 있기 때문이다. 비타민 B12 결핍에 의한 대표적인 질환은 척수의 아급성 연합변성(subacute combined degeneration: SCD)을 들 수 있다<sup>1)</sup>. 국내에서도  $N_2O$  남용에 의한 SCD 증례가 보고된 바 있다<sup>2)</sup>. 저자들은  $N_2O$  남용에 대한 문제를 환기시키고 병력상 의심이 되는 경우 비타민 B12 치료를 적절히 시행하는데 도움이 되고자 체계적 고찰을 시행하였다. 연구의 질문은 “ $N_2O$  남용 후 발생한 SCD 환자(P)에서 변형된 용법의 비타민 B12 치료(I)가 하루 1 mg 근육주사(C)에 비해 임상적 결과(O)를 호전시키는가?”이다.

## 방 법

본 연구는 기존 문헌들의 체계적 고찰 연구이며, 체계적 고찰의 표준 보고양식인 PRISMA 양식을참고하였다<sup>3)</sup>. 프로토콜의 등록 및 IRB 승인은 진행하지 않았다. 문헌의 선정기준은  $N_2O$  남용으로 인해 SCD가 진단된 환자를 대상으로 하였다. 따라서 영양결핍이나 마취 후에 발생한 경우는 제외하였다. SCD의 특징은 아급성 경과, 대칭적인 마비, 감각이상, 위치감각의 이상, 운동실조, 인지기능 장애 등의 중추성 및 말초성 신경병증의 증상과 징후를 보이며, 거대적아구성 빈혈, 혈중 호모시스테인 상승, 혈중 비타민 B12 농도 감소 될 수 있으며, 척수 자기공명영상(magnetic resonance imaging: MRI)에서 뒤통과 가쪽기둥의 병변이 나타나는 특징이 있다<sup>4)</sup>. 문헌검색은 두 명의 연구자가 2019년 9월에 최종 시행하였다. 정보원은 PubMed, Embase, Scopus, KoreaMed를 이용하였으며, 검색식은 Garakani 등의 방법을 참고하였다<sup>1)</sup>. PubMed에 사용한 검색식은 다음과 같다: “nitrous oxide abuse” [All Fields] OR (“nitrous oxide” [MeSH] OR (“nitrous” [All Fields] AND “oxide” [All Fields]) OR “nitrous oxide” [All Fields]) AND abusing [All Fields]) OR “nitrous oxide misuse” [All Fields] OR (“nitrous oxide” [MeSH] OR (“nitrous” [All Fields] AND “oxide” [All Fields]) OR “nitrous oxide” [All Fields]) AND misusing [All Fields]) OR (“nitrous oxide” [MeSH] OR (“nitrous” [All Fields] AND “oxide” [All Fields]) OR “nitrous oxide” [All Fields]) AND overuse [All Fields]) OR (“nitrous oxide” [MeSH] OR (“nitrous”

[All Fields] AND “oxide” [All Fields]) OR “nitrous oxide” [All Fields]) AND overusing [All Fields]) OR “nitrous oxide addiction” [All Fields].

영어와 한글로 작성된 모든 형태의 문헌을 검토하였으며, 제목 및 초록을 보고 선정기준에 해당될 것으로 생각되는 문헌은 전체 내용을 확인하여 연구 질문에 관련된 문헌인지를 확인하였다. 선정된 문헌에 포함된 참고문헌을 수작업으로 검토하여 추가할 만한 연구가 있으면 포함하였다.

제의 기준으로는 치료방법, 예후 등 개별 환자의 임상양상이 불충분하게 언급된 증례 보고 및 서신, 저자의 의견만 작성된 서신 및 논평, 초록만 발표된 경우는 제외하였다. 최종 선정된 문헌은 EndNote (X8, Thomson Reuters)에 정리하여 중복된 문헌을 제거하였다.

최종적으로 포함된 문헌은 모두 증례보고이므로 문헌의 질평가는 별도로 시행하지 않았으며, 메타분석과 같은 결과의 정량적인 통합은 시행하지 않았다. 선정된 문헌에서 나이, 성별, 내원시 증상 및 기간,  $N_2O$  남용기간, 척수 MRI 소견, 비타민 B12 치료 용량 및 기간, 환자의 호전 정도 등의 정보를 추출하였다. 비타민 B12 치료방식을 표준요법과 기타로 구분하여 예후를 비교하였다.

## 결 과

### 1. 문헌 검색 결과

검색 결과 PubMed 67건, Embase 77건, Scopus 63건, KoreaMed 2건의 문헌이 검색되었다. 최종적으로 본 연구의 핵심질문과 관련이 있는 23편의 논문(24 증례)을 분석하였다. 선정 과정에서 제외된 논문들은 Fig. 1과 같다.

포함된 증례는 24례로 남자가 14례, 나이는  $25.4 \pm 5.9$  세였다. 병력상  $N_2O$  노출기간은 4주에서 2년까지였고, 증상을 호소한 기간은 2-84일로 다양하였다. 검사소견은 평균적혈구용적(mean corpuscular volume: MCV)의 경우 20례에서 보고되었는데, 증가가 10례, 정상인 10례였다. 비타민 B12 혈중 농도는 모든 증례에서 보고되었고 17례에서 감소되었다. 호모시스테인 혈중농도는 18례에서 보고되었으며 17례에서 상승, 1례에서 정상 소견을 보였다. 척수 MRI 결과는 17례에서 보고되었는데, 15례는 T2 강조 영상에서 고강도 신호가 확인되었다. 이중 11례는 경추만, 4례는 경추와 흉추의 척수를 함께 침범하였으며 12명은 뒷쪽기둥을 침범하였다.

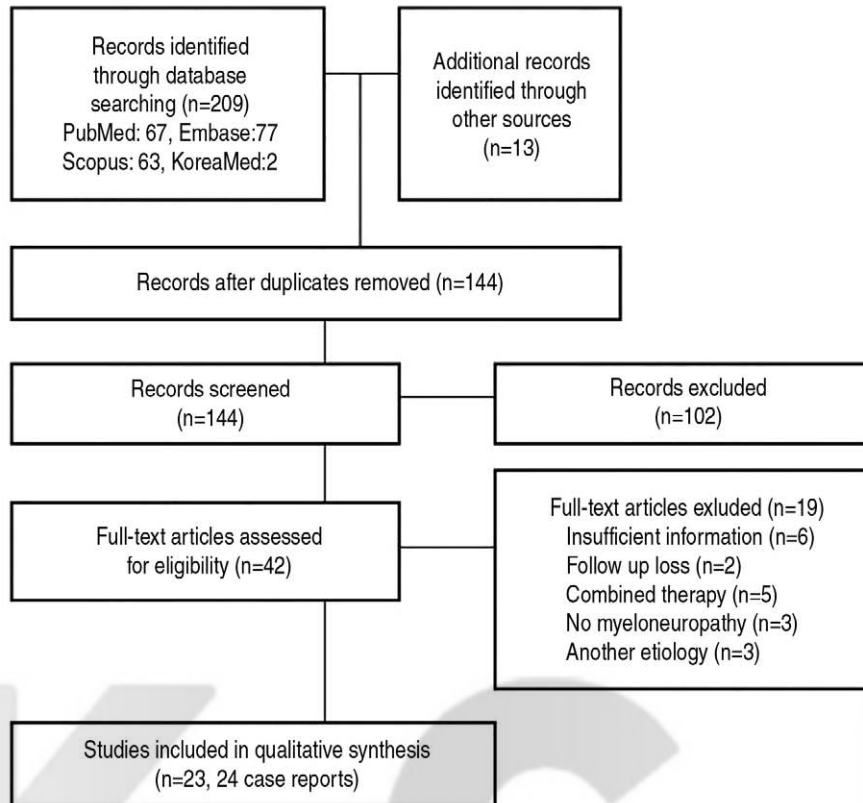


Fig. 1. Overview of search process.

## 2. 비타민 B12 치료요법

24 증례 모두 비타민 B12 보충 치료를 시행하였다. 정맥 주사로 투여한 경우도 1례 확인되었다<sup>5)</sup>. 16례에서는 하루에 1 mg씩 매일 근육 주사하였고, 8례에서는 용량과 투여 주기가 다른 방법을 사용하였다(Table 1, 2). 대부분의 증례에서 임상양상의 호전이 관찰되었으며, 호전이 되지 않은 1례는 환자의 협조 부족으로 3개월 동안 7차례의 비타민 B12 근육가 불규칙적으로 투여되었다<sup>6)</sup>. 따라서 용법에 관계없이 비타민 B12 투여는 좋은 예후를 가져오는 것으로 판단된다.

## 3. 비타민 B12 치료와 관련된 부작용

비타민 B12 치료와 관련된 부작용이 1례에서 기술되었다<sup>7)</sup>. 이 증례에서는 하루에 1 mg씩 7일 동안 근육 주사한 다음, 매주 1 mg씩 두달간 경구투여하였다. 비타민 B12 근육제를 시작한 다음날부터 사지와 몸통에 비동시적인 짧고 빠른 근육간대경련(myoclonus)이 발생하였고, 수면 시에도 정도는 약해지나 지속되었다. 근육간대경련은 비타민 B12 치료 첫 4일 동안 점점 심해지다 치료 7일째 주당 1 mg으로 치료를 전환하고 사라졌다.

## 고찰

SCD는 악성빈혈(pernicious anemia) 환자들에게 비타민 B12 결핍에 의해서 척수와 말초신경의 변성으로 다양한 신경학적 이상을 나타내는 임상질환이다. 최근에는 다양한 원인에 의한 비타민 B12 결핍으로 발생하는 척수병증(myelopathy)을 포함한 개념으로 사용되고 있다. SCD의 병변은 주로 척수 양쪽에 대칭적으로 뒷쪽 및 가쪽 섬유단의 수초와 축삭의 퇴행성변화로 나타난다. 가측 섬유단에는 피질척수로(corticospinal tract)가 있기 때문에 주로 상위운동신경원증후군이 나타나며, 뒷쪽 섬유단의 손상에 따른 위치감각과 분별성 촉각의 소실, 보행실조 등 운동계와 감각계의 증상이 함께 나타난다. 대체적으로 증상은 다리에서 심하며 팔은 다리에 비해서는 심하지 않은 편이다.

N<sub>2</sub>O 남용에 의해서도 비타민 B12 결핍이 발생할 수 있는데 기전은 다음과 같다. 먼저 N<sub>2</sub>O는 비타민 B12의 코발트기를 산화시켜 생물학적 활성을 억제한다. 또한 N<sub>2</sub>O에 노출되면 메티오닌 합성이 억제되어 비타민 B12의 기능적 결핍을 초래하며, 장기간 노출되면 비타민 B12의 배출을 증가시켜 절대적 결핍을 유발한다. 비타민 B12는 두

**Table 1.** Published SCD cases following N<sub>2</sub>O abuse which treated using intramuscular 1 mg/day regimen of vitamin B12

Author	Sex/age	Clinical symptom	Onset	Exposure	MCV	VitB12	HCY	Spine MRI finding	Vitamin B12 regimen	Outcome
Choi <sup>2)</sup>	F/22	Paresthesia, weakness of lower extremities, voiding difficulty	2	12	96.6 (-)	70 (↓)	>130 (↑)	NR	1 mg/d IM for 7 d, then weekly for 3 weeks, then 1 mg/week IM for 2 weeks	Better
Choi <sup>2)</sup>	M/24	Paresthesia of all limbs, voiding difficulty, gait disturbance	28	20	103.7 (↑)	308 (-)	45.23 (↑)	C-spine PC	1 mg/d IM for 7 d	Better
Wu <sup>7)</sup>	F/26	Both leg weakness, numbness	2	8~12	101.8 (↑)	187 (↓)	NR	C2-C7 PC	1 mg/d IM for 7 d then 1 mg every week for 2 months	Full
Morris <sup>12)</sup>	M/22	Numbness in feet, progressive gait instability	28	8	97.5 (↑)	138 (↓)	113.1 (↑)	Normal	1 mg/d IM for 7 d then 1 mg PO weekly	Better
Lundin <sup>13)</sup>	F/21	Double vision, dizziness, weakness in lower extremities	NR	28	76 (↓)	78 (↓)	127.6 (↑)	Normal	1 mg IM for 7 d then 2.5 mg/d PO for 1 month	Better
Al-Sadawi <sup>14)</sup>	M/22	Mild lower limb weakness, progressive unsteady gait, sensory deficits	3	16	103 (↑)	252 (-)	22.4 (↑)	C1-C6, PC	1 mg/d IM for 10 d, then weekly	Better
Cheng <sup>15)</sup>	F/22	Progressive tingling sensation in both feet	56	1 year	NI	76 (↓)	NR	C2-C4, PC	1 mg/d IM for 13 d, then weekly for 4 weeks	Better
Chiang <sup>16)</sup>	F/29	Skin hyperpigmentation, numbness	56	2 year	94.1 (-)	204 (↓)	33.35 (↑)	NR	1 mg/d IM for 7 d then weekly for 1 month	Better
Diamond <sup>17)</sup>	M/31	Paresthesia, hands and feet	84	NR	NR	98 (↓)	21 (↑)	Cervical to thoracic, PC	1 mg/d IM for 7 d, then weekly for 1 month, then PO daily	Better
Hirvioja <sup>18)</sup>	M/23	Progressive, painless gait difficulty, numbness in hands	14-21	24	NR	176 (-)	110 (↑)	NR	1 mg/d IM for 2 weeks, followed by PO	Better
Hsu <sup>19)</sup>	M/19	Numbness, gait imbalance	28	NR	96.5 (↑)	156 (↓)	NR	Cervical anterior, posterior	1 mg/d injection for 5 d then once a week for 2 months	Better
Shah <sup>20)</sup>	M/45	Progressively worsening numbness, tingling in distal extremities	NR	4	98 (↑)	154 (↓)	178.2 (↑)	Cervical to thoracic, PC	1 mg/d IM for a 2 weeks then 1 mg/week for 1 month	Better
Shwe <sup>21)</sup>	M/23	Gait unsteadiness, sensory disturbance	5	16	106 (↑)	303 (-)	84 (↑)	C1-C5, PC	1 mg/d injection for 2 weeks, then weekly	Better
Waclawik <sup>22)</sup>	M/23	Progressive numbness, paresthesia	42-56	NR	96 (↑)	136 (↓)	114 (↑)	NR	1 mg/d IM for 5 d, then 1mg every 3-4 weeks	Better
Wolpert <sup>23)</sup>	NR/27	Ascending symmetric numbness in the limbs	28	at least 4	NI	136 (↓)	106 (↑)	C1-6 PC	1 mg/d IM for 6 d, then 0.1 mg weekly	Full
Yuan <sup>24)</sup>	F/20	Progressive paresthesia	15	1 year	NI	800 (-)	8 (-)	C1-T12, PC	1 mg/d IM	Better

HCY: homocysteine, IM: intramuscular, MCV: mean corpuscular volume, MRI: magnetic resonance imaging, NI: normal, NR: not reported, PC: posterior column, PO: per os

**Table 2.** Published SCD cases following N<sub>2</sub>O abuse which treated using different regimen of vitamin B12.

Author	Sex/age	Clinical symptom	Onset	Exposure	MCV	VitB12	HCY	Spine MRI finding	Vitamin B12 regimen	Outcome
Chen <sup>4)</sup>	F/20	Unsteady gait, involuntary movement in four limbs, tingling sensation in stocking glove distribution	28	108	85.7 (-)	626 (-)	NR	C1-C6	2 mg/d IV for 3 d, then PO	Better
Richardson <sup>6)</sup>	M/28	Bilateral numbness, weakness in both lower limbs	7	2 year	97 (-)	184 (-)	55 (↑)	NR	1 mg IM 7 times for 3 months (irregular) 1 mg 3 times a week for 6 months	NIC Better
Blanco <sup>25)</sup>	M/30	Difficulty in walking, recurrent paresthesia in his arms and legs	21	20	100 (↑)	264 (↓)	NR	NR	1 mg 3 times a week	Better
Brett <sup>6)</sup>	F/21	Weakness, falls, Anxiety	NR	NR	NR	(↓)	NR	NR	1.5 mg/d IM for 1 month	Better
Dong <sup>27)</sup>	M/22	Progressive quadriplegia	28	12	NI	116 (↓)	110 (↑)	C1-C6 PC	1 mg IM 6 times over 2 weeks, then maintenance	Better
Massey <sup>28)</sup>	M/36	Unable to stand, ascending limb paresthesia and progressive balance difficulties	35	NR	100 (↑)	92 (↓)	188.3 (↑)	C1-T11		Better
Orrust <sup>29)</sup>	F/30	Tingling sensations from the abdomen to the toes	9	8	96 (-)	116 (↓)	48.3 (↑)	C2-C7	1 mg IM twice per week	Full
Waters <sup>30)</sup>	M/24	Progressive numbness, tingling sensation	28	4	92 (-)	110 (↓)	28.2 (↑)	Cervical PC	0.1 mg/d IM for 5 d then 0.25 mg PO for 1 month	Better

HCY: homocysteine, IM: intramuscular, MCV: mean corpuscular volume, IV: intravenous, MRI: magnetic resonance imaging, NIC: no interval change, NI: normal, NR: not reported, PC: posterior column, PO: per os

가지 중요한 생화학 반응의 조효소로 작용하는데 첫번째 반응은 5-methyl tetrahydrofolate (THF)와 호모시스테인을 THF와 메티오닌으로 변환시키는 것이다. 메티오닌은 S-adenosyl methionine (SAM)으로 변환되며, SAM은 수초 염기성 단백질(myelin basic protein)과 수초 지질을 메틸화시킨다. 따라서 메티오닌과 SAM이 감소하면 수초(myelin sheath)가 불안정해지고 신경계의 탈수초화를 유발한다. 두번째 반응은 methylmalonyl coA를 succinyl coA로 변환시키는 것이다. 이 과정이 억제되면 지질합성에 장애가 생겨서 수초 형성과 정상 기능이 유지되지 않는다.

SCD의 치료 원칙은 N<sub>2</sub>O의 추가 노출을 막고 비타민 B12를 보충하는 것이다. 비타민 B12는 경구로는 흡수가 원활하지 않다고 하며, 정주를 하면 상당 부분이 소변으로 배설되므로 근육주사가 선호된다. 비타민 B12 결핍의 보충요법은 아직 표준적인 지침은 없으나, 1 mg을 1주일 동안 매일 또는 이틀마다 근주하고, 1주에 한번씩 4-8주간, 그 이후 1달에 한번씩 근주하는 방법이 제시되었다<sup>8)</sup>. 본 연구에 포함된 증례들의 경우 치료 용량 및 기간은 다양하였으나 치료에 비협조적인 1례를 제외한 23례에서 임상적인 호전을 보였다. 따라서 비타민 B12의 치료용량 및 투여 주기에는 크게 좌우되지 않는 것으로 생각된다.

57명의 SCD 환자의 예후를 분석한 연구에 의하면, 나이가 50세 이하, MRI에서 관찰되는 병변이 7분절 이하인 경우, 병의 진행 초기에 치료를 시작한 경우에 예후가 좋다고 보고하였다<sup>9)</sup>. 그러나 해당 연구는 75%의 환자가 악성빈혈에 의한 것으로 N<sub>2</sub>O 남용에 의한 SCD에 바로 적용하기는 어렵다.

N<sub>2</sub>O 마취에 의해 발생한 SCD를 체계적 고찰한 연구에 의하면 악성빈혈, 위축성 위염, 회장 절제술을 받았거나, 장 상피화생 등의 병력이 SCD 발생을 예측하는 데 도움이 될 수 있다고 한다<sup>10)</sup>. 그러나 본 고찰과는 환자 군, 노출 목적이 다르고 수술 전 평가와 같이 증상 발현 전에 검사를 진행하는 경우가 드물어 이를 바로 적용하기는 어려울 것으로 보인다.

비타민 B12 투여와 연관된 부작용으로 근육간대 경련이 1례에서 보고되었는데, 비타민 B12 공급을 하면서 근육간대 경련, 근육긴장이상, 거짓느린비틀림운동 등 이상운동증이 동반될 수 있다고 보고되었다<sup>7)</sup>. 이는 심각한 비타민 B12 결핍 후, 갑작스

런 비타민 B12의 증가로 인한 일시적인 코발라민 대사불균형에 의한 것으로 생각된다.

N<sub>2</sub>O는 비타민 B12 결핍을 유발하므로 N<sub>2</sub>O 남용에 의한 SCD 환자에서 비타민 B12 혈중 농도는 감소가 예상되지만 정상 결과를 보일 수도 있는데, 그것은 비타민 B12 검사 방법이 위양성이나 위음성이 높다고 알려져 있기 때문이다. 진단을 위해 호모시스테인이나 메틸말론산(methylmalonic acid) 혈중 농도가 상승된 것을 확인하는 것이 도움이 될 수 있다. 본 고찰에 포함된 증례들에서도 호모시스테인 농도는 1레를 제외하고는 모두 상승된 소견을 보였다. 고호모시스테인혈증은 죽상경화증, 심혈관 질환, 뇌졸중의 위험을 증가시킨다. N<sub>2</sub>O 남용과 관련하여 중뇌동맥 뇌경색, 폐색전증 등의 발생이 보고되었다<sup>11)</sup>.

SCD가 의심되는 경우 자기공명영상(MRI)이 진단에 도움이 될 수 있다. MRI에서 관찰되는 병변은 병리학적으로는 해면변성(spongy degeneration)의 소견을 보인다고 한다. 이는 전형적인 SCD소견이며 치료로 증상이 호전되면 MRI 소견도 호전되었다. 그러나 본 고찰의 경우 2례에서는 척수 MRI에서 정상 소견이 보고되었다<sup>12,13)</sup>. 따라서 MRI에서 병변이 관찰되지 않는다고 SCD를 배제할 수는 없다.

이 연구의 제한점은 증례 보고만으로 체계적 고찰을 시행하여 출판편견이 크게 작용하였다는 점이다. 즉, 치료 결과가 좋지 않은 증례들은 출판되지 않았을 가능성이 많다. 또한 치료 방법을 자세히 기술하지 않은 증례들이 제외됨으로써 선택편견으로 작용하였을 가능성이 높다. 남용 환자의 경우 정확한 병력을 밝히기 어려운 경우가 많아 보고되지 않은 항목들이 있었고, 노출기간, 노출 양을 정확하게 확인하기 힘든 경우가 많았다.

## 결론

N<sub>2</sub>O 남용으로 인한 SCD는 비타민 B12 결핍이 원인이므로 비타민 B12 투여로 대부분 호전되었다. 그렇지만 비타민 B12 치료요법에 대한 근거는 대부분 증례보고 수준이었으며, 치료 용량은 1 mg/d를 근주하는 것이 가장 일반적이었고, 치료 기간은 증례에 따라 차이가 있었다. 최근 N<sub>2</sub>O 남용에 대한 증례보고가 많아지고 있으므로 정확한 병력 청취와 함께 의심되는 경우에는 비타민 B12 투여를 적극적으로 고려해야 한다.

## ORCID

Jin Seok Chung (<https://orcid.org/0000-0001-6380-934X>)

Min Hong Choa (<https://orcid.org/0000-0003-0338-994X>)  
Sung Phil Chung (<https://orcid.org/0000-0002-3074-011X>)  
In Cheol Park (<https://orcid.org/0000-0001-7033-766X>)

## 참고문헌

1. Garakani A, Jaffe RJ, Savla D, et al. Neurologic, psychiatric, and other medical manifestations of nitrous oxide abuse: a systematic review of the case literature. *American J Addict* 2016;25:358-69.
2. Choi C, Kim T, Park KD, et al. Subacute Combined Degeneration Caused by Nitrous Oxide Intoxication: A Report of Two Cases. *Ann Rehabil Med* 2019;43:530-4.
3. Moher D, Liberati A, Tetzlaff J, et al. Preferred reporting items for systematic reviews and meta-analyses: the PRISMA statement. *PLoS Med* 2009;6:e1000097.
4. Chen H, Li H, Li Y, et al. Clinical and imaging characteristics of subacute combined degeneration complicated with white matter lesions in the brain: a report of five cases. *Somatosens Mot Res* 2018;35:119-23.
5. Chen HJ, Huang CS. Nitrous oxide-induced subacute combined degeneration presenting with dystonia and pseudoathetosis: a case report. *Acta Neurol Taiwan* 2016;15;25:50-5.
6. Richardson PG. Peripheral neuropathy following nitrous oxide abuse. *Emerg Med Australas* 2010;22:88-90.
7. Wu MS, Hsu YD, Lin JC, et al. Spinal myoclonus in subacute combined degeneration caused by nitrous oxide intoxication. *Acta Neurol Taiwan* 2007;16:102-5.
8. Stabler SP. Clinical practice. Vitamin B12 deficiency. *N Engl J Med* 2013;368:149-60.
9. Vasconcelos OM, Poehm EH, McCarter RJ, et al. Potential outcome factors in subacute combined degeneration: review of observational studies. *J Gen Intern Med* 2006;21:1063-8.
10. Patel KK, Mejia Munne JC, Gunness VRN, et al. Subacute combined degeneration of the spinal cord following nitrous oxide anesthesia: A systematic review of cases. *Clin Neurol Neurosurg* 2018;173:163-8.
11. Bajaj D, Agrawal A, Gupta S, et al. Recreational Nitrous Oxide Abuse Causing Ischemic Stroke in a Young Patient: A Rare Case Report. *Cureus* 2018;10:e3761.
12. Morris N, Lynch K, Greenberg SA. Severe motor neuropathy or neuronopathy due to nitrous oxide toxicity after correction of vitamin B12 deficiency. *Muscle Nerve* 2015;51:614-6.
13. Lundin MS, Cherian J, Andrew MN, et al. One month of nitrous oxide abuse causing acute vitamin B 12 deficiency with severe neuropsychiatric symptoms. *BMJ Case Rep* 2019;12. pii: bcr-2018-228001.
14. Al-Sadawi M, Claris H, Archie C, et al. Inhaled Nitrous Oxide 'Whip-Its!' Causing Subacute Combined Degeneration of

- Spinal Cord. *Am J Med Case Rep* 2018;6:237-240.
15. Cheng HM, Park JH, Hernstadt D. Subacute combined degeneration of the spinal cord following recreational nitrous oxide use. *BMJ Case Rep* 2013;2013.
  16. Chiang TT, Hung CT, Wang WM, et al. Recreational Nitrous Oxide Abuse-Induced Vitamin B12 Deficiency in a Patient Presenting with Hyperpigmentation of the Skin. *Case Rep Dermatol* 2013;5:186-91.
  17. Diamond AL, Diamond R, Freedman SM, et al. "Whippets"-induced cobalamin deficiency manifesting as cervical myelopathy. *J Neuroimaging* 2004;14:277-80.
  18. Hirvioja J, Joutsa J, Wahlsten P, et al. Recurrent paraparesis and death of a patient with 'whippet' abuse. *Oxf Med Case Reports* 2016;2016:41-3.
  19. Hsu CK, Chen YQ, Lung VZ, et al. Myelopathy and polyneuropathy caused by nitrous oxide toxicity: A case report. *Am J Emerg Med* 2012;30:1016.e3-6.
  20. Shah K, Murphy C. Nitrous Oxide Toxicity: Case Files of the Carolinas Medical Center Medical Toxicology Fellowship. *J Med Toxicol* 2019 Aug 6. In press.
  21. Shwe Y, Scelsa SN. A 23-year-old man with acute onset paresthesias and gait ataxia. *J Clin Neuromuscul Dis* 2014;15:192-3.
  22. Waclawik AJ, Luzzio CC, Juhasz-Pocsine K, et al. Myeloneuropathy from nitrous oxide abuse: Unusually high methylmalonic acid and homocysteine levels. *WMJ* 2003;102:43-5.
  23. Wolpert F, Barath K, Brakowski J, et al. Funicular myelosis in a butcher: It was the cream cans. *Case Rep Neurol Med* 2015;2015:827168.
  24. Yuan JL, Wang SK, Jiang T, et al. Nitrous oxide induced subacute combined degeneration with longitudinally extensive myelopathy with inverted V-sign on spinal MRI: a case report and literature review. *BMC Neurol* 2017;17:222.
  25. Blanco G, Peters HA. Myeloneuropathy and macrocytosis associated with nitrous oxide abuse. *Arch Neurol* 1983;40:416-8.
  26. Brett A. Myeloneuropathy from whipped cream bulbs presenting as conversion disorder. *Aust N Z J Psychiatry* 1997;31:131-2.
  27. Dong X, Ba F, Wang R, et al. Imaging appearance of myelopathy secondary to nitrous oxide abuse: a case report and review of the literature. *Int J Neurosci* 2019;129:225-9.
  28. Massey TH, Pickersgill TT, J Peall K. Nitrous oxide misuse and vitamin B12 deficiency. *BMJ Case Rep* 2016;2016. pii: bcr2016215728.
  29. Onrust MR, Frequin ST. Subacute Combined Spinal Cord Degeneration by Recreational Laughing Gas (N<sub>2</sub>O) Use. *J Cent Nerv Syst Dis* 2019;11:1179573519838277.
  30. Waters MF, Kang GA, Mazziotta JC, et al. Nitrous oxide inhalation as a cause of cervical myelopathy. *Acta Neurol Scand* 2005;112:270-2.