Korean J Cleft Lip Palate 2019;22(1):21-26
https://doi.org/10.31136/kjclp.2019.22.1.21
pISSN 1229-0734 · eISSN 2586-2359

Case Report

구순구개열 및 가로얼굴파열을 동반한 Goldenhar Syndrome 환자에서 수술적 치료: 증례보고

박종열, 김준영, 박진후, 정휘동, 정영수

연세대학교 치과대학 구강악안면외과학교실

Surgical Treatment of a Goldenhar Syndrome Patient with Cleft Lip and Palate and Transverse Facial Cleft: Case Report

Jongyeol Park, Jun-Young Kim, Jin Hoo Park, Hwi-Dong Jung, Young-Soo Jung

Department of Oral and Maxillofacial Surgery, Yonsei University College of Dentistry, Seoul, Korea

Received May 9, 2019;
Revised May 29, 2019;
Accepted May 29, 2019

Corresponding author:
Young-Soo Jung
Department of Oral and Maxillofacial Surgery, Yonsei University College of Dentistry, 50-1, Yonsei-ro, Seodaemun-gu, Seoul 03722, Korea
Tel: 82-2-2228-3139,
Fax: 82-2-2227-7825,
E-mail: ysjoms@yuhs.ac

The authors have no commercial interests related to the subject of the study, and the study did not receive any commercial financial or material support.

Goldenhar syndrome is also knowns as Oculo-Auriculo-Vertebral Syndrome which is a rare case. It represents hemifacial microsomia, macrostomia and cleft lip and palate (CLP) in facial characteristics. It has a wide range of multiple symptoms in ophthalmic, auricular, skeletal, vertebral and cardiac system. Though the etiology of this syndrome is not fully understood, it has shown variable characteristics which are caused by uncertain factors. The incidence of this syndrome ranges from 1 in 35,000 to 56,000. The treatment within an appropriate time is able to increase the chances of a good prognosis. In this paper, we report a case of patient with Goldenhar syndrome showing macrostomia and CLP. This patient underwent two surgeries; firstly, the primary lip and nose repair for unilateral complete lip and palate, secondly, the commissure repair of transverse facial cleft and skin excision of preauricular tag. Herein we continue to emphasize the necessity of proper surgery technique along with a timely treatment in conjunction with multidisciplinary management of systemic abnormalities.

Key Words: Goldenhar syndrome; Hemifacial microsomia; Macrostomia; Cleft lip and palate; Transverse facial cleft

서론

Goldenhar Syndrome은 Oculo-Auriculo-Vertebral Syndrome (OAVS)이라고도 불리며, 선천적으로 다양한 신체부위의 비정상적인 상태를 보이는 증후군이다. 전형적인 Goldenhar syndrome 증상으로는 안구의 유피종(epibular dermoids), 소이증(microtia), 하악골 저형성증(mandibular hypoplasia), 척추이상(vertebral abnormaly)가 있다.[1] 이 Syndrome은 1952년 안과의사 Murice Goldenhar에 의해 처음 보고되었다.[2]

Goldenhar Syndrome의 발병률은 1:35,000-1:56,000이며, 남녀 비율은 3:2로 보고되고 있다.[3] 발생 요인에 대해 명확하게 밝혀진 바는 없으나, 비정상적인 배아 혈관 공급, 중배엽 이동의 방해, 배열궁 형성을 억제하는 다른 요소들에 의해 Goldenhar Syndrome가 발생할 가능성이 있다고 보고하고 있다.[4] 염색체 이상이나, 신경능 세포(neural crest cell) 형성의 이상, 임신 기간 중에 cocaine, thalidomide, retinoic acid 같은 약물 복용 이

© 2019 Korean Cleft Lip and Palate Association.
This is an open-access article distributed under the terms of the Creative Commons Attribution Non-Commercial License (http://creativecommons.org/licenses/by-nc/4.0) which permits unrestricted noncommercial use, distribution, and reproduction in any medium, provided the original work is properly cited.

력이 있거나, 임신 중 음주 이력 유무와 관련이 있는 것으로 보고되고 있다. 또한 산모의 당뇨병과도 연관이 있는 것으로 알려져 있다.[5]

두개안면부(craniofacial), 척추부(vertebral), 심부(cardiac), 신장(renal), 중추신경계(central nervous system) 등의 다양한 신체 부위나 기관에서 임상적 증상들이 있다. 특히 두개안면부에 나타나는 증상으로는 상하악 및 안면골의 비대칭적인 발달을 야기하는 반안면왜소증(hemifacial microsomia)이 있다. Goldenhar Syndrome 환자 중 구순구개열 발생 비율은 7-25%로 보고 되었고, 안면 파열(facial cleft)가 생기는 환자는 5% 미만으로 보고되고 있다.[6,7] 얼굴 주변 근육의 비정상적인 발달로 인해 생긴 안면 파열(facial cleft)은 거구증(macrostomia)을 유발할 수 있고 이는 잠재적으로 정신적, 심미적, 섭취, 발음 문제를 일으킬 수 있다. 골격적인 문제로는 척추협착증(scoliosis), 심장문제로는 심방중격결손(atrial and ventricular septal defect), 팔로사징증(tetralogy of Fallot), 신장문제로는 비정상 신장(ectopic kidney), 융합된 신장(fused kidney) 등이 있고, 중추신경계 쪽으로는 소두증(microcephaly), 안면마비(facial palsy) 등이 있다.[8] 최적의 시기에 적절한 치료를 해줄 경우 전신적인 문제를 가진 복잡한 케이스가 아니면 예후는 좋은 것으로 보고되고 있다.[4]

본 증례 보고에서는 Goldenhar Syndrome 환자의 치료 과정에 대해 보고하고, Goldenhar Syndrome의 병인, 다양한 임상적 특징, 적절한 수술법, 다학제 진료의 필요성에 대해 보고하고자 한다.

Figure 1. Epibular dermoid, cleft lip and palate and Transverse facial cleft.

증례보고

본 환자는 만 6개월 남자로 처음 내원시 편측성 완전구순구개열(Unilateral complete cleft lip and palate), 거구증(Macrostomia), 왼쪽 볼과 이전부의 부속물(preauricular tag), 그리고 오른쪽 외이도는 미발달 된 상태였다(Figure 1, 2). Bogusiak 등이 보고한 Goldenhar Syndrome에 의한 다양한 비정상 증상들 중에 본 환자에 해당하는 것들을 Table 1에 정리하였다.[8]

2017년 11월에 우측 편측성 완전구순구개열(Unilateral complete cleft lip and palate)은 Mulliken법을 이용하여 일차성 구순 및 코 성형술(primary lip & nose repair)을 시행하였고, 왼쪽 볼에 있던 피부 부속물(skin

Table 1. Clinical anomalies of Goldenhar syndrome (Anomalies corresponding to this patient are shown in bold)

	Clinical anomalies
Ophthalmic	**Epibular dermoids**, Microphthalmia, Anophthalmia, Eyes asymmetry
Auricular	**Preauricular tag, Atresia of the external auditory canal, Microtia**, Ear dysplaisa with or without hearing loss, preaucricular fistula
Cranio-facial	**Cleft lip, Cleft palate, Macrostomia,** Hemifacial mircosomia, facial asymmetry
Skeletal	Cleft spine, Microcephaly, Verterbral defects, Microcephaly

Figure 2. Atresia of external auditory canal and microtia.

tag)도 같이 절제하였다(Figure 3). 이 후, 2018년 4월에 가로얼굴파열(Transverse facial cleft)에 의한 구각부 폐쇄 수술과 왼쪽 이전부 부속물(preauricular tag) 제거를 시행하기로 하였다.

이 때 가로얼굴파열에 대한 수술법은 Mulliken의 수술법을 따라 직선 절개 시행하였고 근육 층과 피부 층을 층간 봉합하여 폐쇄하고 하부기저형 적순-점막 피판(inferiorly based vermilion-mucosal flap)을 통해 구각부(commissure)를 재건하였다. Rogers 등에 의하면 이 수술법은 큐피드 궁(Cupid bow)의 중앙점을 labiale superius (ls)로 설정하고 정상 구각부인 cheilion (ch)까지의 거리를 기준으로, 파열 부위 상순의 적순-피부 문합부(vermillion-cutaneous junction)에 ch를 표시한다.[9] 하순의 ch점은 수직선을 내려서 표시하고, 적순-점막 피판을 위해 상순에 표시한 ch에서 내측으로 3-4 mm되는 부분에 추가 표시를 시행한다(Figure 4).[9]

발생학적으로 상악돌기(Maxillary prominence)와 하악돌기(Mandibular prominence)의 문합이 실패하여 생긴 가로얼굴파열에서 내부의 구륜근(orbicularis oris muscle)을 잘 박리하여 이를 기능적으로 연결시켜주는 것이 중요하다. 내측의 길이 연장을 위해 편측 수지 Z 성형술(unilimb Z plasty)을 시행한다. 내측의 근육층 봉합은 바깥쪽에서 내측으로 시행하고, 하부기저형 피판을 위치시킬 때는 구강을 충분히 개구시키면서 기능적인 양상을 확인하면서 과잉 조직을 제거한다. 마무리 봉합은 적순-피부 피판(vermilion-cutaneous flap)의 점막하층에서 내측의 가장자리부분으로 시행하여 구각의 깊이를 확보할 수 있게 된다.

상기 수술법을 이용하여 본 환아의 가로얼굴파열(transverse facial cleft)에 대한 구각부 폐쇄를 시행하였다.[9] 정상 부위 ls에서 ch까지의 거리를 반대쪽 얼굴파열 부분의 기준으로 삼아 파열 부위에 새로운 점을 찍어 추후 정상 ch점이 되게 하였고, 그 밑으로 수직으로 내려와 아랫입술에 대칭점을 그어 ch점을 표시하였다. 이 위치는 peak of Cupid's bow (cphi)에서 ch까지의 거리를 측정하여 반대편과 서로 대칭인지를 확인한 후 최종 결정하였다(Figure 5).

또 다른 점은 적순-점막에서 3-4 mm 내측에 표시하여

Figure 3. Post op state after primary lip and nose repair and skin tag excision.

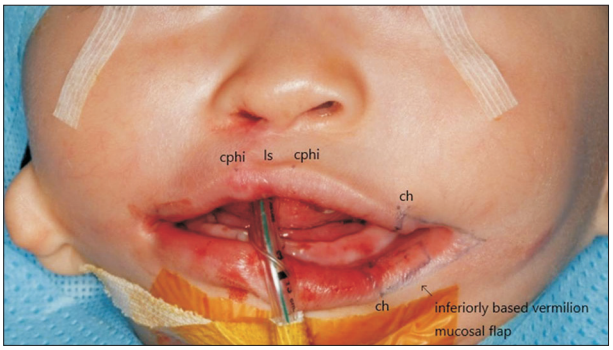

Figure 5. Lip and skin marking for commissure repair.

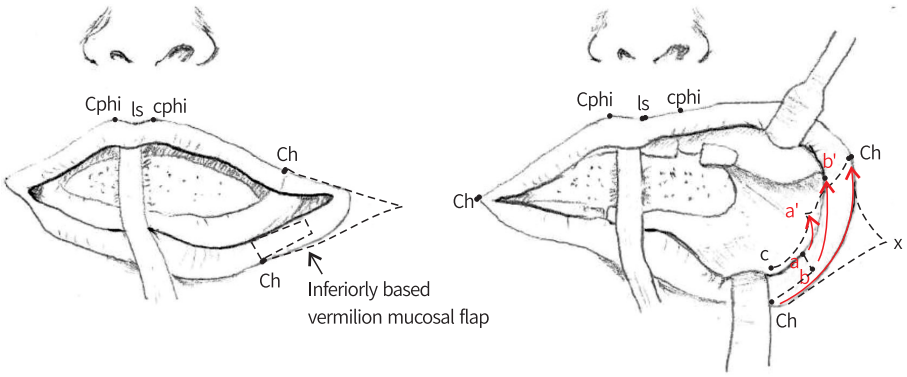

Figure 4. Drawings of preoperative markings.

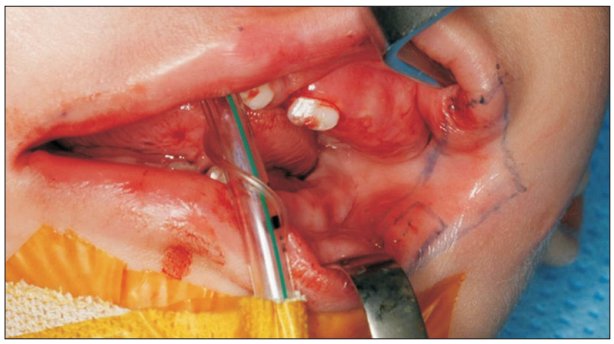

Figure 6. Inner lip marking for commissure repair.

Figure 7. Post op state.

하부기저형 적순-점막 피판이 만나도록 작도하였다. 얼굴 파열 부위에서 피부-점막 번연부를 표시하고 다른 기준점 및 밑그림들을 파란색 염색약으로 표시하였다(Figure 6). 에피네프린이 포함된 국소마취로 침윤 마취 후 피부-점막 변연을 구륜근을 노출시키기 위해 절개하였고 근육을 박리시켰다. 하부기저형 적순-점막 피판은 밑에 있는 아랫입술의 구륜근에서 거상되어 새로 만들 구각 부위 외측으로 당겼다.

그 다음에는 구륜근의 끝과 끝을 연결해주고 원하는 구각부의 위치 주변에서 괄약근의 완성시키기 위해 가장자리의 근육 부분의 끝과 끝을 연결해주었다. 새로운 구각 부위는 피하층과 피부층으로 두 층으로 나누어서 각각 봉합하였다. 점막의 dog ear을 제거하고 나서 구강내 협측의 점막 파열을 폐쇄할 때 편측 수지 Z 성형술(unilimb Z plasty)을 추가하였다. 마지막으로 과량의 피판은 입을 충분히 개구시킨 후에 제거하였으며, 피판은 윗입술로 붙게 하여 봉합하여 마무리하였다(Figure 7). 왼쪽의 이전부 부속물(preauricular tag)에 대한 절제도 추가로 시행하였다.[9]

고찰

Goldenhar Syndrome은 다양한 증상들이 나타나며 Treacher-Collins syndrome, Wolf-Hirschhorn syndrome, Townes-Brocks syndrome, Delleman syndrome과 같이 이전부 부속물(preauricular tag)이 나타나는 증상이 있다. Treacher-Collins syndrome은 상악과 하악의 저형성증은 있으나 안과적, 이과적 비정상 소견은 보이지 않아 Goldenhar syndrome과 감별할 수 있다.[4] 또한 Goldenhar syndrome은 보통 편측으로 안면비대칭을 나타내는 반면 Treacher-Collins syndrome은 양쪽으로 대부분 나타나며, 인간염색체 5q31-34에 있는 TCOF1 돌연변이 유전자가 Treacher-Collins syndrome과 연관이 있어 최종 진단을 할 때 유용하다.[2]

Goldenhar syndrome 환자들에게서 안과적, 이과적, 두경부의 악안면기형, 골격적 이상 등의 문제가 있고 특히 안면부에서 보이는 문제들은 소이증(microtia), 안구 바깥쪽의 유피종(epibular dermoids), 이전부 부속물(preauricular tag), 구순구개열(cleft lip and palate), 거구증(macrostomia), 외이도 폐쇄증(atresia of the external auditory canal) 등이 보인다. 영상학적 검사를 통해 하악과두나 하악지 모양 및 기능을 진단하여 Pruzansky 분류 또는 OMENS (Orbital dystopia, Mandibular hypoplasia, Ear (external), cranial Nerve and Soft tissue deficit) 분류를 할 수 있다.[6] 최근에는 다양한 영상학적 진단 방법들이 있어서 골격이나 안면골의 비정상 상태를 더 자세히 진단할 수 있게 되었다.[6] 팔로사징후(Tetralogy of Fallot), 심실 판막 결손(Ventricular septal defect) 등의 전신적 문제를 가진 환자는 전체 Goldenhar syndrome 환자의 50%정도로 나타난다.[10] 그러므로 이런 환자에 대해서 영상학적 검사, 이화학적 검사 등의 전신검사를 시행하여 자세히 진단할 필요가 있다.

가로얼굴파열은 주로 신드롬(syndrome)과 연관되어 있으며, 반안면왜소증(hemifacial microsomia)에서 많이 발생하고, 편측성으로 많이 발현된다고 알려져 있다.[11] 이에 대한 다양한 수술법에 대한 소개되고 있는데 협측피부 절개 디자인과 봉합 방법에 따라 일자형 절개 및 봉합,[12-14] Z-성형술에 의한 절개,[14,15] W자 성형술,[16] wavy line 절개

법 및 geometric designed 절개법[16-18] 등이 소개되어 왔다. 이 환자에게서는 Gary 등이 발표한 일자형 절개 및 봉합, 파열된 구륜근 재건, 적순-점막 피판을 이용한 구각부 재건법을 사용하였고 결과는 양호하였다.[9]

본 환자의 경우 구개열(cleft palate)이 남아있으므로 구개열 폐쇄를 위한 추가 수술이 필요하며 추후 골격의 성장 양상을 관찰하여 골신장술(Distraction osteogenesis) 또는 추후 악교정 수술 등을 통해 골격적인 문제를 해소해야 할 것이며, 교정치료를 통해 저작 문제도 해결해주어야 할 것이다. Chauhan 등은 반안면왜소증이 있는 환자인 경우 갈비 연골 이식(rib graft)나 골신장술을 통해 상악의 발달을 유도할 수 있다고 하였다.[6] 83%의 Goldenhar syndrome 환자에서 이과적인 기형이 있기 때문에 성인 귀 크기와 비슷하게 되는 6살에서 8살 사이에 외이도 재건 수술이 필요하며, 75%의 syndrome 환자에서 악안면기형이 있기 때문에 성장이 완료가 되는 10대 후반 이후에는 악안면 부위 재건 수술이 필요할 수 있다.[7] 이 syndrome의 예후는 증상의 심각도에 따라 다르지만 전신적인 문제가 없고 환자들이 치료를 받은 후로는 정상 수명과 정상 지능으로 살아갈 수 있다.[4]

또한 안과, 정신건강, 심장, 척추 검사 등의 정밀검사를 위한 타과 협진 및 전신 검사가 필요하다. Goldenhar syndrome의 치료는 여러 임상과의 긴밀한 협진을 통해 다학제적인 접근이 필요하며, 이를 통해 환자에게 최선의 치료를 해주어 정신적, 심미적, 섭취 문제를 해결해 주는 것이 궁극적인 치료 목표이다.

결론

Goldenhar syndrome은 매우 드문 syndrome으로 본 증례를 통하여, Goldenhar syndrome의 병인, 임상적 특징, 수술법을 소개하였다. 본 환자의 경우 성장에 따른 추가 수술이 필요할 것으로 사료된다. 또한 앞으로 행해질 이 환자에 대한 구개봉합술과 성장 시기에 따른 단계별 체계화 및 재건술의 확립이 필요하다고 판단되는 바이다.

References

1. Touliatou V, Fryssira H, Mavrou A, Kanavakis E, Kitsiou-Tzeli S. Clinical manifestations in 17 Greek patients with Goldenhar syndrome. Genet Couns 2006;17:359-70.
2. Goswami M, Bhushan U, Jangra B. Goldenhar syndrome: a case report with review. Int J Clin Pediatr Dent 2016;9:278-80.
3. Ashokan CS, Sreenivasan A, Saraswathy GK. Goldenhar syndrome - review with case series. J Clin Diagn Res 2014;8:ZD17-9.
4. Mehta B, Nayak C, Savant S, Amladi S. Goldenhar syndrome with unusual features. Indian J Dermatol Venereol Leprol 2008;74:254-6.
5. Araneta MR, Moore CA, Olney RS, et al. Goldenhar syndrome among infants born in military hospitals to Gulf War veterans. Teratology 1997;56:244-51.
6. Chauhan DS, Guruprasad Y. Goldenhar syndrome with tessier's 7 cleft: report of a case. J Maxillofac Oral Surg 2015;14(Suppl 1):42-6.
7. Martelli H Jr, Miranda RT, Fernandes CM, et al. Goldenhar syndrome: clinical features with orofacial emphasis. J Appl Oral Sci 2010;18:646-9.
8. Bogusiak K, Puch A, Arkuszewski P. Goldenhar syndrome: current perspectives. World J Pediatr 2017;13:405-15.
9. Rogers GF, Mulliken JB. Repair of transverse facial cleft in hemifacial microsomia: long-term anthropometric evaluation of commissural symmetry. Plast Reconstr Surg 2007;120:728-37.
10. Werler MM, Starr JR, Cloonan YK, Speltz ML. Hemifacial microsomia: from gestation to childhood. J Craniofac Surg 2009;20 Suppl 1:664-9.
11. Tessier P. Anatomical classification facial, craniofacial and latero-facial clefts. J Maxillofac Surg 1976;4:69-92.
12. Yoshimura Y, Nakajima T, Nakanishi Y. Simple line closure for macrostomia repair. Br J Plast Surg 1992;45:604-5.
13. Hikosaka M, Nakajima T, Ogata H, Miyamoto J. Refined simple line closure for macrostomia repair: designing a mucosal triangular flap on the commissure region. J Craniomaxillofac Surg 2009;37:341-3.
14. Kawai T, Kurita K, Echiverre NV, Natsume N. Modified technique in surgical correction of macrostomia. Int J Oral Maxillofac Surg 1998;27:178-80.
15. Kajikawa A, Ueda K, Katsuragi Y, Hirose T, Asai E. Surgical repair of transverse facial cleft: oblique vermilion-mucosa incision. J Plast Reconstr Aesthet Surg 2010;63:1269-74.
16. Habal MB, Scheuerle J. Lateral facial clefts: closure

with W-plasty and implications of speech and language development. Ann Plast Surg 1983;11:182-7.
17. Talukder BC. Bilateral complete transverse facial cleft. J Pediatr Surg 1980;15:690-2.
18. Yotsuyanagi T, Yokoi K, Urushidate S, Sawada Y. Functional and aesthetic reconstruction using a nasolabial orbicularis oris myocutaneous flap for large defects of the upper lip. Plast Reconstr Surg 1998;101:1624-9.