

# 현장검안 시 외상성 머리안출혈 진단을 위한 근적외선 분광분석기의 유용성에 대한 고찰

박종필<sup>1</sup> · 이탁수<sup>2</sup> · 최민성<sup>2</sup>  
양경무<sup>3</sup> · 박정우<sup>2</sup> · 원유진<sup>2</sup>  
최승규<sup>2</sup> · 이경홍<sup>2</sup> · 김정환<sup>4</sup>  
강채린<sup>5</sup> · 최승우<sup>6</sup>

<sup>1</sup>연세대학교 의과대학 법의학과

<sup>2</sup>국립과학수사연구원

서울과학수사연구소 법의조사과

<sup>3</sup>국립과학수사연구원 중앙법의학센터

<sup>4</sup>국립과학수사연구원

대전과학수사연구소 법의학과

<sup>5</sup>서울대학교 의과대학원 의과학과

<sup>6</sup>질병관리본부

Received: February 5, 2020

Revised: February 13, 2020

Accepted: February 21, 2020

## Correspondence to

Jong-Pil Park

Department of Forensic Medicine,

Yonsei University College

of Medicine, 50-1 Yonsei-ro,

Seodaemun-gu, Seoul 03722, Korea

Tel: +82-2-2228-2482

Fax: +82-2-362-0860

E-mail: parkjp@yuhs.ac

## Usefulness of Near-infrared Spectroscopy for Diagnosis of Traumatic Intracranial Hemorrhage in Postmortem Inspection

Jong-Pil Park<sup>1</sup>, Tak Su Lee<sup>2</sup>, Minsung Choi<sup>2</sup>, Kyung-moo Yang<sup>3</sup>, Jeongwoo Park<sup>2</sup>, Yujin Won<sup>2</sup>, Seung Gyu Choi<sup>2</sup>, Kyunghong Lee<sup>2</sup>, Jeong Hwan Kim<sup>4</sup>, Chae Lin Kang<sup>5</sup>, Seung Woo Choi<sup>6</sup>

<sup>1</sup>Department of Forensic Medicine, Yonsei University College of Medicine, Seoul, Korea,

<sup>2</sup>Division of Forensic Medicine Investigation, National Forensic Service Seoul Institute,

Seoul, Korea, <sup>3</sup>Medical Examiner's Office, National Forensic Service, Wonju, Korea, <sup>4</sup>Division of

Forensic Medicine, National Forensic Service Daejeon Institute, Daejeon, Korea, <sup>5</sup>Department

of Biomedical Sciences, Seoul National University College of Medicine, Seoul, Korea, <sup>6</sup>Korea

Center for Disease Control and Prevention, Cheongju, Korea

Near-infrared spectroscopy is a device used to determine whether traumatic intracranial hemorrhage has occurred and is primarily used for screening in emergency situations. In this study we examined the applicability of this equipment in postmortem inspection. This study included 124 autopsy cases and 59 postmortem inspection cases performed in the National Forensic Service from July 2017 to October 2018. We carried out the test using Infrascanner Model 2000 (Infrascan Inc.). Autopsy cases were divided into four groups (epidural hemorrhage or subdural hemorrhage group, traumatic subarachnoid hemorrhage or cerebral contusion group, nontraumatic intracerebral hemorrhage group, and control group) and analyzed. There was no difference in the test results according to the presence and type of intracranial hemorrhage. The possibility that variables related to postmortem change affected the test results was considered. In conclusion, this study confirmed that near-infrared spectroscopy is not suitable for the detection of traumatic intracranial hemorrhage in postmortem inspection.

**Key Words:** Near-infrared spectroscopy; Intracranial hemorrhages; Postmortem changes

## 서 론

근적외선 분광분석기는 머리 양쪽에 근적외선을 조사하고 흡

수되는 정도의 차이를 이용하여 머리안출혈이 있는지를 여부를 판정하는 휴대용 선별검사용 장비이다. 특정부위에 머리 안 출혈이 있으면 적혈구가 근적외선 흡수에 영향을 주게 되

어 대칭인 반대쪽 부위와 흡수량에 차이가 나게 되며, 흡수된 근적외선의 차이(difference in optical density,  $\Delta OD$ )를 이용하여 출혈 여부 및 출혈 위치 등을 파악할 수 있다[1]. 주로 전쟁터나 운동경기 중 부상이 발생한 경우와 같이 전산화단층촬영이 어려운 환경에서 이용되고 있다.

검안은 주로 외표검사를 통해 사인 및 사망의 종류를 추정하는 행위로서, 검안 자체만으로는 정확한 사인을 판정하기 어려운 경우가 존재하고, 그 중 하나가 머리손상이다. 머리부위는 다툼이 벌어졌을 때 주로 목표가 되는 부위이고, 다른 사인으로 자구력을 잃고 쓰러지는 과정에서 손상이 발생할 수 있는 부위이므로, 검안 시 머리부위에 경미한 외표손상이 발견되면 이를 근거로 머리손상 여부를 확인하기 위해 부검을 권유해야 할지 아니면 경미한 손상이므로 사인과 무관하다고 판정해야 할지 고민되는 경우가 적지 않다. 이와 같은 상황에서 근적외선 분광분석기를 활용할 수 있다면 검안을 통한 부검 여부 결정에 큰 도움이 될 수 있을 것으로 기대된다.

본 연구에서는 근적외선 분광분석기를 부검 및 검안 시신에 적용해 보고, 이를 통해 검안 시 외상성 머리안출혈 여부 판정에 도움을 받을 수 있을지에 대해 확인해 보고자 한다.

## 재료 및 방법

본 연구에서는 근적외선 분광분석기로 Infrascanner Model 2000 (Infrascan Inc., Philadelphia, PA, USA)을 이용하였고, 근적외선 분광분석기의 분석 결과 평가를 위해 뇌출혈 여부를 확인할 수 있는 부검 증례를 대상으로 연구를 진행하였으며, 추가로 사후변화 정도가 검사에 영향을 주는지를 확인하기 위해 검안 증례를 대상으로 연구를 시행하였다. 이후 진행된 연구 과정은 국립과학수사연구원 생명윤리위원회에서 심의(906-160211-HR-005-01)되고 심의 면제대상으로 인정되어 사전동의(informed consent)는 요구되지 않았다.

### 1. 부검 시신 검사

부검 증례에 대한 연구는 2017년 7월부터 2018년 10월까지 국립과학수사연구원에서 시행된 부검을 대상으로 하였다. 부검 중 외표검사 시 목 부위의 시강 여부 및 머리 정위치 여부를 확인하고, 머리카락의 길이 및 머리카락의 풍성도를 확인하였다. 내경검사를 시작하기 전 근적외선 분광분석기를 이용해 뇌출혈 여부를 판정하였다. 근적외선 분광분석기 검사는 이마부위, 관자부위, 마루부위 및 뒤통수부위 각각에 대해 대칭인 좌우 두 지점을 선택하여 측정을 시행하였다. 이마부위는 양쪽 눈의 윗부분 중 얼굴부위와 머리덜개 경계부위에서 측정하였고, 관자부위는 양쪽 귓바퀴 윗부분에서 측정하였으며, 마루부위는 정수리부위에서 3 cm 정도 뒤로 넘어간

높이에서 좌우 대칭으로 측정하였고, 뒤통수부위는 귀에서 뒤쪽으로 2-3 cm 정도 진행한 지점에서 측정하였다. 검사 시 측정 오류가 발생하는 경우에는 3회까지 재검사를 시행하였고, 3회까지의 검사로도 측정이 되지 않으면 측정불가로 판정하였다. 검사결과는 측정값인  $\Delta OD$  및 양성( $\Delta OD > 0.20$ ) 여부를 모두 분석에 활용하였다. 내경검사 시 두피하출혈 여부 및 위치를 확인하고, 머리뼈 절단 시 절단부위의 머리뼈의 두께(양쪽 이마뼈, 양쪽 관자뼈 및 양쪽 마루뼈)를 측정하였으며, 머리안출혈 여부, 종류 및 위치에 대해 확인하였다.

### 2. 검안 시신 검사

검안 증례에 대한 연구는 2018년 7월부터 10월까지 국립과학수사연구원 서울과학수사연구소에서 시행된 검안 건을 대상으로 하였으며, 검안을 통해 머리안출혈이 없을 것으로 추정되는 증례에 대해 검사를 시행하였다. 검안 시 확인 항목은 부검 연구 중 외표검사 시 확인 항목들과 같으며, 근적외선 분광분석기 측정 방법도 부검 대상으로 한 방법과 동일하였다.

### 3. 감정기록 검토

대상 증례들에 대해 부검 기록지 및 검안 기록지를 검토하여 성별, 연령 및 사후경과시간(사망 후 검사 시까지의 경과시간)을 확인하였고, 부검 증례의 경우 일부에서 눈유리체액 임상화학검사를 시행하여  $K^+$  농도를 측정하였다.

### 4. 통계분석

검사 성공률에 영향을 주는 인자에 대한 분석 시 성별, 머리 정위치 여부 및 두피하출혈 여부에 대해서는 카이제곱검정을 시행하였고, 머리카락 길이 정도, 머리카락 풍성도 및 머리안출혈 여부 및 종류에 대해서는 맨텔-헨젤 카이제곱검정을 시행하였으며, 연령, 머리뼈 두께, 사후경과시간 및 눈유리체액  $K^+$  농도에 대해서는 독립표본 t 검정을 시행하였다. 머리안출혈 여부 및 종류에 따라 검사결과에 차이가 있는지를 확인하기 위해 Kruskal-Wallis 검정을 시행하고, 유의한 차이를 보인 경우 Dunn 검정을 시행하였다. 머리안출혈 여부 및 종류에 따라 검사기에서 양성으로 인지하는 비율의 차이를 확인하기 위해 맨텔-헨젤 카이제곱검정을 시행하였다. 검사 결과에 영향을 주는 요인에 대한 분석을 위해 성별, 머리 정위치 여부 및 피하출혈 여부에 대해서는 Mann-Whitney U 검정을 시행하였고, 머리카락 길이 정도 및 머리카락 풍성도에 대해서는 Kruskal-Wallis 검정을 시행하였으며, 연령, 부위별 머리뼈 두께, 사후경과시간 및 눈유리체액  $K^+$  농도에 대해서

는 Spearman 상관분석을 시행하였다. 외상성 머리안출혈의 사후진단을 위한 근적외선 분광분석기 기준을 정하기 위해 receiver operating characteristic (ROC) 곡선 분석을 시행하였다. 통계분석은 IBM SPSS version 25.0 (IBM Corp., Armonk, NY, USA)를 이용하였다.

## 결 과

부검 연구의 대상이 된 증례는 124예였다. 이 중 남성은 92명, 여성은 32명이었고, 나이는 8세부터 86세까지 분포하였으며, 평균 연령은 52.6세였다. 목 부위의 시강이 있고 머리가 정위치인 증례가 42예였고, 아닌 경우가 82예였다. 머리카락 길이는 민머리가 9예, 짧은 머리(5 cm 미만)가 35예, 단발머리(5-25 cm)가 64예, 긴머리(25 cm 이상)가 16예였고, 머리카락 풍성도는 민머리가 9예, 적은 경우가 30예, 보통인 경우가 56예, 풍성한 경우가 30예였다. 부검결과 머리안출혈이 있었던 시신은 38예였고, 머리안출혈이 없는 시신은 86예였다. 머리안출혈이 있는 중 외상성 뇌출혈은 25예였고, 비외상성 출혈은 13예였다. 외상성 뇌출혈 14예는 경막외출혈이나 경막하출혈이 있는 경우이고, 11예는 지주막하출혈, 뇌좌상 등이 있는 경우였다. 두피하출혈은 40예에서 관찰되었고, 84예에서는 두피하출혈이 관찰되지 않았다. 머리뼈 두께의 경우 왼이마뼈, 오른이마뼈, 왼관자뼈, 오른관자뼈, 왼마루뼈 및 오른마루뼈 두께의 평균이 각각 0.6 cm, 0.6 cm, 0.5 cm, 0.5 cm, 0.8 cm 및 0.7 cm이었다. 사후경과시간이 확인된 증례는 59예였고, 8시간부터 58.5시간까지 분포하였으며, 평균은 35.2시간이었다. 눈유리체액 임상화학검사가 시행된 증례는 32예였고,  $K^+$  농도는 8.2 mEq/L부터 20.8 mEq/L까지 분포하였다.

검안 연구의 대상이 된 증례는 59예였다. 이 중 남성은 30명, 여성은 29명이었고, 나이는 20세부터 100세까지 분포하였으며, 평균 연령은 75.4세였다. 목 부위의 시강이 있고 머리가 정위치인 증례가 21예이고, 아닌 경우가 38예였다. 머리카락 풍성도는 적은 경우가 22예, 보통인 경우가 29예, 풍성한 경우가 8예였다. 사후경과시간이 확인된 증례는 36예였고, 1시간부터 51시간까지 분포하였으며, 평균은 2.8시간이었다.

## 1. 검사 성공률

근적외선 분광분석기를 이용한 측정 시 검사오류가 발생하거나 측정이 이루어지지 않는 경우가 드물지 않아 이에 대한 분석을 시행하였다.

부검 및 검안 시신을 대상으로 한 연구에서 측정부위별 성공률은 Table 1과 같다. 검안의 경우 대부분의 경우에서 검사가 성공적으로 이루어졌으나 부검의 경우 부위별로 검사 성공률에서 차이를 보였으며, 마루부위와 뒤통수부위의 경우 각각 86.3% 및 83.9%의 성공률을 보여 상대적으로 낮은 검사 성공률을 보였다. 부검 시신의 경우 성별, 연령, 머리 정위치 여부, 머리카락 길이, 머리카락 풍성도, 두피하출혈 여부, 머리뼈 두께, 머리안출혈 여부 및 종류, 사후경과시간, 눈유리체액  $K^+$  농도 등이 부위별 검사성공률에 미치는 영향에 대해 분석한 결과 마루부위에서 머리카락의 풍성도가 증가할수록 통계적으로 유의한 수준으로 검사 성공률이 감소하는 것으로 확인( $P=0.026$ )되었으며, 그밖의 변수들은 검사성공률에 영향을 미치지 않는 것으로 확인되었다.

## 2. 부검 시신에서 머리안출혈 여부 및 종류에 따른 검사 결과의 차이

부검 시신에 대해서 머리안출혈 여부 및 종류에 따라 4가지 군으로 구분하고 부위별로 검사결과( $\Delta OD$ )에 차이가 있는지를 분석한 결과 관자부위에서만 통계적으로 유의한 차이를 보였으며(Table 2), 이에 대해 사후검정을 시행한 결과 경막외출혈 또는 경막하출혈이 있는 군과 대조군(머리안출혈이 없는 경우) 간에 통계적으로 유의한 차이가 있는 것으로 확인되었다.

제조사에서 제시한 뇌출혈 양성 판정 기준인 0.2를 적용하여 각 군별로 뇌출혈 양성으로 판정되는 비율에 차이가 있는지를 분석한 결과 모든 부위에서 통계적으로 유의한 차이를 보이지 않았다(Table 3). 이 중 경막외출혈 또는 경막하출혈인 경우 검사의 민감도가 부위별로 차이가 나지만 대략 60%-70% 정도이고, 머리안출혈이 없는 대조군의 경우 특이도가 40%-60% 정도였다.

**Table 1.** Success rate of near-infrared spectroscopy test by anatomical position

	No.	Frontal area	Temporal area	Parietal area	Occipital area
Autopsy	124	122 (98.4)	117 (94.4)	107 (86.3)	104 (83.9)
PI	59	59 (100)	59 (100)	59 (100)	57 (96.4)

Values are presented as number (%).

PI, postmortem inspection.

### 3. 부검 시신에서 검사결과에 영향을 주는 요인에 대한 분석

대조군(머리안출혈이 없는 경우)을 대상으로 성별, 연령, 머리 정위치 여부, 머리카락 길이, 머리카락 풍성도, 피하출혈 여부, 머리뼈 두께, 사후경과시간 및 눈유리체액 K<sup>+</sup> 농도가 검사결과( $\Delta OD$ )에 영향을 미치는지에 대해 분석하였고, 이중 머리 정위치 여부 및 사후경과시간이 영향을 미치는 것으로 확인되었고, 나머지 요인들은 통계적으로 유의한 영향을 미치지 않는 것으로 나타났다.

머리 정위치 여부의 경우 마루부위에서 머리가 정위치인 경우가 정위치가 아닌 경우에 비해 검사 측정치가 통계적으로 유의한 수준( $P=0.014$ )으로 큰 경향을 보였으며, 나머지 부위에서는 유의한 차이가 관찰되지 않았다.

사후경과시간의 경우 마루부위에서 시간이 경과할수록 검사 측정치가 증가하는 통계적으로 유의한 양의 상관관계 (Spearman's rho, 0.368;  $P=0.032$ )가 확인되었으며, 나머지

부위에서는 유의한 상관관계가 나타나지 않았다.

### 4. 검안 시신에 대한 분석

검안 시 머리안출혈이 아닌 것으로 추정되는 증례들에 대해 검사를 시행하였고, 그 결과는 Table 4와 같았다. 부위에 따라 차이가 있었지만 마루부위와 뒤통수부위는 모두 위양성률이 50% 이상인 결과를 보여주었다.

성별, 연령, 머리 정위치 여부, 머리카락 풍성도 및 사후경과시간이 검사 결과( $\Delta$ )에 영향을 미치는지 여부에 대한 분석한 결과 연령, 머리 정위치 여부, 머리카락 풍성도 및 사후경과시간이 영향을 주는 것으로 확인되었다.

연령의 경우 이마부위와 뒤통수부위에서 나이가 증가할수록 검사결과가 감소하는 통계적으로 유의한 음의 상관관계를 보여주었고, 이마부위는 Spearman' rho -0.258,  $P=0.048$ , 뒤통수부위의 Spearman' rho -0.363,  $P=0.006$ 이었다.

**Table 2.** Comparison of difference in optical density ( $\Delta OD$ ) according to type of intracranial hemorrhage

	Group I		Group II		Group III		Group IV		P-value
	No.	Median (IQR)	No.	Median (IQR)	No.	Median (IQR)	No.	Median (IQR)	
Frontal area	14	0.36 (0.52)	11	0.14 (0.52)	13	0.19 (0.24)	84	0.14 (0.19)	0.083
Temporal area	14	0.99 (1.22)	10	0.59 (0.66)	11	0.32 (0.48)	82	0.24 (0.33)	0.012
Parietal area	12	0.32 (0.55)	10	0.18 (0.24)	10	0.33 (0.31)	75	0.26 (0.39)	0.289
Occipital area	9	0.32 (1.13)	10	0.43 (1.09)	10	0.41 (0.67)	75	0.23 (0.34)	0.324

P-values were determined with use of the Kruskal-Wallis test.

Group I, epidural hemorrhage or subdural hemorrhage; Group II, traumatic subarachnoid hemorrhage or cerebral contusion; Group III, nontraumatic intracerebral hemorrhage; Group IV, control; IQR, interquartile range.

**Table 3.** Comparison of positive rate according to type of intracranial hemorrhage

	Group I	Group II	Group III	Group IV	P-value
Frontal area					
Positive	9 (64.3)	5 (45.5)	6 (46.2)	32 (38.1)	0.077
Negative	5 (35.7)	6 (54.5)	7 (53.8)	52 (61.9)	
Temporal area					
Positive	10 (71.4)	8 (80.0)	7 (63.6)	52 (63.4)	0.364
Negative	4 (28.6)	2 (20.0)	4 (36.4)	30 (36.6)	
Parietal area					
Positive	9 (75.0)	4 (40.0)	8 (80.0)	46 (61.3)	0.751
Negative	3 (25.0)	6 (60.0)	2 (20.0)	29 (38.7)	
Occipital area					
Positive	6 (66.7)	7 (70.0)	7 (70.0)	43 (57.3)	0.362
Negative	3 (33.3)	3 (30.0)	3 (30.0)	32 (42.7)	

Values are presented as number (%).

P-value were determined with use of the Mantel-Haenszel  $\chi^2$  test.

Group I, epidural hemorrhage or subdural hemorrhage; Group II, traumatic subarachnoid hemorrhage or cerebral contusion; Group III, nontraumatic intracerebral hemorrhage; Group IV, control.

**Table 4.** Difference in optical density ( $\Delta$ OD) and false-positive rate in postmortem inspection

	No.	Median (IQR)	False-positive rate (%)
Frontal area	59	0.12 (0.15)	27.1
Temporal area	59	0.18 (0.30)	47.5
Parietal area	59	0.20 (0.29)	50.8
Occipital area	57	0.20 (0.24)	50.9

IQR, interquartile range.

**Table 5.** Optimal cut-off value of difference in optical density ( $\Delta$ OD) for postmortem test

	Frontal area	Temporal area	Parietal area	Occipital area
AUC	0.739	0.710	0.534	0.583
Cutoff value	0.45	0.99	0.29	0.69
Sensitivity (%)	50.0	57.1	66.7	44.4
Specificity (%)	89.8	97.2	56.8	84.2

AUC, area under the curve.

머리 정위치 여부의 경우 이마부위와 관자부위에서 모두 정위치인 경우가 정위치가 아닌 경우에 비해 통계적으로 유의하게 작은 측정값을 보이는 것으로 확인되었다. P값은 이마부위에서 0.008, 관자부위에서 0.049였다.

머리카락 풍성도의 경우 뒤통수부위에서 통계적으로 유의한 차이를 보였고(P=0.010), 사후검정 결과 머리술이 적은 경우와 머리술이 풍부한 경우 사이에 차이가 있는 것으로 확인되었다.

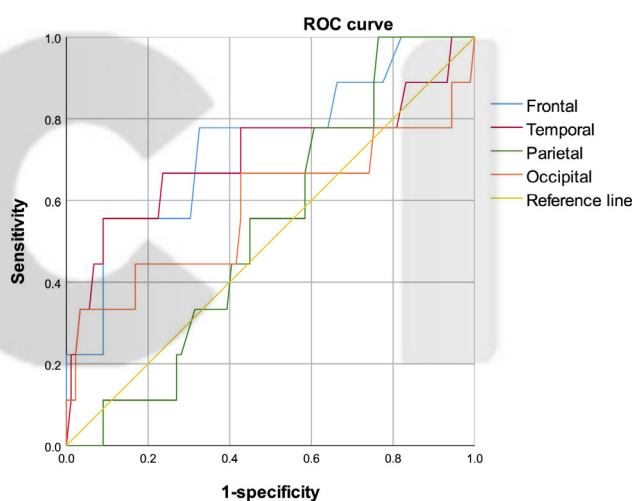
사후경과시간의 경우 관자부위에서 시간이 증가할수록 검사결과가 증가하는 통계적으로 유의한 양의 상관관계(Spearman’s rho, 0.342; P=0.041)를 보여주었다.

### 5. 외상성 뇌출혈의 사후진단을 위한 근적외선 분광분석기의 기준에 대한 분석

제조사에서 제시된 양성 판정 기준인  $\Delta$ OD 0.2 이상을 사후검사에 적용하는 것은 적절치 않아 외상성 뇌출혈 중 경막외출혈 또는 경막하출혈이 있는 경우에 대해 부위별로 ROC 곡선 분석을 시행하였고, 그 결과는 Fig. 1 및 Table 5와 같다. 사후검사 기준은 부위별로 큰 차이를 보였으며, 부위별 최적의 진단기준을 적용한 경우 민감도 및 특이도는 Table 5와 같았다.

### 고 찰

변사사건에서 검안을 통해 사인을 판정할 때는 사건현장에 대한 조사 결과 및 관련자의 진술을 참고할 수 있으나, 기본적으로는 시신에 대한 외표검사가 주된 근거가 된다. 그러나



**Fig. 1.** Receiver operating characteristic (ROC) curve of difference in optical density ( $\Delta$ OD) for postmortem diagnosis of traumatic intracranial hemorrhage.

외표검사를 통해 확인할 수 있는 정보는 제한적이어서 명확한 결론을 내리기 어려운 경우가 많다. 특히 손상이 발생한 경우 외표상으로 확인되는 정도와 실제 내부 손상의 정도가 일치하지 않는 경우가 있으며, 머리손상의 경우 사인과 연관성이 높고, 타살일 가능성이 다른 손상에 비해 상대적으로 높아 신중을 기하여야 한다. 본 연구에서는 이와 같은 상황에서 근적외선 분광분석기가 검안 시 머리손상 중 머리안출혈 여부를 확인하는 데 도움이 될 수 있을지에 대해 분석해보고자 하였다.

근적외선 분광분석기를 이용한 기존의 연구들은 대부분 응급실의 환자를 대상으로 검사가 이루어져 왔다. Ayaz 등[2]은

1,293명을 대상으로 한 연구에서 뇌 표면으로부터 2.5 cm 이내에 위치한 3.5 mL 이상의 머리안출혈에 대해서는 높은 민감도(성인의 경우 92.5%, 소아의 경우 93%)와 특이도(성인의 경우 82.9%, 소아의 경우 86.5%)로 확인이 가능하다고 보고하였다. 그 밖에도 여러 연구자들이 환자를 대상으로 한 연구에서 근적외선 분광분석기가 선별검사로서 유용하다는 연구결과를 보고하였다[3-8].

그러나 시신을 대상으로 한 본 연구에서는 기존의 환자를 대상으로 한 연구 결과들과 차이를 보였다. 검사 결과를 논하기에 앞서 검사를 시행할 때 측정이 성공적으로 이루어지지 않는 경우가 드물지 않았다. 반복 측정을 통해 측정에 성공한 경우가 대부분이었지만, 3차례 이상 검사를 시행해도 검사결과를 얻지 못하는 경우도 부위별로는 20% 가까이까지 이르렀다. 검사 성공률에 영향을 미친 인자에 대한 분석에서 마루 부위만의 결과이기는 하지만 머리카락의 풍성도가 증가할수록 검사 성공률이 감소하는 것으로 확인되었으며, 머리카락이 많을수록 검사기의 탐침자가 두피에 안정적으로 접촉하기 어려운 상황 때문일 것으로 추정된다.

부검시신을 대상으로 머리안출혈의 유무 및 종류에 따라 집단을 나누어 검사 결과에 차이가 있는지를 분석한 결과 자부위에서 경막하출혈 또는 경막하출혈이 있는 군과 머리안출혈이 없는 군 간에 통계적으로 유의한 차이가 있는 것으로 확인되었으며, 그 밖의 부위 및 집단 간에는 유의한 차이를 보이지 않았고, 특히 검사결과 머리안출혈이 양성이라고 판정되는 기준인 0.2를 적용하였을 때 머리안출혈이 있는 경우와 없는 경우 사이에 유의한 사이를 보이지 않았고, 민감도와 신뢰도 역시 실무에 적용하기는 어려운 수준이었다. 본 연구에서는 출혈양과 출혈 깊이를 별도로 구분하여 분석하지는 않았지만 사망에 이를 정도의 경막하 출혈과 경막하출혈이 있는 경우는 기존 연구에서 신뢰할 만한 검사결과와 조건으로 제시한 3.5 mL 이상의 출혈이 뇌 표면으로부터 2.5 cm 이내에 위치할 때라는 기준에 비해 보다 많은 양의 출혈이 보다 표면에 위치한 경우이므로 본 연구의 결과에 의미를 부여할 수 있다고 생각된다.

본 연구에서 기존의 연구들과의 차이를 보이는 원인에 대해 분석하고자 사후변화와 관련된 인자들을 중심으로 여러 변수에 대해 분석을 시행하였다. 사후에는 머리의 위치가 대칭을 유지하기 어려워 이로 인해 변화가 영향을 주었을 가능성, 그리고 사후변화로 인해 적혈구의 용혈현상 등이 일어나 검사결과에 영향을 주었을 가능성 등을 고려해 보았으나, 분석 결과를 통해 이를 입증하기는 어려웠다. 다음으로 부검으로 경우 사후경과시간이 길어 이와 관련된 변화가 영향을 미쳤을 가능성을 재차 확인하기 위해 상대적으로 사후경과시간이 짧은 검안 시신을 대상으로 연구를 진행하였으나, 머리안출혈이 없을 것으로 추정되는 시신에 대한 검사에서 높은

위양성률을 보여 단순히 사후경과시간의 문제는 아닌 것으로 생각되었다. 이에 더하여 제조사에서 제시된 기준인 0.2가 아닌 별도의 사후진단 기준을 적용해 보고자 시도해 보았으나, 결과적으로는 실무에 적용 가능한 기준을 찾을 수 없었다.

결론적으로 본 연구에서는 근적외선 분광분석기를 이용해 검안 시 머리안출혈을 확인하는 것을 적절치 않음을 확인하였고, 사후변화가 검사결과에 영향을 줄 가능성을 검토해 보았으나 본 연구를 통해 입증하지는 못하였다. 저자들은 연구를 통해 새로운 진단 기법을 개발하지는 못하였으나, 근적외선 분광분석기의 검사결과를 근거로 뇌출혈 여부가 있다고 판정하는 시행착오를 줄이는 데 기여할 수 있기를 기대한다.

ORCID: Jong-Pil Park: <https://orcid.org/0000-0002-6525-3012>; Tak Su Lee: <https://orcid.org/0000-0002-2381-9479>; Minsung Choi: <https://orcid.org/0000-0002-7798-9799>; Kyung-moo Yang: <https://orcid.org/0000-0001-7807-8084>; Jeongwoo Park: <https://orcid.org/0000-0003-2128-5829>; Yujin Won: <https://orcid.org/0000-0002-1301-1038>; Seung Gyu Choi: <https://orcid.org/0000-0002-1846-4669>; Kyunghong Lee: <https://orcid.org/0000-0002-6964-4168>; Jeong Hwan Kim: <https://orcid.org/0000-0003-4661-1416>; Chae Lin Kang: <https://orcid.org/0000-0002-6472-7829>; Seung Woo Choi: <https://orcid.org/0000-0002-1989-8725>

### Conflicts of Interest

No potential conflict of interest relevant to this article was reported.

### Acknowledgments

This research was supported by a grant for Development of Scientific Investigation funded by the National Forensic Service (2018-Forensic Medicine-03).

### References

1. Leon-Carrion J, Dominguez-Roldan JM, Leon-Dominguez U, et al. The Infrascanner, a handheld device for screening in situ for the presence of brain haematomas. *Brain Inj* 2010;24:1193-201.
2. Ayaz H, Izzetoglu M, Izzetoglu K, et al. Early diagnosis of traumatic intracranial hematomas. *J Biomed Opt* 2019;24:1-10.
3. Bressan S, Daverio M, Martinolli F, et al. The use of handheld near-infrared device (Infrascanner) for detecting intracranial haemorrhages in children with minor head injury. *Childs Nerv Syst* 2014;30:477-84.

4. Kontojannis V, Hostettler I, Brogan RJ, et al. Detection of intracranial hematomas in the emergency department using near infrared spectroscopy. *Brain Inj* 2019;33:875-83.
5. Liang CY, Yang Y, Shen CS, et al. Chinese military evaluation of a portable near-infrared detector of traumatic intracranial hematomas. *Mil Med* 2018;183:e318-23.
6. Peters J, Van Wageningen B, Hoogerwerf N, et al. Near-infrared spectroscopy: a promising prehospital tool for management of traumatic brain injury. *Prehosp Disaster Med* 2017;32:414-8.
7. Schober P, Bossers SM, Schwarte LA. Intracranial hematoma detection by near infrared spectroscopy in a helicopter emergency medical service: practical experience. *Biomed Res Int* 2017;2017:1846830.
8. Semenova Zh B, Marshintsev AV, Melnikov AV, et al. Infrascanner in the diagnosis of intracranial lesions in children with traumatic brain injuries. *Brain Inj* 2016;30:18-22.

K C I