



## Successful Treatment of Neonatal Pylorospasm with Intravenous Atropine

Hyeong Jung Kim<sup>1</sup>, Jeong Eun Shin<sup>1,2</sup>, Jung Ho Han<sup>1,2</sup>, Joo Hee Lim<sup>2,3</sup>, Soon Min Lee<sup>2,3</sup>, Min Soo Park<sup>1,2</sup>, Kook In Park<sup>1,2</sup>, Ran Namgung<sup>1,2</sup>, and Ho Seon Eun<sup>1,2</sup>

<sup>1</sup>Division of Neonatology, Severance Children's Hospital, Yonsei University College of Medicine, Seoul, Korea

<sup>2</sup>Department of Pediatrics, Yonsei University College of Medicine, Seoul, Korea

<sup>3</sup>Department of Pediatrics, Gangnam Severance Hospital, Yonsei University College of Medicine, Seoul, Korea

### ABSTRACT

Pylorospasm is a cause of delayed gastric emptying in young infants. As in patients with hypertrophic pyloric stenosis, most pylorospasm patients present with projectile vomiting. However, unlike that in case of hypertrophic pyloric stenosis, no persistent pyloric stenotic lesions are present. As such, follow-up using serial gastrointestinal fluoroscopy or ultrasonography can be helpful in diagnosing patients with clinical signs of gastroparesis. Most cases can be treated conservatively, but some patients require pharmacologic treatment. Antispasmodics have been proposed as a treatment for pylorospasm, but their use in neonates and infants has rarely been reported. Herein, we present a case of pylorospasm diagnosed in the neonatal period and successfully treated with intravenous atropine.

**Key Words:** Pylorus; Spasm; Neonate; Atropine

### 서론

유문연축(pylorospasm)은 영아에서 위 배출 지연을 일으키는 원인 중 하나로, 대부분의 환자는 비대유문협착증(hypertrophic pyloric stenosis)에서와 같이 분출성 구토를 보인다<sup>1-3)</sup>. 하지만 유문연축은 지속적인 협착성 병변이 없고 주의 깊은 관찰과 보존적인 치료를 통해 호전될 수도 있다는 점에서 유문협착증과는 다르다<sup>2)</sup>. 아트로핀과 같은 항연축제(antispasmodics)는 보존적 치료를 통해 호전되지 않는 유문연축에서 치료제로 고려할 수 있으며 신생아에서의 사례 보고는 없었다. 저자들은 신생아기에 유문연축을 진단하고 정맥 내 아트로핀 투여를 통해 성공적으로 치료한 1예가 있어 보고한다.

### 증례

환아는 재태 연령 38주 3일, 출생 체중 3,180 g으로 제왕절개로 개인 산부인과에서 출생한 첫

Received: 16 September 2018

Revised: 8 November 2018

Accepted: 22 November 2018

Correspondence to: Ho Seon Eun

Department of Pediatrics, Yonsei University College of Medicine, 50-1 Yonsei-ro, Seodaemun-gu, Seoul 03722, Korea

Tel: +82-2-2228-2060

Fax: +82-2-393-9118

E-mail: hseun@yuhs.ac

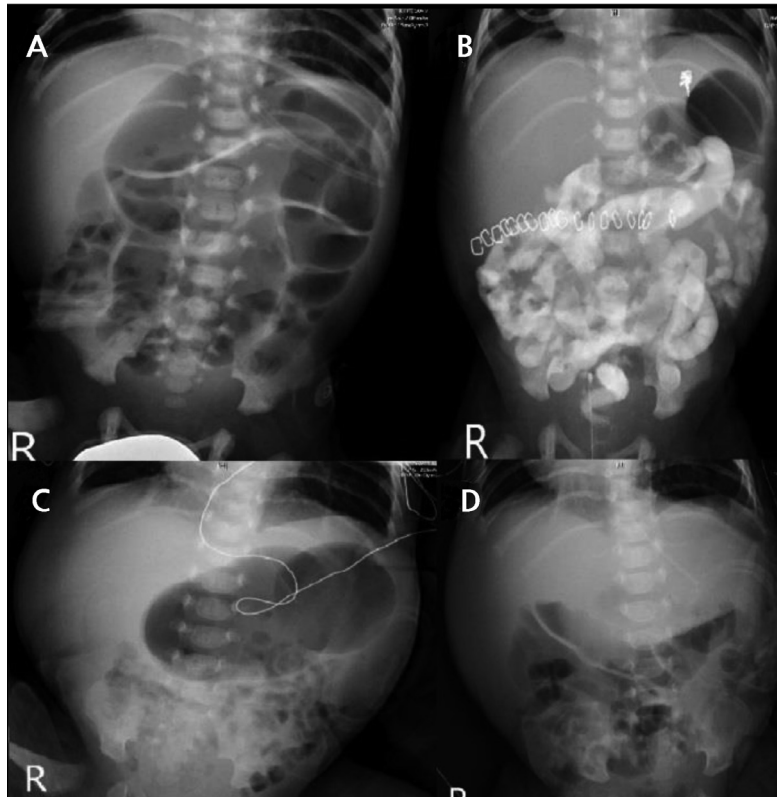
<https://orcid.org/0000-0001-7212-0341>

Copyright(c)

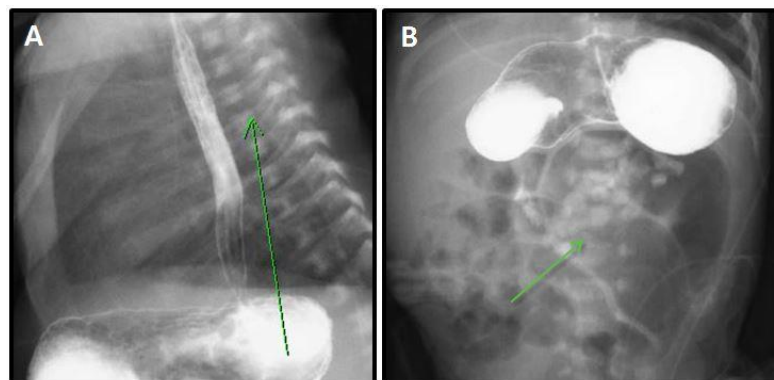
By Korean Society of Neonatology.

All right reserved.

This is an Open-Access article distributed under the terms of the Creative Commons Attribution Non-Commercial License (<http://creativecommons.org/licenses/by-nc/4.0>), which permits unrestricted non-commercial use, distribution, and reproduction in any medium, provided the original work is properly cited.



**Figure 1.** (A) Initial abdominal radiograph showing diffuse gaseous distention of the whole bowel (7th day of life). (B) Abdominal radiograph 1 day after ileostomy. Bowel distention is relatively improved (11th days of life). (C) Abdominal radiograph 2 weeks after ileostomy. Marked gaseous distention of the stomach is seen. (D) Abdominal radiograph after intravenous atropine treatment. Gastric distention has disappeared.



**Figure 2.** Initial gastrointestinal fluoroscopy. (A) Fluoroscopy of the upper gastrointestinal tract showing gastrointestinal reflux (green arrow). (B) Fluoroscopy of the small bowel showing segmental dilatation of the distal ileum below the stomach (green arrow).

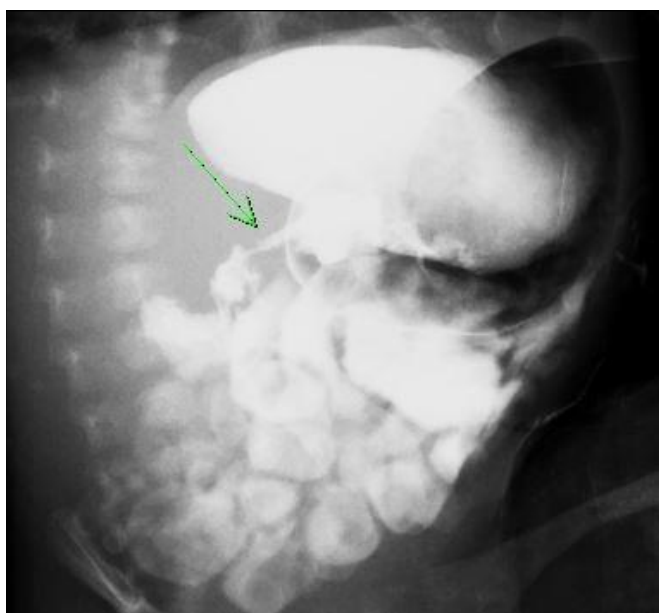째 남아로, Apgar 점수는 1분에 9점, 5분에 10점이었다. 출생 당시부터 복부 팽만을 보여 생후 3일에 타 병원에 입원하였으나, 비위관을 통한 감압에도 호전되지 않아 생후 7일에 본원 신생아집중치료실로 전원 되었다. 산모는 과거 임신력 없는 32세 초산부였으며 가족력

상 특이 사항은 없었다.

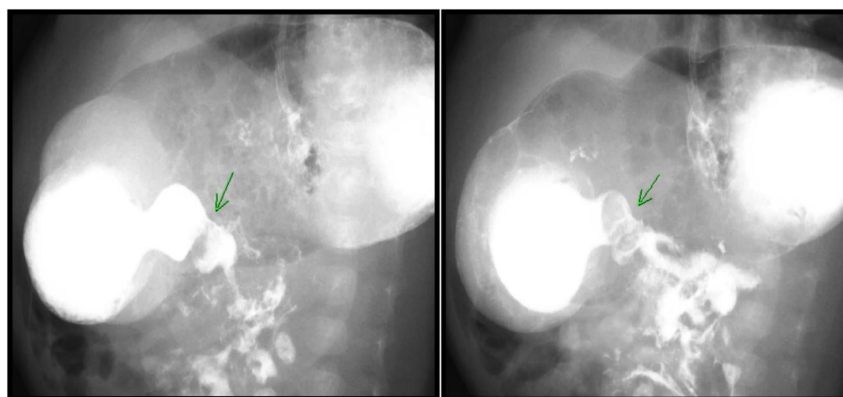
입원 시 시행한 신체 진찰 및 복부 방사선 사진(Figure 1A)상 심한 복부 팽만이 확인되었으며, 장음은 경미하게 항진되어 있었다. 복부 초음파 검사상 전반적인 소장 확장(distension) 및 회장의 직

경 변화가 관찰되어 위장관 조영술을 시행한 결과, 우와위에서의 위 식도역류(gastroesophageal reflux) (Figure 2A) 및 하부 회장(distal ileum) 위치에 배출 지연(passage delay)을 동반한 소장의 분절적 확장(segmental dilatation of ileum)이 확인되었으며(Figure 2B), 그 외의 소장협착 또는 운동 저하는 보이지 않았다. 생후 10일경, 회장 조루술을 시행하였으며(Figure 1B), 소장의 조직 검사상 신경절 세포가 있음을 확인하였다. 수술 6일 후 장관 영양을 재개하였으나, 구토 증상 발생, 복부 방사선검사상 위의 가스 팽창을 보여, 수유 감량 및 반복적인 금식을 시행하였다. 추적 복부 초음파 시행 결과, 경도의 위 팽창 소견은 있었으나 위 유문 근육의 두께와 길이는 정상 범

위 내였으며(길이 13 mm, 두께 1.6 mm), 수술 부위 및 하부 위장관의 이상 소견은 없었다. 따라서 위장관 기능 증진을 위해 생후 29일부터 약 2주간 경구 clarithromycin을 투약하였다. 그러나 약물 투여 중에도 매 수유 시마다 80% 이상의 잔유가 확인되었으며, 수유 간격을 8시간으로 늘렸음에도 잔유량이 감소하지 않아 생후 32일경 수용성 조영제(telebrix)를 사용하여 위장관 조영술을 재시행하였다. 회장루에 조영제를 주입하여 소장의 내경 변화가 없음을 확인한 후 비위관을 통해 조영제를 추가로 주입한 결과, 위 유문의 경미한 내경 협착이 의심되었으나(Figure 3), 확실한 병변을 찾지 못하였다. 이전 위장관 조영술 당시 의심되었던 위식도역류는 더 이상 관찰되지 않았다. 검사 종료 후 복부 방사선 영상으로 추적하였으며, 조영제가 하부 위장관으로 내려가는 것이 확인되어 다시 식이를 진행하기로 하였다. 그러나 이후 2주간 증상 및 복부 방사선 사진(Figure 1C)에 호전이 없어 생후 55일에 바륨을 이용하여 위장관 조영술을 재시행하였다. 그 결과, 비위관을 통해 바륨을 주입하였을 때 위에서 십이지장 쪽으로 조영제가 소량 넘어가기는 하였으나, 유문근의 이완이 제한되는 구간이 관찰되어(Figure 4), 유문연축으로 진단하였다. 보존적 치료에 반응하지 않는 유문연축으로 판단하여, 아트로핀 정맥 주사 요법(0.01 mg/kg/회, 6회/일)을 시작하였고, 둘째 날부터 0.02 mg/kg/회로 증량하여 투약 유지하였다. 이후 점진적으로 증상 호전되고 복부 방사선 사진상 위 팽만이 소실되었고(Figure 1D), 투약 10일째 100 mL/kg 수유 중 잔유량이 50% 이내로 유지되어 정맥 영양을 중단하였으며, 3주간 투약 유지 후 종료하였다. 아트로핀 투여 중 약물 관련 부작용의 징후는 없었으며, 투약 종료 이후 식이 곤란 증상의 재발은 없었다. 환아는 생후 4개월 경 장루 복원 수술을 받고 퇴원한 이후 현재 생후 24개월까지 외래 추적관찰 중이며, 위장관계 특이 증상 없이 체중 25 백분위, 키 25 백분위로 정상 신체 성장을 보였다. 본 증례에 기술한 내용은 사전에 환아 부모에게 동의를 구한 후 보고하는 바이다.



**Figure 3.** Fluoroscopy of the upper gastrointestinal tract on the 32nd day of life. Mild luminal narrowing (green arrow) is seen at the pylorus, without gastroesophageal reflux.



**Figure 4.** (A, B) Fluoroscopy of the upper gastrointestinal tract showing intraluminal narrowing of the pylorus (green arrows). This finding suggests restricted pyloric relaxation, which is compatible with the diagnosis of pylorospasm. Panels A and B images were taken at almost the same time.

## 고찰

유문연축은 유문이 과도한 수축을 보이며 위 배출과의 협응이 되지 않는 상태로, 유문 근육이 수축하는 정상 생리 작용의 과도한 형태 또는 경련 작용으로 생각 되고 있다<sup>1)</sup>. 따라서 유문연축이 있는 환자들은 위 배출 지연에 의한 반복적 구토를 주 증상으로 호소하게 되며, 그 외에도 복부 불편감 등이 발생한다. 미국에서 유문연축을 포함한 성인 위 마비(gastroparesis)의 유병률은 0.04%~29%로 다양하게 보고되었으나, 소아에서는 유병률을 비롯하여 임상 경과나 치료 반응에 대해 알려진 바가 거의 없다<sup>4)</sup>. 신생아에서 구토에 대한 평가는 어려움을 겪기가 쉬운데, 반복적인 비담즙성 구토 증상을 보이는 신생아에서 비대유문협착증을 가장 먼저 의심해야 하는 한편, 영상학적으로 유문협착의 증거가 없다면 유문연축을 감별 진단에 포함시켜야 한다. 유문협착은 초음파 검사상 유문 근육의 길이가 14 mm 이상, 두께가 3 mm 이상인 경우 진단할 수 있는데, 유문연축의 경우 초음파 검사 중 유문 근육의 길이 및 두께가 일시적으로 두꺼워졌다가 다시 정상화되는 것이 특징이다<sup>1)</sup>. 수술적 치료를 필요로 하는 유문협착과 달리 유문연축은 보존적 치료로 대부분 호전되며, 일부 환자에서 항연축제(antispasmodics) 투여가 필요하다<sup>2)</sup>. 따라서 유문연축이 의심되는 경우 주기적인 복부 초음파나 위장관 조영술을 이용해 병변을 확인해보려는 시도를 지속할 필요가 있다<sup>1-3)</sup>.

소아 연령에서 위 배출 지연(delayed gastric emptying)의 약물 치료제로 과거부터 metoclopramide, domperidone, cisapride, macrolide 항생제 등이 시도되어 왔으나 아직까지 뚜렷한 가이드라인이 마련되어 있지 않다<sup>5)</sup>. 이 중 항생제를 제외한 상기 약물은 현재 영아에서 사용이 금지된 약물로, 신생아에서 항연축제의 선택에는 제한이 많다. 본 증례에서는 macrolide를 먼저 사용하였는데, macrolide 항생제가 위 배출 지연을 완화시키는 역할을 한다는 사실은 알려져 있으나 현재까지 erythromycin, clarithromycin 및 azithromycin 간 효능의 차이에 대한 무작위 비교 연구는 없으며, 위 배출 지연의 완화 이외에 유문 이완(pyloric relaxation)에 대한 평가는 erythromycin을 제외하고 azithromycin과 clarithromycin에 대해 체계적으로 이루어진 바는 없다<sup>6,7)</sup>. 현재 erythromycin은 국내에서 상용화되어 있지 않고, 본원 신생아 집중치료실에서는 신생아 및 미숙아의 ureaplasma 초기 치료제로써 clarithromycin을 선택하여 사용하고 있어 의료진의 약물에 대한 경험이 azithromycin에 비해 많아 clarithromycin을 우선적으로 선택하게 되었다. 아트로핀은 비대유문협착증에서 유문근총절개(pyloromyotomy)의 대체 치료로 사용되었던 약물로, 2016년 Lauriti 등<sup>8)</sup>의 메타 분석에 의하면 유문근총절개와 비교하여 그 효과는 현저히 떨어지거나(100% vs. 80%), 전신 마취를 할 수 없는 환자 등에서 선택할 수 있는 치료로 유용성이 있음이 보고되었다. 아트로핀은 유문의 횡문근에 항무스카린성 작용을 하여 항진된 연동운동을 완화시켜주는데, 환자에 따라 무스카린

성 수용체의 민감도, 약물 대사량이나 유문의 신경 분포에 차이가 있고 연축으로 인해 이차적으로 혈류의 감소도 야기될 수 있어 약물에 대한 반응의 크기는 차이가 있을 수 있다<sup>9)</sup>. 아트로핀이 유문에 작용하는 기전은 유문연축에서도 같기 때문에 치료제로서 고려할 수 있겠지만, 소아, 특히나 신생아에서 영상학적 검사를 통해 연축이 증명되는 경우가 드물 뿐만 아니라, 연축을 의심하더라도 보존적 치료로서서 호전되는 때가 많아 실제로 영아에서 아트로핀 투여를 통해 유문연축을 치료한 사례 보고는 없었다. 항연축제로 아트로핀을 사용하게 되면, 경구나 정맥 주사 중 어떤 형태론든 투약은 가능하나 환자의 위 배출 지연 때문에 흡수에 제한이 있을 수 있고, 경구에 비해 주사제의 생체 이용률이 2-3배 가량 좋기 때문에 치료는 정맥 제제로 시작하는 것이 더 좋다<sup>9)</sup>. 다만 근 이완에 치료 목적으로 정해진 용량이 없고 투약을 유지하는 동안 빈맥, 간 효소 수치 상승, 홍조 등 일시적인 부작용이 나타날 수 있기 때문에 임상 경과뿐만 아니라 유해반응의 유무 역시 잘 관찰할 필요가 있다<sup>8,9)</sup>.

본 사례는 신생아 유문연축에서 아트로핀을 사용하여 성공적으로 치료한 국내 첫 번째 증례로, 위 배출 지연이 반복되는 환자의 경우 유문연축을 의심하고 반복적인 검사를 진행해야 할 필요가 있음을 보여주며, 보존적 치료에도 반응이 없는 유문연축 환자에서 아트로핀 정맥 내 주사는 좋은 치료적 대안이 될 수 있을 것으로 사료된다.

## 이해관계

본 저자는 이 논문과 관련된 이해관계가 없음.

## REFERENCES

- Gilet AG, Dunkin J, Cohen HL. Pylorospasm (simulating hypertrophic pyloric stenosis) with secondary gastroesophageal reflux. *Ultrasound Q* 2008;24:93-6.
- Cohen HL, Zinn HL, Haller JO, Homel PJ, Stoane JM. Ultrasonography of pylorospasm: findings may simulate hypertrophic pyloric stenosis. *J Ultrasound Med* 1998;17:705-11.
- Cohen HL, Blumer SL, Zucconi WB. The sonographic double-track sign: not pathognomonic for hypertrophic pyloric stenosis; can be seen in pylorospasm. *J Ultrasound Med* 2004;23:641-6.
- Islam S. Gastroparesis in children. *Curr Opin Pediatr* 2015;27:377-82.
- Tillman EM, Smetana KS, Bantu L, Buckley MG. Pharmacologic treatment for pediatric gastroparesis: a review of the literature. *J Pediatr Pharmacol Ther* 2016;21:120-32.

6. Heidelbaugh JJ. Gastrointestinal diseases: a multidisciplinary approach. Philadelphia: Elsevier Health Science, 2015:309.
7. Hilar O. Management of gastroparesis. US Pharm 2011;36: HS15-8.
8. Lauriti G, Cascini V, Chiesa PL, Pierro A, Zani A. Atropine treatment for hypertrophic pyloric stenosis: a systematic review and meta-analysis. Eur J Pediatr Surg 2018;28:393-9.
9. Wu SF, Lin HY, Huang FK, Chen AC, Su BH, Li CL, et al. Efficacy of medical treatment for infantile hypertrophic pyloric stenosis: a meta-analysis. Pediatr Neonatol 2016;57:515-21.