

상악 전방 견인 치료에 양호하게 반응하는 안모형태의 후향적 연구

황 충 주¹⁾ · 문 정 련²⁾

동양권 특히 한국인에게서 자주 발견되는 제Ⅲ급 부정교합은 하악과성장, 상악열성장 또는 혼합형으로 나눌 수 있다. 그 중 골격성 제Ⅲ급 부정교합은 대부분이 상악골의 열성장을 동반하고 있으며, face mask는 상악골 열성장을 나타내는 성장기 아동에서 주로 쓰이는 악징형 상치이다. face mask는 선치부 반대교합과 상악골의 위치를 개선하여 대부분 적절한 교합관계를 이루어 양호한 안모를 얻을 수 있으나 어떤 경우는 상하순이 전방으로 돌출된 듯한 바람직하지 않은 안모를 얻는 경우도 있다. 따라서 치료 전 어떠한 환자의 조건이 치료 후 바람직한 교합관계와 안모를 얻을 수 있는지를 술자가 알 수 있다면 face mask 치료의 결과 예측과 한세에 대하여 보다 잘 판별할 수 있을 것이다.

본 연구는 성장기 제Ⅲ급 부정교합 아동의 치료 후 양호한 안모를 얻는데 도움을 주고자 시행하였으며 상악골 전방 견인 치료 후 양호한 안모를 보이는 군(Group 1, n-12)과 양호하지 못한 안모를 보이는 군(Group 2, n-14)으로 나누고, 치료 전과 치료 후의 측방 두정부 방사선 계측 항목을 이용한 후향적인 연구로 통계치리를 시행한 결과 다음과 같은 결론을 얻었다.

1. 골격성 부조화로 인해 상악전치가 이미 순측경사되어 전돌되어있을 수복 치료 후 안모는 좋지 않았으며, 상악전치와 관련된 전방 치조골(prosthion)의 전돌 또한 안모에 영향을 주었다.
2. 치료 전 상악골과 하악골이 이루는 각도가 작을수록(NL-MIL) 좋은 안모를 나타내었다.
3. 치료 전 하순의 돌출도가 클수록 치료 후 bialveolar protrusion되는 경향을 나타내었다.
4. 치료 후 하악골의 후방회전정도가 클 수록 좋지 못한 안모를 보였다.

(주요단어 : 상악골 전방 견인, 양호한 안모, bialveolar protrusion)

I. 서 론

제Ⅲ급 부정교합은 동양인, 특히 일본인이나 한국인에게서 자주 발견되는데 상악골 열성장이나 하악골 과성장이 각각, 혹은 혼합되어 나타나게 된다. 성장기 아동의 경우 이를 치료하기 위해서는 주로 악정형력을 가하여 성장 방향의 변환이나 성장불을 조절하며, 성장기가 지난 성인의 경우에는 치아의 교정적

이동만으로 기저골의 부조화를 위장(camouflage)하거나 악교정 수술을 동반한 치료를 시행한다. 성장이 종료된 이후에 수술을 시행하는 것도 하나의 방법이긴 하나 사춘기라는 성장기를 거치면서 정신적 사회적 문제를 겪게 되는 경우가 있어 조기에 안모의 부조화를 발견하여 악정형력을 가하여 상하악의 성장형태를 변화시켜 정상적인 성장형태로 변화시키는 것이 이리 장점을 가지게 된다. 악정형력을 가하는 치료로는 FR III, activator와 같은 기능성 장치와 chin cap, face mask등이 있는데 chin cap은 하악 성장 방향이 변화되며 상하악골의 전후방적인 관계가 개선

¹⁾ 연세대학교 치과대학 교정학교실 부교수, 두개안면기형연구소 연구원

²⁾ 연세대학교 치과대학 교정학교실 전공의

되지만 치료 후 하악골이 다시 전방변위되는 문제점이 있다.^{12,30)} FR III나 Activator는 가성 CI III나 심하지 않은 CI III 환자가 하악골을 후방 유도할 수 있을 때 사용 가능하며, face mask로 Delaire가 1972년에 구개열 환자를 위한 치료법으로 재도입한 이래로 하악 전돌을 보이는 성장기 아동에 대한 치료법으로 가장 널리 쓰이고 있다.

Face mask의 주된 효과로 이제까지 연구된 것을 살펴보면 Kambara는¹⁵⁾ 전방견인력이 상악골 주위융합과 상악 결절부위에서 큰 변화를 일으켜 상악골이 전방변위된다고 하였고, Cozzani, Natallo, Ngan, Gallagher, Kilicoglu, Chong, Shanker, Mermigos 등^{7,8,10,16,18,20,22,23,27)}의 많은 연구자들이 치료 후 상악골의 전방 이동에 의한 골격적 안모 개선을 얻었다고 보고하였다. 이 때의 부작용은 상악 구치부의 extrusion과 상악골과 교합평면의 counter clockwise rotation, 하악골의 clockwise rotation, 상악 치열의 전방이동과 전치부의 전돌, 하악 전치부의 설측경사를 들 수 있다.^{5,7,10,11,13,16,20,22,23)} Itoh와 Chaconas는¹³⁾ 치아의 extrusion과 상악골의 회전 경향을 감소시키려면 교합면에 20° 하방으로 견인하는 것이 바람직하다고 하였고, Ngan은²³⁾ 30° 전하방 견인이 유용하다고 하였다. 또한 Kokich, Shapiro는¹⁷⁾ 원하지 않는 치아의 이동 없이 상악골을 견인하기 위하여 유전치를 유착시켜 성공적으로 치료하였다는 보고를 하였다. 치료 연령은 논란이 계속되고 있는데 8세 이전이 좋은 효과를 볼 수 있다는 반면^{11,15)} 5세에서 12세까지 비슷한 골격반응을 나타낸다는 연구도 있으며^{22,31)} 어느 연령에서나 가능하다는 Oppenheim의²⁴⁾ 연구가 있지만 임상적으로는 조기에 치료하는 것이 상악골의 성장을 돕는다는 것으로 받아들여지고 있다.

Face mask 치료 후 골격이나 치아의 변화에 대한 연구에 비하여 연조직의 변화는 상대적으로 미미한데, 구개구순열을 가진 중국소년을 대상으로 치료 후 연조직의 convexity가 증가하였고, vertical lower facial height이 약간 증가하였다는 Chen의⁶⁾ 연구가 있었고, Nartallo는³⁰⁾ 코와 상순이 전방이동한다고 하였으며, Ngan과 Kilicoglu는^{16,21)} profile이 평탄해지고 lip competence, posture가 좋아진다고 하였다. 하지만 하안면의 특성이 사회적 적응력이나 정신적 건강에 영향을 주며 특히 입술부위의 변화는 안모에 지대한 영향을 준다는 것⁴⁾을 고려한다면 단순히 전치부 반대교합을 해소되었으나 안모의 변화가 없다면 치료에 성공했다고 보기 어렵다. 하지만 이는 치료 전과

치료 후의 단순한 변화를 나타내는 것으로 심미성은 고려되지 않은 것이다. 성장기 골격성 제 III급 부정교합 환자에서 어떠한 장치를 사용하든지, 치료 후 안모에 관계없이 전치부 반대교합을 해소하는 것에 치료가 집중되어 있지만 술자가 face mask를 사용할 때 치료 후 환자의 안모를 어느 정도 예측할 수 있다면 치료 계획이나 예후를 생각해보는 것에 도움이 될 것이다. 따라서 저자는 치료 후 양호한 안모를 얻은 환자와 양호하지 못한 안모를 보이는 환자의 치료 전 골격과 연조직의 차이점을 후향적으로 분석하여 어떤 특성을 가진 환자가 face mask 치료 후 심미적으로도 좋은 결과를 얻을 수 있는가를 평가하여 제 III급 성장기 아동의 치료계획 수립에 도움이 되고자 하였다.

II. 연구 대상 및 방법

1. 연구 대상

본 병원에 하악 전돌을 주소로 내원하여 상악골 열성장으로 진단되어 상악 전방 견인 치료를 받은 환자 중 26명의 치료 전과 치료 후의 측모 두부 방사선 사진을 주 연구자료로 하였으며, 두 장의 방사선 사진 사이의 기간은 약 2년이였다.

선택된 환자는 초진시 연령이 8세 이상 11세 이하로, 진신 건강이 양호하며 구개, 구순열이 없고, 치료 후 전치부 반대교합의 개선이 이루어진 골격성 제 III급 환자였다.

이 중 Group 1은 치료 후 상하순의 돌출없이 임상적으로 만족할 만한, I급 관계의 안모를 나타내는 환자로 분류하였고, Group 2는 치료 후에도 제 III급 관계의 안모를 유지한다거나 상하순이 돌출된 환자로 분류하였다.

2. 연구방법

(1) 투사도 작성 및 자료 입력

모든 환자의 치료 전, 치료 후의 측모 두부 방사선 사진을 tracing하고, 작성된 투사도의 계측점을 digitizer(SummaSketch III)를 이용하여 컴퓨터에 입력하였다. 통계프로그램은 SAS system으로 다음 항목에 대한 검사를 하였다.

- ① Group 1과 Group 2에서 치료 전 유의성 있는 차이를 보이는 항목

표 1. 두 군의 평균 연령과 성별분포

	Group 1	Group 2	Total
치료 시작 시기	9세 9개월	10세 7개월	10세 2개월
성별	남(5) 여(7)	남(5) 여(9)	남(10) 여(16)

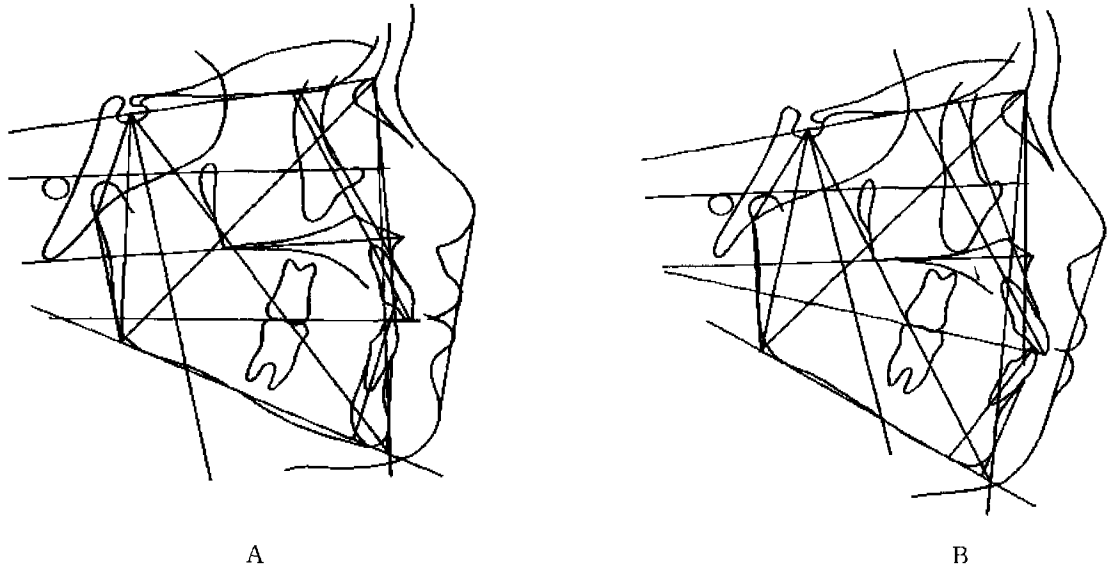


그림 1. 치료 후 양호한 안모의 예(A)와 불량한 안모의 예(B)

- ② Group 1에서 치료 전 후 유의성 있는 차이를 보이는 항목
- ③ Group 2에서 치료 전 후 유의성 있는 차이를 보이는 항목
- ④ Group 1과 Group 2에서 치료 전 후 유의성 있는 차이를 보이는 항목

(2) 계측점과 계측항목(그림2, 3, 4, 5)

1) 계측점(그림 2)

1. S(Sella) ; 뇌하수체와의 중심점
2. Na(Nasion) ; 정중시상면의 전두비골봉합의 최전방점
3. A(Subspinale) ; 상악의 기저부에서 치조돌기로 굽어진 골의 외형선상의 가장 깊은 점
4. B(Supramentale) ; Infradentale하방과 pogonion 상방에 있는 하악의 골성 곡선상에서의 최후방점
5. Pog(Pogonion) ; 정중시상면에서 bony chin의 최전방점

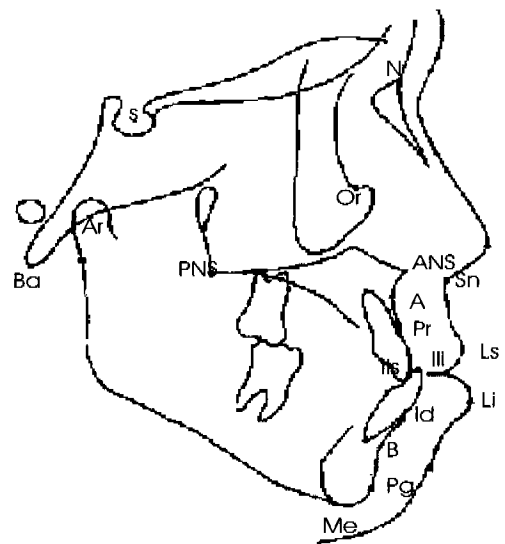


그림 2. 계측점

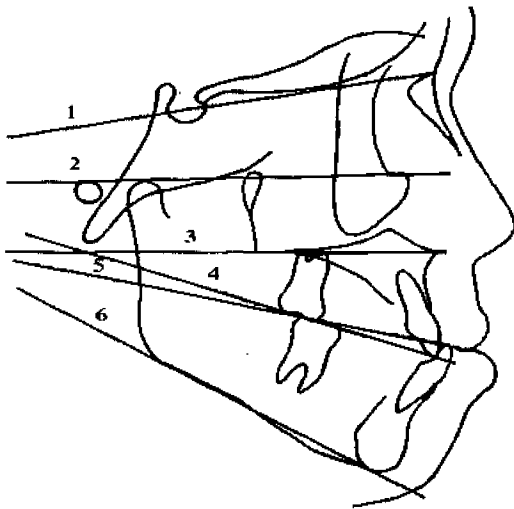


그림 3. Horizontal lines

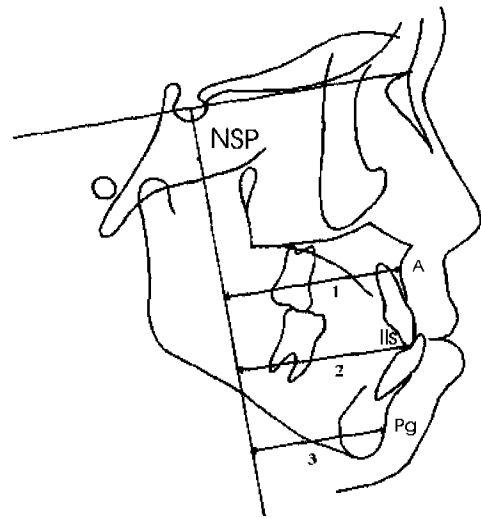


그림 4. Linear measurements

- 6. Gn(Gnathion) ; 정중시상면에서 bony chin의 최하방점
- 7. Me(Menton) ; 이부외형선의 최하방점
- 8. Go(Gonion) ; Menton에서 하악하연의 후방접선과 하악지 평면이 이루는 각의 이등분선이 지나는 골조직점
- 9. Ar(Articulare) ; 상행지의 후방경계와 두개저의 외측연의 교차점
- 10. Ba(Basion) ; 정중시상면에서 대후두공 전연의 최하방점
- 11. Po(Porion) ; 외이공의 최상방점
- 12. PNS(Posterior nasal spine) ; 경구개의 최후방점
- 13. ANS(Anterior nasal spine) ; 정중시상면상에서 골성 전비극의 최전방점
- 14. Pr(Prosthion) ; 상악 치조골의 최전방점
- 15. Id(Infradentale) ; 하악 치조골의 최전방점
- 16. Pn(Pronasale) ; 정중시상면에서 코의 최전방점
- 17. Sn(Subnasale) ; 정중시상면에서 코의 기저부와 상순이 만나는 점
- 18. Ls(Labialis superius) ; 정중시상면에서 상순의 최전방점
- 19. Li(Labialis inferius) ; 정중시상면에서 하순의 최전방점

2) 계측선(그림 3)

- 1. Nasion-Sella line(NSL) ; Nasion과 Sella point의

연결선

- 2. FH plane ; Porion과 orbitale를 연결한 선
- 3. Nasal line ; ANS와 PNS를 연결한 선
- 4. Occlusal line, inferior(Oli) ; 하악 전치절단면과 하악 제 1대구치 원심협측교두를 연결한 선(제 1대구치가 상실되었을 때에는 제 2대구치의 근심협측교두를 이용)
- 5. Occlusal line,superior(Ols) ; 하악 전치절단면과 하악 제 1대구치의 원심협측교두를 연결한 선
- 6. Mandibular line(ML) ; gnathion을 통과하여 하악 골 하연에 그은 접선
- 7. Chin line(CL) ; infradentale에서 chin으로 그은 접선
- 8. Nasion-Sella perpendicular(NSP) ; Sella에서 NSL에 그은 수선

3) Linear measurements(그림 4)

- 1. NSP-A point
- 2. NSP-IIs
- 3. NSP-Pg
- 4. Facial Height(FH) ; ANS-Menton/ N Menton

4) Soft tissue linear measurements(그림 5)

- 1. Nose depth ; palatal plane의 연장선에 subnasale와 코끝에서 내린 수직선사이의 거리
- 2. Horizontal lip posture(UL2,II.2) ; subnasale-

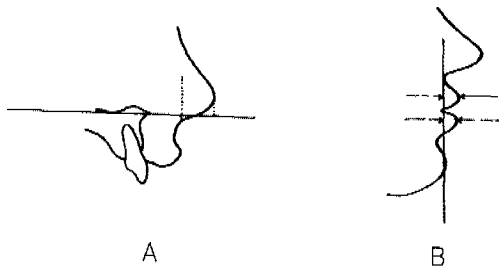


그림 5. A: nose depth. B: horizontal lip posture

pogonion plane에서 입술의 수직적인 돌출정도

3. Upper & lower lips from Ricketts esthetic line (ULI,LLI) ; pronasale와 soft tissue Pg을 연결한 esthetic line에서 입술의 돌출도

5) Angular measurements(그림 6)

1. SN-Pog
2. SN-APr
3. SN IIS
4. NL-APr
5. NL-IIs
6. ML-CL
7. ML-Ili
8. NL-OIs
9. ML-OLi
10. Nasolabial angle ; Pronasale, subnasale, labialis superius를 연결한 각도

III. 연구결과

- (1) Group 1, 2 간 치료 전 유의성 있는 차이를 보이는 항목(표3)

ILs-NL, NSP-ILs, NL-MI, Rickett's esthetic line에 대한 하순의 돌출도, horizontal lower lip posture이며 모두 favorable group에서 더 작은 값을 나타내었다.

- (2) 각 군에서 치료 전후 차이를 보이는 항목(표4, 5)

두 군모두에서 SNA, ANB, Prosthion-SN, Prosthion-N-A, NSP-ILs, NL-ML, overjet, 상순의 돌출도가 변화하였으며 다르게 나타난 것은 다음과 같았다.

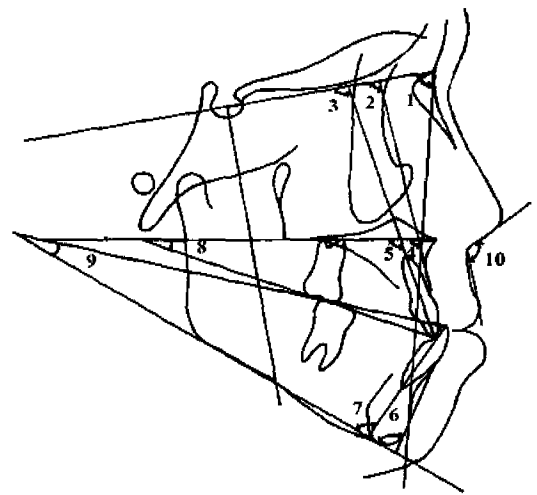


그림 6. Angular measurements

- Group 1 : SNB, occlusal plane, ILs NL, 하순의 돌출도
 Group 2 : SN-Pg, Prosthion-NL, SN-MI, overbite

- (3) Group 1, 2 간 치료 후 유의성 있는 차이를 보이는 항목(표6)

Prosthion-SN, NSP-ILs, Rickett's esthetic line에 대한 하순의 돌출도로 모두 unfavorable group에서 큰 값을 나타내었다.

IV. 총괄 및 고찰

Graber와 Sassouni는 악정형력을 이용하여 안면의 수직적, 수평적 비율의 변화, 즉 상하악골의 크기나 위치 변화가 가능하다고 하였다. 성장기 아동의 조화로운 안면골 관계를 위하여 목이나 두개골을 고정원으로 구외견인장치 (Extraoral appliance)를 사용하게 되는데, 이러한 악정형장치는 성장기 아동의 상하악골의 성장에 영향을 주어 정상적인 상하악골을 갖도록 하는데 사용되어 왔다. 1970년 이전만 해도 성장기 골격성 제Ⅲ급 부정교합은 하악의 과성장이 그 원인으로 알려져 있으므로 자연히 치료방법은 하악의 성장을 제한하는 chin cup이 주로 사용되어 졌다. 그러나, 하악 전돌증을 보이는 환자의 원인은 기본적으로 상악 열성장이거나 하악 과성장, 또는 두 양상의 조합 형태로 나타남을 볼 수 있고, 최근의 연구에 의하면

표 2. Group 1과 Group 2의 평균과 표준편차

	Group 1				Group 2			
	치료 전		치료 후		치료 전		치료 후	
	Mean	S.D.	Mean	S.D.	Mean	S.D.	Mean	S.D.
SN-Pog(°)	80.52	3.40	79.70	3.52	81.06	3.43	79.92	2.93
AN-Pog(°)	3.00	4.46	2.06	4.42	2.45	5.02	3.60	4.09
SNA(°)	80.08	5.64	81.52	5.49	80.22	3.40	81.62	2.34
SNB(°)	81.21	5.34	80.15	4.97	80.97	3.45	79.87	2.88
ANB(°)	-1.13	1.70	1.06	1.70	-1.05	2.37	1.74	1.84
Occ.Plane(°)	22.04	3.38	18.87	3.73	8.44	3.08	19.57	8.66
SN-NL(°)	10.55	4.15	10.02	4.28	8.99	2.88	8.44	3.08
Ols-NL(°)	12.00	3.56	9.08	2.60	12.50	3.71	10.50	2.89
IIs NL(°)	112.50	4.48	116.75	4.13	118.64	5.83	117.03	11.82
Prosthion-NL(°)	105.75	7.31	108.12	11.69	109.82	5.76	115.78	5.76
Prosthion-SN(°)	97.08	4.60	103.45	6.80	101.32	5.83	107.82	5.43
Prosthion-N·A(°)	15.50	6.08	20.41	6.07	20.78	3.77	23.60	6.19
NSP-SS(mm)	52.79	3.96	55.33	4.77	55.64	4.52	56.35	9.24
NSP-Pog(mm)	46.12	7.11	46.12	8.77	50.10	8.57	47.42	7.80
NSP IIs(mm)	52.12	4.31	56.79	5.56	57.03	4.88	62.78	4.96
IMPA(°)	86.57	5.40	84.38	5.64	87.59	7.50	86.60	5.32
SN-ML(°)	35.89	4.80	37.04	5.04	37.22	4.41	39.20	4.04
CL-ML(°)	70.70	4.50	69.54	4.70	73.42	5.96	72.46	6.27
Oli-ML(°)	19.17	2.54	20.18	3.20	20.80	3.14	22.11	3.18
NL ML(°)	25.28	3.55	27.11	4.62	28.10	2.93	30.04	3.12
Overjet(mm)	-3.33	1.05	2.62	1.29	-2.85	1.43	2.71	4.88
Overbite(mm)	2.79	2.11	1.41	1.08	2.46	1.77	1.25	0.95
Facial Height	51.32	2.15	49.92	1.68	50.23	1.67	49.99	2.00
Nasolabial angle(°)	95.64	11.74	94.97	10.25	94.32	12.56	90.63	13.50
Lose depth(mm)	11.91	1.70	12.25	1.79	11.96	1.08	12.10	1.28
UI protrusio 1(mm)	-0.96	1.48	0.46	1.45	-0.78	2.45	1.28	2.15
IJ protrusion 1(mm)	2.10	1.56	1.37	1.14	4.12	1.87	3.83	1.86
UL prothusion 2(mm)	5.58	1.60	7.75	1.91	6.42	1.88	7.85	1.56
LL protrusion 2(mm)	6.16	1.33	5.41	0.79	7.60	1.91	7.60	1.76

표 3. Group 1과 Group 2에서 치료전 유의성 있는 차이를 보이는 항목의 평균

	Group 1	Group 2	p-value
IIs-NL(°)	112.5	118.64	0.0067**
NSP-IIs(mm)	52.12	57.03	0.0127*
NL-ML(°)	25.28	28.1	0.0367*
LL 1(mm)	2.1	4.12	0.0069**
LL 2(mm)	6.16	7.6	0.0387*

* : p<0.05, ** : p<0.01, *** : p<0.001

골격성 제Ⅲ급 부정교합 환자 중의 다수가 상악골의 열성장을 동반하고 있는 것으로 알려져 있다. Gyuer 등과 Ellis, McNamara 등은 13~15세의 성장기 하악전돌 환자중에 19%만 정상적인 상악골을 보였고, 하악전돌과 상악골의 열성장이 동반된 경우가 34%, 정상적인 하악과 상악골 열성장이 23%를 나타내어, 결국 상악 열성장으로 인한 골격성 제Ⅲ급 부정교합이 전체의 63%를 차지한다고 발표한 바 있다. 또 Sue 등은 Ricketts 분석을 이용한 연구에서 상악골 열성장이 골격성 제Ⅲ급 부정교합의 62%에 달한다고 보고 하

표 4. Group 1에서 치료전 후 유의성있는 차이를 보이는 항목

	치료전	치료후	p-value
AN-Pog(°)	-3	2.06	0.0005***
SNA(°)	80.08	81.52	0.0104*
SNB(°)	81.21	80.15	0.0346*
ANB(°)	-1.13	1.06	0.0014**
Occ.Plane(°)	22.04	18.87	0.0022**
Ols-NL(°)	12	9.08	0.0009***
Ils-NL(°)	112.5	116.75	0.0221*
Prosthion SN(°)	97.08	103.45	0.0143*
Prosthion-N-A(°)	15.5	20.41	0.0327*
NSP Ils(mm)	52.12	56.79	0.0003**
NL ML(°)	25.28	27.11	0.0482*
Overjet(mm)	-3.33	1.05	0.0001***
UL 1(mm)	-0.96	0.46	0.0042**
LL 1(mm)	2.1	1.37	0.0433*
UL 2(mm)	5.58	7.75	0.0016**
LL 2(mm)	6.16	1.33	0.0288*

* : p<0.05, ** : p<0.01, *** : p<0.001

였다. 그런 이유로, Mitani와 Fukazawa등은 상악열 성장인 골격성 제Ⅲ급 부정교합에는 chin cap이 적절한 치료방법이 아님을 보고하였다. 또한 다양한 원인의 중안면 함몰환자에서의 구외견인력(Extraoral traction)의 사용이 보고되어 왔다.

현재 상악골 열성장으로 인한 하악 전돌을 보이는 성장기 환자의 치료 시에 성장방향을 변화시키는 face mask는 가장 널리 사용되는 장치 중의 하나이다. face mask의 효과는 상악골과 상악치아는 전하방으로, 하악골과 하악전치는 후하방으로 이동하여 전치부의 반대교합이 개선되며 상순의 위치 또한 전방으로 이동하여 정상적인 안모를 유지하게 한다. 그러나 환자가 갖고 있는 부조화의 정도나 치료 후의 안모를 크게 고려하지 않은 채 치료를 진행하고 있다. face mask로 치료를 한 경우 다행히 anterior crossbite이 해소되었다하더라도 지속되는 하악 성장으로 인한 재발이나 치료 후 만족스럽지 못한 profile, 상악 치열의 전방이동등의 문제점이 발생할 수 있다. 하지만 이러한 불확실함을 가지고도 대부분의 성장기 제Ⅲ급 환자에게 face mask를 사용하는 것이 현재의 치료 실정이며 우리는 이러한 문제들 중 치료 후의 안모에 중점을 두어 치료 전 어떠한 차이가 profile과 관련을 가지는지 알아보는 것이 중요할 것이다.

표 5. Group 2에서 치료전 후 유의성있는 차이를 보이는 항목

	치료전	치료후	p-value
SN-Pog(°)	81.06	79.92	0.0232*
AN-Pog(°)	-2.45	3.6	0.0001***
SNA(°)	80.22	81.62	0.0307*
ANB(°)	-1.05	1.74	0.0001***
Ols-NL(°)	12.5	10.5	0.003**
Prosthion-NL(°)	109.82	115.78	0.0049***
Prosthion SN(°)	101.32	107.82	0.0017**
Prosthion N-A(°)	20.78	23.6	0.0042**
NSP-Ils(mm)	57.03	62.78	0.0001***
SN-ML(°)	37.22	39.2	0.0001***
Oli ML(°)	20.8	22.11	0.0332*
NL-ML(°)	28.1	30.04	0.0488*
Overjet(mm)	2.85	2.71	0.0001***
Overbite(mm)	2.46	1.25	0.0183*
UL 1(mm)	0.78	1.28	0.0001***
UL 2(mm)	6.42	7.85	0.004**

* : p<0.05, ** : p<0.01, *** : p<0.001

표 6. Group 1과 Group 2에서 치료 후 차이를 보이는 항목

	치료전	치료후	p-value
Prosthion-NL(°)	108.12	115.78	0.0403*
NSP-Ils(°)	56.79	62.78	0.0078**
LL 1(mm)	1.37	3.83	0.0005**

* : p<0.05, ** : p<0.01, *** : p<0.001

교정 치료의 목적은 구강 기능의 회복, 심미성의 증진과 조화를 이루며 두개안면 조직의 안정성을 알아보고자 하는 것이다. 이 중 치료 후의 심미성은 교정학의 영역에서 특히 강조되는 영역으로, 조화로운 골격관계와 함께 이에 따른 심미적인 연조직 관계를 정립하기 위해 많은 분석법들과 기준들이 세워져 왔다. Angle은⁹⁾ 안모 분석에 있어 상악 전치와 lower lip curve의 관계가 반드시 고려되어야 한다고 하였으며, Simon은¹⁰⁾ orbital plane을 기준선으로 삼았고, Tweed는¹¹⁾ 안모와 하악하연에 대한 하악 전치의 axial inclination과의 밀접한 관계에 대하여 주장하였다. Ricketts는¹²⁾ 상하순이 코와 턱과 연관된다고 하였으며, nose tip과 chin point를 연결한 선을 esthetic plane으로 정의하였다. 그의 연구에 의하면 상순은 이

선에 대하여 4mm, 하순은 2mm후방에 위치하며 이보다 전방에 위치한다면 부조화를 이루는, 불균형적인 안모라고 하였다. 남자는 턱이 보다 두드러지며 코의 길이가 길기 때문에 여성에 비해 상하순이 보다 후방에 위치하며, 남녀모두 성장하면서 치열은 후퇴하는 경향이 있으므로 아동에서의 하순은 esthetic line 상에 있거나 이보다 약간 후방에 위치하게 된다고 하였다. Burstone은 비순각은 평균 102°이며 Sn-Pg'에 대해 입술의 돌출도를 거리로 측정하여 상순의 돌출은 평균 3mm, 하순은 2mm라고 하였다.¹³⁾

치료 후 양호한 안모를 나타내는 Group 1과 상하순의 돌출된 안모를 가진 Group 2에서 치료 전 차이를 보이는 항목을 보면 상악 전치가 구개평면과 이루는 각도, 상악 전치 tip과 nasion perpendicular plane(이하 NSP)의 거리, 구개평면과 하악평면이 이루는 각도, Ricketts' esthetic line에 대한 하순의 돌출도, horizontal lower lip posture였으며 favorable group에서 모두 작은 값을 나타내었다. 이는 face mask 치료 후 상악골 자체가 전방 견인될 뿐 아니라 상악 치열의 전방 이동 또한 크게 나타나므로, 상악 전치가 이미 순측 경사되어 있는 경우 치료 후 과도히 순측 경사되어 상순이 돌출된다는 것인데 가장 바람직한 안모를 얻기 위해서는 상순이 적절한 지지를 얻어야 하며 상하순은 하방 치조골과 치아 위치의 영향을 받으며 상악 치조골의 성장, 발육이 충분히 되어야 lip support가 향상된다는 것과 같은 결과라 할 수 있겠다.^{5,16)} 상악전치의 치축각도는 SN plane의 경사에 의해서도 큰 영향을 받는데 결과에서 보면 상악 전치와 SN plane이 이루는 직접적인 각도에서 차이가 있지 않고, 상악전치 절단면의 NSP에 대한 거리와 상악골과 이루는 각도가 중요하게 나타났다. 또한 이미 돌출되어 있는 하순을 가진 환자에서 전치부 반대교합을 해소할 수 있을 만큼 상악골을 견인하면 예상대로 상하순이 모두 돌출되는 안모를 가지게 됨을 볼 수 있었다. 상악골을 견인하는 경우 전하방으로 성장하고 하악골은 후하방회전되며 보다 hyperdivergent한 안모가 된다는 것은 이전의 연구에서 알려진 바인데,^{7,16)} 치료 후 안모에 영향을 주는 항목으로는 치료 전 SN-ML의 항목이 아닌 NL-ML이 강조되어 나타났다. 이는 치료 전 두개골과 하악골의 관계보다 상악골과 하악골의 divergency정도가 치료 후 안모에 더 큰 영향을 나타내는 것으로 생각된다.

각 군에서 치료 전후의 변화 항목을 측정하였을 때 face mask는 이전 연구결과와^{6,13,9)} 같이 상하악골의

전후방관계에 영향을 나타냄을 볼 수 있었으며, group 2에서는 mandibular plane angle이 증가하고 overbite이 감소하였으며 하순의 변화는 없었다. 이러한 결과를 분석하면 하악골의 후하방 회전이 상하악골의 A-P discrepancy가 감소에 기여한 것이 아닌, 실제로 상악골의 증가가 유의할 만큼 나타난 환자가 좋은 안모를 보이게 된다는 것을 알 수 있었다.

결과를 종합하면 face mask를 사용하는 환자에서 치료 전 상악 전치와 상악골이 이루는 각도가 작으며, NSP에서의 거리가 짧고, 상악골과 하악골의 divergency가 적으며 하순의 돌출도가 적을수록 치료 후의 안모가 양호할 가능성이 크다고 할 수 있겠다.

심미성이란 매우 주관적인 것으로 이번 연구에서는 임상적으로 환자의 안모를 보고 양호한 안모를 결정하였는데 표 6을 보면 어떤 계측항목과 돌출된 profile이 관련되어있는지 알 수 있었다. 유의성있는 차이를 보이는 것은 palatal plane에 대한 prosthion의 돌출도, NSP에 대한 상악 전치 tip의 거리, esthetic line에 대한 하순의 돌출도로, 상하순은 하방 치조골과 전치의 위치에 의해 영향을 받는다는 연구¹⁶⁾와 일치한다고 볼 수 있겠다.

이번 연구에서 양호한 안모군을 저자의 주관대로 분류하였는데 객관성을 높이기 위한 작업이 보강되어야 할 것으로 생각되며, 실제 임상에 적용시키기 위해서는 본 연구에서의 항목들에 대한 평균값과 범위를 구해보는 것이 필요하리라 생각된다.

V. 결 론

본 연구는 성장기 제 III 급 부정교합 아동의 치료 후 양호한 안모를 얻는데 도움을 주고자 시행하였으며 상악골 전방 견인 치료 후 양호한 안모를 보이는 군(Group 1, n=12)과 양호하지 못한 안모를 보이는 군(Group 2, n=14)으로 나누고, 초진, 말진 시의 측방 두경부 방사선 계측 항목을 이용한 통계처리를 시행한 결과 다음과 같은 결론을 얻었다.

1. 골격성 부조화로 인해 상악전치가 이미 순측 경사되어있을 수록 치료 후 안모는 좋지 않았으며, 상악전치와 관련된 전방 치조골(prosthion)의 전돌 또한 안모에 영향을 주었다.
2. 치료 전 상악골과 하악골이 이루는 각도가 작을수록(NL-ML) 좋은 안모를 나타내었다.
3. 치료 전 하순의 돌출도가 클수록 치료 후 bialveolar

protrusion되는 경향을 나타내었다..

4. 치료 후 하악골의 후하방회전정도가 클 수록 좋지 못한 안모를 보였다.

참 고 문 헌

1. Angle E.H. : Malocclusion of the teeth, seventh edition, 1907.
2. Burstone C.J. : the integumental profile, Am. J. Orthod., 44 : 1 25, 1958.
3. Burstone C.J. : Integumental contour and extension patterns, Angle Orthod., 29 : 93-104,1959.
4. Burstone C.J. : Lip posture and its significane in treatment planning, Am. J. Orthod., 53 : 262-284, 1967.
5. Chen K.F., So L.L. : Sagittal skelctal and dental changes of reverse headgear treatment in Chinese boys with complete unilateral cleft lip and palate, Angle orthod., 66 : 363-372, 1996.
6. Chen K.F., So L.L. : Soft tissue profile changes of reverse headgear treatment in Chinese boys with complete unilateral cleft lip and palate, Angle orthod., 67 : 31 38, 1997.
7. Chong Y.H., Ive J.C., & Artun J. : Changes following the use of protraction headgear for early correction of Class III malocclusion, Angle Orthodontist. 66(5):351-62, 1996.
8. Cozzani G. : Extroral traction and Cl III Treatment. Am. J Orthod., 80:638-650, 1981.
9. Dellinger E.L. : A preliminary study of anterior maxillary displacement, Am. J. Orthod., 63: 509-516,1973.
10. Gallagher R.W., Miranda F., & Buschang P.H. : Maxillary protraction: treatment and posttreatment effects, Am J Orthod., 113(6) : 612-9, 1998.
11. Iric M., Nakamura S. : Protraction of maxilla in rhesus monkeys by controlled extraoral forces, Am. J. Orthod., 67 : 377-392, 1975.
12. Ishikawa II. : Individual growth in Class III maocclusions and its relationship to the chin cap effects, Am. J. Orthod., 114 : 337 346, 1998.
13. Itoh T., Chaconas S.J. : Photoelastic effects of maxillary protraction on the craniofacial complex, Am. J. Orthod., 88 : 117-124, 1985.
14. Jackson G.W., Kokich G., & Shapiro P.A. : Experimental and postexperimental response to anteriorly directed extraoral force in young Macaca nemestrina, Am. J. Orthod., 7:318-333, 1979.
15. Kambara T. : Dentofacial changes producced by extraoral forward force in Macaca irus, Am. J. Orthod., 71 : 249-277, 1977.
16. Kilicoglu H., Kirlic Y. : Profile changes in patients with class III malocclusions after Delaire mask therapy, Am J Orthod., 113(4) : 453-62, 1998.
17. Kokich V.G., Shapiro P.A. : Ankylosed teeth as abutments for maxillary protraction : a case report, Am. J. Orthod., 88 : 303-307, 1985.
18. Mermigos B.A., Clemens A.F. : Protraction of the maxillary complex, Am. J. Orthod., 98 : 47-55, 1990.
19. Nanda R. : Differential response of midfacial sutures and bones to an anteriorly directed estraoral forces in monkeys, J. Dent Res, 57A:362, 1978.
20. Nartallo Turley P.E. : Cephalometric effects of combined palatal expansion and face mask therapy on Class III malocclusion, Angle Orthod., 68: 217-224,1998.
21. Ngan P., Hagg U., Yiu C., Merwin D., & Wei S.H. : Soft tissue and dentoskeletal profile changes associated with maxillary expansion and protraction headgear treatment, Am J Orthod Dentofacial Orthop. 109(1) : 38-49, 1996.
22. Ngan P., Hagg U., Yiu C., Merwin D., & Wei S.H. : Treatment response to maxillary expansion and protraction. European Journal of Orthodontics. 18(2): 151-68, 1996.
23. Ngan P.W., Hagg U., Yiu C., & Wei S.H. : Treatment response and long term dentofacial adaptations to maxillary expansion and protraction, Semin Orthod. 3(4):255 64, 1997.
24. Oppenheim A. : Possibility for physiologic orthodontic movement, Am. J. Orthod., 30 : 345-368, 1944.
25. Ricketts R.M. : Planning treatment on the basis of facial pattern and an estimate of its growth, Angle Orthod., 27 : 14, 1957.
26. Sakamoto T., Uka A. : A roentgenocephalometric study of skeletal changes during and after chin cup treatment, Am. J. Orthod., 1984.
27. Shanker S., Ngan P., Wade D., Beck M., Yiu C., Hagg U., & Wei S.H. : Cephalometric A point changes during and after maxillary protraction and expansion. Am. J. Orthod. 110(4) : 423-30, 1996.
28. Simon, Paul W. : Diagnosis of dental anomalies, Boston Stratford Co., 1920.
29. Subtenly J.D. : A longitudinal study of soft tissue facial structures and their profile characteristics, defined in relation to underlying skeletal structures, Am. J. Orthod., 45 : 481-507, 1959.
30. Tweed : Indication for the extraction of teeth in orthodontic procedure, Am J Orthod. 30 : 8, 1944.
31. 황충주, 경승현, 임중기 : 골격성 제 III 급 부정교합 환자에 대한 상악골 전방견인 장치 치료 효과, 대치교정지 24 : 851-860, 1994.

-ABSTRACT-

A Retrospective Study on Profile Having Favorable Response to Face Mask

Chung-Ju Hwang, Jeong-Lyon Moon

Department of Orthodontics, College of Dentistry, Yonsei University

Skeletal CI III malocclusion is an orthopedic appliance mainly used for growing children with maxillary undergrowth, which largely entails skeletal CI III malocclusion. It improves anterior crossbite and maxillary position and thus, enables patients to attain favorable profile but often involves unfavorable profile with protrusive upper and lower lips. Therefore, if orthodontists have knowledge of which condition helps obtain favorable occlusion and profile, they are able to predict the prognosis and limitation of the treatment.

This study was done in order to help obtain favorable profile after treating growing skeletal CI III children. In the study, we classified children into two groups, the one with favorable profile(Group 1, n=12) and the other with unfavorable profile(Group 2, n=14) and, with retrospective study using pre- and post-treatment lateral cephalogram, drew the following conclusions.

1. As patients had more serious labioversion of upper incisors, they were more unlikely to have favorable profiles after the treatment. Protrusion of prosthion, which was related with maxillary incisors, also affected profiles.
2. As the NL-ML angle before the treatment was small, it was more likely to get favorable profile.
3. As the degree of lower lip protrusion was high, it was likely to have bialveolar protrusion after the treatment.
4. As the degree of downward and backward rotation of mandible was high, it was likely to get unfavorable profile.

KOREA. J. ORTHOD. 1999 ; 29 : 147-156

※ **Key words** : face mask, favorable profile, bialveolar protrusion