

소세포 폐암에서의 위 전이 2예

연세대학교 의과대학 내과학교실

유광하, 김형중, 안철민, 이세준, 김성규, 이원영

= Abstract =

Two Cases of Gastric Metastasis from Small Cell Lung Cancer

**Kwang Ha Yoo, M.D., Hyung Joong Kim, M.D., Chul Min Ahn, M.D.,
Se Joon Lee, M.D., Seung Kyu Kim, M.D., Won Yong Lee, M.D.**

*Yong Dong Severance Hospital, Department of Internal Medicine
Yonsei University College of Medicine. Seoul, Korea*

This is a report of gastric metastases secondary from a primary small cell carcinoma of the lung in two men. Blood-borne metastatic involvement of the stomach by cancer is a rare entity. According to the reports in the literature the prevalence of metastasis to the stomach occurs in 0.4% and the most common cell type of the primary lung carcinoma is large cell type(3.7%) followed by adenocarcinoma(2.4%), small cell carcinoma(1.7%) and squamous cell carcinoma(0.7%). The most common tumors that spread to the stomach through the blood stream are malignant melanoma, breast carcinoma and lung carcinoma. Most of the gastrointestinal tract metastases had no specific symptoms because of its submucosal involvement. The prognosis was poor and the mean survival period from the onset of symptoms was 49 days. The first patient was a 56-year-old man who had primary lung carcinoma with brain metastasis. Gastroscopic findings showed two elevated mass lesions in the anterior wall of the mid body with central ulcer and the posterior wall of the fundus with intact surface mucosa. Pathologic examination of stomach tissue revealed small cell type tumor cells infiltrate in the stomach wall segmentally without destruction of the glands. The second patient was a 67-year-old man who had no other evidence of the distant metastasis. Gastroscopic findings showed a huge, oval shaped, ulcerofungating mass with deep penetrating central ulcer coated with dirty exudate in the anterior wall from mid to upper body of the stomach, and thickened elevated rugal folds in the posterior wall of the fundus. Pathologic examination of stomach tissues revealed the small cell type tumor cells showing small smudged nucleus infiltrate into the mucosa of the stomach and the architecture of mucosa intact. We report the two cases of metastatic gastric cancer from

the primary small cell lung carcinoma with the literature review. (Tuberculosis and Respiratory Diseases 1999, 46 : 273-280)

Key words : Small cell lung carcinoma, Metastasis to stomach.

서 론

폐암의 발생 빈도는 현재 계속 증가하는 추세로 1980년대 후반부터 미국에서 가장 흔한 암이며 우리나라의 경우에도 1995년도 보고에 의하면 남자에서 위암에 이어 2위, 여자에서는 5위를 차지하고 있다¹⁾. 폐암은 조직학적으로나 임상적으로 그 양태가 서로 다른 소세포 폐암과 비소세포 폐암으로 대별되며, 소세포 폐암은 전체 폐암의 약 20%를 차지한다. 소세포 폐암은 종양 세포가 빠르게 성장하는 특성이 있어 병의 진행이 빠르고 초기에 전이를 잘하는 임상적 양상을 가지고 있으므로 진단시 국소적인 병변만 있다고 할지라도 이미 잠재적 미소 전이가 있는 전신적인 질환으로 이해되고 있다²⁾. 폐암의 원격 전이는 주로 전사각근(prescalene) 림프절, 간, 뇌, 부신, 뼈 등에 발생하고³⁾ 위장관으로의 원격 전이는 상당히 드문 것으로 알려져 있으며 전이 시에는 점막하 종양의 형태를 나타내므로 증상이 발현되는 경우가 드물어 대부분의 경우 사체부검을 통하여 확진되어 진다²⁾. 위장관으로 흔하게 전이되는 원발성 종양으로는 악성 흑색종, 유방암, 폐암 등이 있으며⁴⁾ 폐암에서 위장관으로의 원격 전이 시에는 소장, 대장, 위의 빈도로 전이가 발생하며 위로의 전이는 약 0.4% 정도로 보고 되었으며⁵⁾ 국내의 보고도 김⁶⁾등에 의한 원발성 폐암의 위전이가 2예 보고되고 있다.

저자 등은 원발성 소세포 폐암 환자에서 위로의 원격 전이가 동반된 2예를 경험 하였기에 문헌 고찰과 함께 보고하는 바이다.

증 례 I

환 자 : 이○술, 남자, 56세

주 소 : 일주일전부터 발생한 전신 쇠약감, 두통, 식

욕 부진 및 오심, 구토

현병력 : 환자는 약 6개월 전부터 발생한 흉통, 두통, 기침, 객담을 주소로 원주○○병원 내원한후 상부 위장관 내시경 검사 및 폐 컴퓨터 단층 촬영상 이상 소견 있어 본원으로 전원 되었다.

과거력 : 17년전 폐결핵 진단 받고 완치 판정 받았으며 92년 OO 의료원에서 폐결핵에 의한 고립성 폐결절로 좌상 폐엽 절제술을 시행 받았고 흡연력은 10 packs/year였으며 기타 가족력 및 사회력에 특이사항은 없었다.

이학적 소견 : 내원시 혈압은 160/100 mmHg, 맥박수는 분당 74회, 호흡수는 분당 30회, 체온은 36.8℃였다. 환자의 의식은 명료하였으며 만성 병색을 띠고 있었고 피부는 따뜻하고 건조하였으며 촉지되는 림프절은 없었다. 흉부 진찰상 늑간 함몰은 없었으며 좌상엽에서 호흡음의 감소가 있었고 천명음이나 악설음은 청진되지 않았다. 두경부 이학적 검사시 경도의 경부강직이 있었으나 바빈스키 검사는 음성이었다. 복부 진찰상 전반적으로 장음 감소가 있었으며 좌상 복부에 압통이 있었으나 반발통은 없었고 촉진되는 종괴는 없었으며 직장 수지 검사상 이상 소견 없었다.

검사실 소견 : 말초 혈액 검사에서 혈색소 14.1 g/L, 혈구 용적비 40.0%, 백혈구수 6,480/mm³ (중성구 61.3%, 림프구 27.0%, 단핵구 8.0%, 호산구 2.8%) 혈소판수 501,000/mm³ 이었고 혈청 생화학 검사에서 총단백 7.6 g/dL, 알부민 4.6 g/dL, AST 16 IU/L, ALT 24 IU/L, 총빌리루빈 0.5 mg/dL였고 동맥혈 가스 분석상 pH 7.42, 이산화탄소 분압 39.0 mmHg, 산소분압 86.3 mmHg, 산소 포화도 96.5%, 중탄산염 25.3 mmol/L 이었다. 객담 미생물 배양 검사상 음성이었고 H. pylori에 대한 Urease검사는 양성이었다.

방사선학적 검사 : 내원 당시 시행한 흉부 전산화 단층

– Two cases of gastric metastasis from small cell lung cancer –

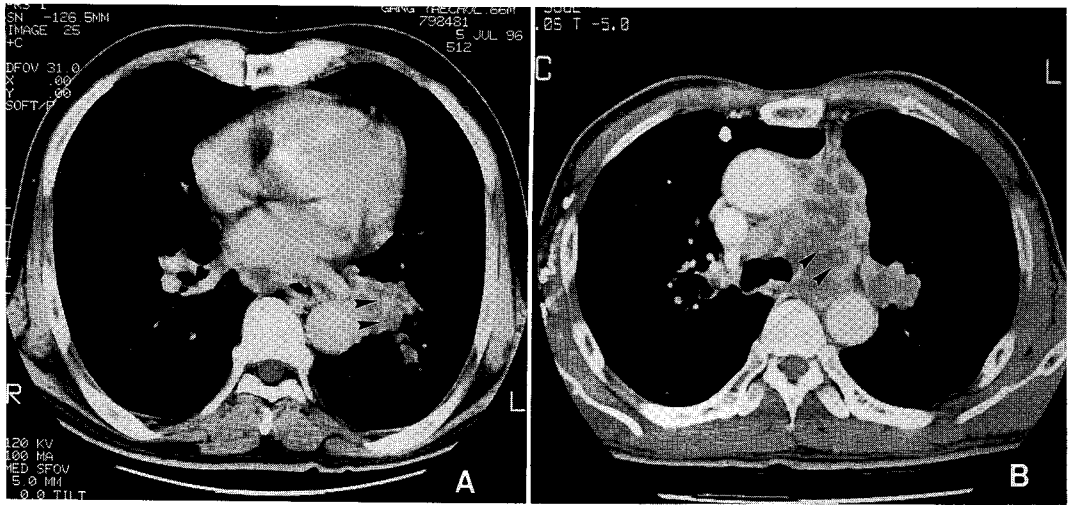


Fig. 1. Chest CT scan

- A : a 2.5×3 cm sized mass lesion that arised from the left lower lobe bronchus(arrow) with enlargement of the subaortic lymph node and central necrosis with peripheral rim enhancement.
- B : Multiple conglomerated lymphadenopathy invol ning subaortic, Lt para-tracheal and anterior mediastinal area with central necrosis and peripheral rim enhancement (arrow).

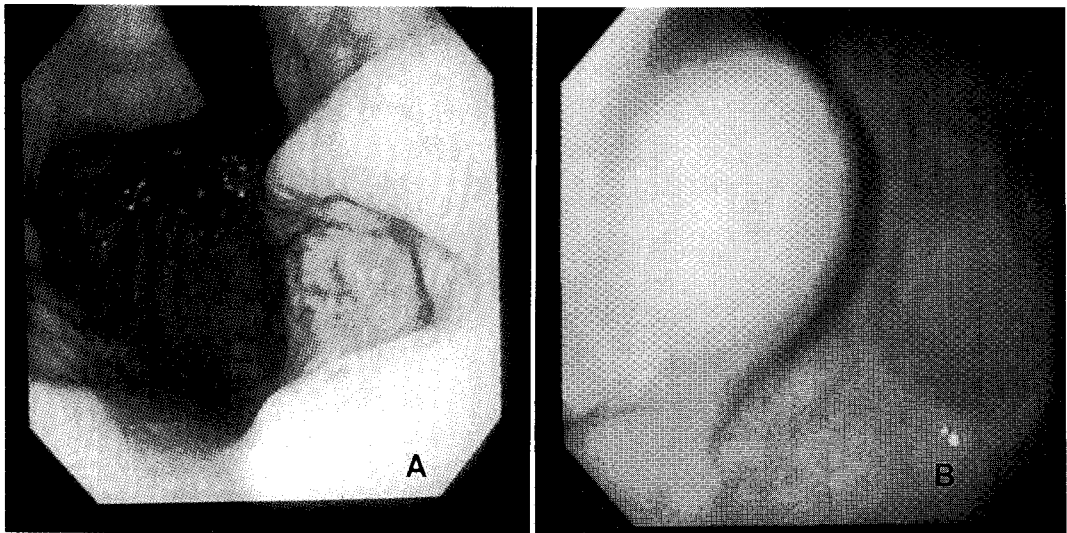


Fig. 2. Gastric endoscopic finding.

- A : A huge, oval shaped, ulcerofungating mass lesion with deep penetrating central ulcer coated with dirty exudate on anterior wall from mid to upper body of stomach.
- B : A 2cm sized elevated mass with smooth, intact surface on the posterior wall of the fundus.

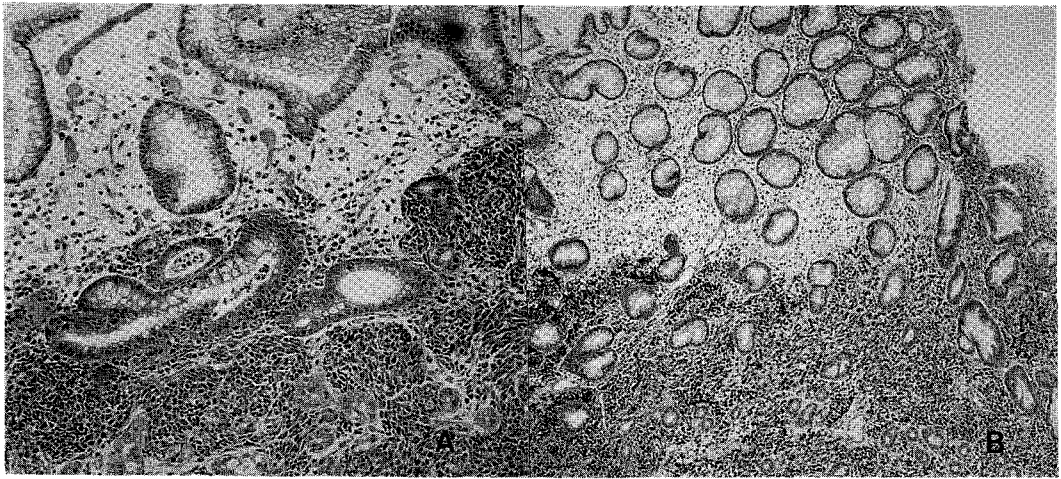


Fig. 3. Pathologic examination of the stomach tissue.

A : The small cell type tumor cells infiltrate in the stomach wall segmentally without destruction of the glandular architectures.

B : Tumor cells showing small smudged nucleus infiltrate into the mucosa of stomach. The architecture of mucosa is intact.

촬영상에서 대동맥하, 좌측 부 기관부, 전종격동 부위에 크기가 증가된 다발성 집합 림프절들이 관찰되었고 중심부에 불균질의 저음영 병소 및 주변부 조영 증강 소견이 보였고 좌측 주 기관지는 외인 압박에 의한 협착 소견이 관찰 되었으며 종괴와 림프절사이의 경계는 불명확하였다. 두경부 전산화 단층촬영상 우측 전두엽과 좌측 소뇌 부위에 조영제로 음영이 증가하는 종괴 소견을 보였다.

상부 위장관 촬영 소견상 위각 상부 소만 부위가 경직(stiffness)되어 있었고 불규칙한 점막 소견을 보였으나 궤양을 시사하는 조영제의 집합은 없었다. 위체부 중간 부위 전 벽에 충만 결손이 관찰되었으며 위벽 주름의 수렴(convergence) 소견이 있고 전정부 대만 부위 점막은 불규칙하였으며 경직되어 있었다.(Fig 1-A)

기관지 내시경 검사: 기관지 내시경 검사상 기관 용골 부위에 이상 소견은 없었으며 좌측 주 기관지 원위부에 정상 점막과 경계가 불명확한 종괴가 있었으며 종괴에 의하여 좌 상엽 및 좌 하엽 기관지는 거의 막혀 있었고 종괴의 표면은 거칠고 출혈 경향이 있었으며

혈관이 풍부하였다.

상부 위장관 내시경 검사: 상부 위장관 검사상 문치로부터 27 cm부위의 중부 식도에 외인성 종괴 압박이 관찰되었고 중부 위체부의 전 벽에 중심부 함몰 궤양을 동반한 약 1.2 cm 크기의 원형의 용기된 종괴가 관찰되었고 위 저부의 후벽 부위에 약 2 cm 크기의 정상 점막 표면을 가진 용기된 종괴를 관찰할 수 있었다.(Fig 2-A)

병리학적 소견: 기관지경 생검 검사상 과 염색되는 핵과 매우 적은 세포질을 가지는 난원형의 등근 세포들이 밀집되어 소(nest)를 이루면서 분열상의 세포들이 많은 전형적인 소세포암이 관찰되었다. 상부 위장관 내시경 생검 검사상 기관지경 생검 검사소견과 일치하는 형태의 소세포암이 관찰되었고 종양 세포의 침윤은 점막하에만 국한되어 있었다.(Fig 3-A)

치료 및 경과: 소세포 폐암의 뇌 전이에 대한 치료를 위해 방사선 치료와 정주용 텍사메사손을 사용하여 이후 두통 및 오심 증상이 호전되었고 소세포 폐암에 대한 치료는 Etoposide와 carboplatin으로 2회의 복합 화학치료를 시행하였다. 위장관 전이에 대해서는 H₂-

길항제 등의 보존적 치료를 시행하여 증상의 완화가 있어 퇴원하였다. 구강 칸디다증 및 전신 쇠약감 식욕 부진으로 인해 재 입원후 항 진균 구강 세척제등 보존적 치료를 시행하여 전신 상태 호전후 퇴원하였으나 더 이상의 추적 관찰은 이루어지지 않았다.

증 례 II

환 자 : 강○철, 남자, 67세

주 소 : 일주일전부터 발생한 혈변, 상 복부 통증 및 토혈

현병력 : 환자는 약 1년 4개월전 목소리가 변하여 본원 호흡기내과 내원 후 원격 전이기의 소세포폐암으로 진단 받고 13차례 항암 화학요법 시행 중으로 일주일전부터 상 복부 동통 및 토혈을 주소로 지방 병원 입원하여 농축 적혈구 7 units 수혈 받은 후 본원으로 전원 되었다.

과거력 : 약 20년전 결핵성 흉막염으로 치료 받았으며 3년전 당뇨병 진단 받고 경구용 혈당 강하제로 치료 중이며 흡연력은 40 packs/year 이며 기타 가족력 및 사회력상 특이사항 없었다.

이학적 소견 : 내원시 혈압은 150/90 mmHg, 맥박수는 분당 104회, 호흡수는 분당 20회, 체온은 38.1℃ 이었다. 만성 병색을 띠고 있었으며 환자의 의식은 명료하였고 피부는 따뜻하고 건조하였으며 결막 관찰상 경도의 빈혈 소견을 보였다. 경부 주위에 촉진되는 림프절은 없었으며 흉부 진찰상 늑간 함몰은 없었고 청진상 호흡음의 크기는 정상이었으며 천명음이나 악설음은 들리지 않았다. 복부 진찰상 장음은 정상 있었으나 좌상 복부에 압통이 심하였고 반발통은 없었으며 간은 촉진되지 않았고 기타 촉진되는 장기나 종물은 없었다. 직장 수지 검사상 검은색의 혈변이 보였으나 만져지는 종괴는 없었으며 상부 위장관 세척시 출혈의 소견은 없었다.

검사실 소견 : 말초 혈액 검사에서 혈색소 11.0 g/L, 혈구 용적비 33.5%, 백혈구수 8,890/mm³ (중성구 73.9%, 림프구 15.4%, 단핵구 10.1%, 호산구 0.4

%) 혈소판수 141,000/mm³ 이었고 혈청 생화학 검사상 총단백 6.6 g/dL, 알부민 2.7 g/dL, AST 49 IU/L, ALT 22 IU/L, 총빌리루빈 0.9 mg/dL였다. Amylase 115 U/L, 식후 2시간 혈당 161 mg/dl, HbA1c 6.7%였으며 동맥혈 가스 분석상 pH 7.47, 이산화탄소 분압 34.2 mmHg, 산소분압 61.5 mmHg, 산소포화도 93.4%, 중탄산염은 24.6 mmol/l였으며 객담 미생물 배양 검사상 음성이었다.

방사선학적 검사 : 내원 당시 시행한 흉부 전산화 단층 촬영상 좌측 하엽 기관지 부위에 2.5×3cm 크기의 종괴가 관찰되었으며 대동맥하 림프절의 크기가 증가되어 있었고 중심부 저 음영 병변 및 변연부의 조영 증강 소견을 보였다. 복부 전산화 단층 소견상 위 상부 대만의 전벽부에 위벽이 두꺼워진 소견을 보이며 주위 복강 신경총(celiac trunk) 및 좌측 위 림프절의 종대소견과 간에 다발성의 저 음영 소견이 보이며 비장에 저 음영의 낭종성 병변이 관찰되었다.(Fig 1-B)

기관지 내시경검사 : 기관지 내시경 검사상 좌측 성대의 마비가 관찰되었으며 기관 용골 부위에 이상 소견은 없었고 좌측 주 기관지를 지난 좌측 하엽 기관지 입구를 꼭 채우는 종괴가 있었으며 종괴의 표면은 거칠고 혈관이 풍부하였고 출혈 경향이 있었다.

상부 위장관 내시경검사 : 상부 위장관 내시경 검사상 식도 부위에는 이상소견이 없었으며 위체부 전 벽의 상부에서 중간을 따라 깊은 중심부 함몰 계양을 동반한 난형 모양의 거대한 용기성 종괴가 관찰 되었다. 또한 위저의 후벽에도 비후되어 용기된 위벽 주름을 관찰할 수 있었다.(Fig 2-B)

병리학적 소견 : 기관지경 생검 검사상 희박한 세포질과 얼룩진 핵을 가지고 있는 종양 세포의 침윤이 관찰 되었다. 상부 위장관 내시경 생검 검사상 기관지경 생검 검사 소견과 같은 모양을 가진 종양세포가 위 점막 내에 침윤되어 있었으며 점막의 구조는 잘 보존되어 있었다.(Fig 3-B)

치료 및 임상 경과 : 환자는 96년 7월 부터 원격 전이기의 소세포 폐암에 대하여 Etoposide와 Carbo-

platin으로 복합 항암요법을 시행하였으며 1차 항암 요법에 대하여 부분적인 반응을 보였고 이후 매일 180 cGy로 25일간 총 4500 cGy의 방사선 치료로 교대 요법을 시행하여 8개월 후 기관지내시경 소견상 기존의 종괴가 사라졌으며 총 13차례의 복합 항암요법을 시행하여 치료 시작 14개월 후의 흉부 전산화 단층 촬영 소견상 기존 종괴의 소실과 림프절 크기의 감소 소견을 보였다. 이후 발생한 위장관 전이에 대한 치료는 H2-길항제 등의 보존적 치료를 시도하였으며 증상의 호전이 있어 퇴원하였으나 현재 추적 관찰이 이루어지지 않고 있다.

고 찰

폐암은 최근 여성 인구의 흡연 증가와 진단 수기의 발전 및 환경 오염 등으로 인하여 발생 빈도가 증가하는 추세에 있으며⁷⁾ 우리 나라에서도 남녀 전체에서 위암, 자궁암, 간암 다음으로 흔한 악성 종양이다¹⁾. 원발성 폐암의 경우 조직학적으로나 임상적으로 구분되는 비 소세포암과 소세포암으로 나누어지는데 비 소세포암의 경우 근치적 절제술이 유일한 치료법이나 진단 당시 수술이 가능한 경우는 20-30%에 불과하며¹⁾ 소세포암의 경우 종양 세포가 빠르게 성장하며 초기에 전이를 잘하는 임상상을 보여 진단시 국소적인 병변만 있다고 하여도 이미 잠재적 전이 병변이 있는 전신 질환으로 이해되고 있다²⁾.

원발성 폐암에서의 전이 형태는 주위 조직으로의 직접 전이, 혈행성 파종, 림프절을 통한 전이가 대부분을 이루고 비교적 드물게 기관지를 통해 이루어 진다⁸⁾. 특히 폐암의 조직 소견에 따라 전이의 양상이 조금씩 차이가 있으며 보고자마다 약간의 차이는 있으나 대세포 폐암에서 위장관으로의 전이가 가장 흔한 것으로 보고 되고 있으며 소세포 폐암의 경우에는 주로 혈행성 전이가 일어나 예후가 가장 양호한 것으로 알려져 있다⁹⁾. 폐암의 전이는 전 사각근 림프절, 간, 뇌, 부신, 뼈 등에 가장 흔하게 발생하지만 위장관으로의 전이는 매우 드물게 발생하며 대부분의 경우 증상이 없

어 진단하기가 어렵고 주로 사체부검에 의해 진단된다¹⁰⁾. 한편으로 전체 원발성 종양에서의 위장관 전이도 비교적 드물며 빈도는 0.2%~1.7% 정도로 보고되고 있으며^{10,11)} 주로 악성 흑색종, 유방암, 폐암 등에서 발생하며⁴⁾, 간암, 용모암(Choriocarcinoma), 정소피종(Seminoma), 식도의 편평 상피암에서는 매우 드물게 발생한다⁶⁾.

Ryo⁵⁾ 등에 의하면 1635명의 폐암 환자를 대상으로 식도를 제외한 위장관 전이를 조사한 결과 대세포암에서 가장 흔하게 발생하며(3.7%) 선암(2.4%) 소세포암(1.7%) 편평상피암(0.7%)의 순으로 전이하였다고 보고하였고 전체적인 위장관 전이율은 1.8%이며 소장(1.1%), 대장(0.5%), 위(0.4%)순으로 전이가 발생하였으며 전이후 증상이 발현되고 평균 49일의 생존기간을 보고하였다. Antler⁸⁾ 등이 423예의 원발성 폐암의 식도를 포함한 위장관 전이를 조사한 결과에서는 편평상피암(4.5%), 대세포암(4.0%), 소세포암(2.6%) 순의 빈도였으며 식도의 하 1/3(48%)이 가장 흔한 전이 장소라고 보고하였다.

위장관 전이에서는 무증상이 대부분이며 상부 위장관을 침범한 경우에는 연하곤란이 가장 흔한 증상이고 하부 위장관 침범 시에는 통증이 가장 흔한 증상이었다. 폐암의 위전이는 주로 혈행성 전이이고 점막하 종양의 형태를 취하여 대부분에서 무증상이며 종양 중심부의 조직 저 산소로 인하여 중심부 괴사가 일어나면 종양에 궤양이 발생되어 증상을 유발시킬 수 있어²⁾ 간혹 상 복부 동통, 오심, 구토, 연하곤란, 식후 불편감 등이 동반될 수 있으며 유문부 폐쇄와 천공, 출혈 등 심각한 합병증을 일으키기도 한다¹²⁾.

Ryo⁵⁾ 등은 폐암 환자의 위장관 전이시 대변 잠혈 반응이 대부분의 경우 양성을 나타낸다고 하였으며 위 전이 시에는 전이 종양의 궤양으로 인하여 대변 잠혈 반응이 양성으로 나올 수 있다. 위 내시경 검사는 위 전이를 진단할 수 있는 중요한 도구로써 방사선적 검사가 정상으로 보일 때 특히 도움이 된다. Sandler¹³⁾ 등은 위 내시경으로 보이는 종양의 모양에 따라 3가지 형태로 전이암을 구분하여 1) 정상 위벽 주름에서

발생하는 조그마한 궤양을 동반한 여러 가지 크기의 종양 2) 중심부에 궤양을 동반하여 화산 모양으로 보이는 점막하 종양 3) 궤양을 동반하지 않은 종양 등으로 나타내었다. 폐암의 위 전이시 증상이 있는 환자에서 사용하는 H2-길항제는 양성 궤양뿐 아니라 악성 궤양, 궤양성 악성 림프종에서도 궤양의 표면을 치유시킴으로¹⁴⁾ 증상의 완화와 함께 내시경 검사시 양성 궤양의 치유 과정으로 생각하여 위 전이의 진단을 어렵게 할 수 있다. Morgan¹⁵⁾ 등에 의하면 원발성 폐암의 화학 치료 도중 소장예 전이된 종양에 의한 장천공을 보고한 예가 있으며 위장관으로의 전이시 치료 방법의 선택을 달리 해야할 가능성이 있으므로 위장관의 전이 유무가 치료 경과 및 치료중의 합병증 발생에 영향을 미칠 수 있다.

폐암의 위 전이시의 치료는 대증 요법을 사용하는 것이 좋으며 전이시 증상 발현 후 생존기간은 평균 49일 정도이므로⁵⁾ 천공과 같은 심각한 합병증이 발생한 경우에도 가능하면 보존적 치료를 사용하는 것이 권장된다²⁾.

결론적으로 원발성 폐암 환자에서 경과 도중 상부 위장관 증상이 있거나 항문 출혈, 대변 잠혈 검사상 양성인 보일 때는 위장관 전이를 고려하여 방사선적 검사와 더불어 상부 위 내시경 등을 시행하여 위전이 유무를 확인하여 치료중의 합병증 감소 및 치료 방법의 변화 등을 고려하여야겠다.

요 약

저자들은 소세포 폐암으로 확진된 환자에서 오심 구토 혈변등 위장관 증상을 호소하여 상부 위 내시경 검사 및 조직 생검을 시행하여 위장관으로의 전이를 확인한 2예를 경험하였기에 문헌 고찰과 함께 보고하는 바이다.

참 고 문 헌

1. 김효진, 정만표, 허대석, 방영주, 한성구, 심영수,

김노경, 김건열, 한용철, 김주현, 박찬일 : 한국인의 폐암(1980-1985). 대한내과학회잡지 46 : 221, 1994

2. Fletcher MS, Frics MB : Gastric Perforation Secondary to Metastatic Carcinoma of the Lung : A Case Report. Cancer 46 : 1879, 1980
3. Willis RA : Pathology of Tumor. London : Butterworth 360 : 1960
4. Menck RS, Amberg JR : Metastatic disease involving the Stomach. Am J Dig Dis 20 : 903, 1975
5. Ryo H, Sakai H, Ikeda T, Hibino S, Goto I, Yoneda S, Noguchi Y : Gastrointestinal Metastasis from lung cancer. Nippon Kyoby Shikkan Gakkai Zasshi 34(9) : 968, 1996
6. Kim HS, Jang WI, Hong HS, Lee CI, Lee DK, Yong SJ, Shin KC, Sim YH : Metastatic involvement of the Stomach Secondary to Lung Carcinoma. Journal of Korean Medical Science 8 : 24, 1993
7. Minna JD : Neoplasms of the lung, Principle of Internal Medicine 13th ed, 1221, New York, Mc Graw-Hill, 1994
8. Antler AS, Ough Y, Pitchmoni CS, Davidian M, Thelmo W, Frpc C : Gastrointestinal Metastasis from Malignant Tumors of the Lung. Cancer 49 : 170, 1982
9. Rienhoff WF, Talbert JL, Wood S : Bronchogenic carcinoma : A Study of Cases Treated at Johns Hopkins Hospital from 1933-1958. Ann Surg 161 : 674, 1965
10. Davis GH, Zollinger RW : Metastatic Melanoma of the Stomach. Am J Surg 99 : 94, 1960
11. Green LK : Hematogenous metastasis to stomach. Cancer 65 : 1596, 1990
12. Edward R, Royle G : Metastatic Carcinoma Causing Haematemesis. Br Med J 14 : 598, 1975

13. Sandler R, Sartor B, Bozymaski E : Endoscopic appearance of cancer metastatic to the Stomach. An analysis of seven cases. J Clin Gastroenterol 3 : 35, 1981
14. Arnott RS : Cimetidine and gastric carcinoma. Br Med J 2 : 1022, 1977
15. Morgan MW, Sigel B, Wolcott MW : Perforation of a metastatic carcinoma of the jejunum after chemotherapy. Surgery 49 : 637, 1977