

# 미성숙 영구치의 치수치료

연세대학교 치과대학 소아치과학교실  
송제선

## ABSTRACT

### Pulp treatment for immature permanent teeth

Yonsei University, Dental College,  
Je Seon Song, DDS, Ph.D,

For dental pulp treatment of immature permanent teeth, direct pulp capping or partial/cervical pulpotomy (apexogenesis) procedures can be used if the dental pulp is vital. MTA (Mineral Trioxide Aggregate) is regarded as the first choice dressing material for these procedures because its higher success rate. It can be also used successfully for devitalized dental pulp which has been treated by calcium hydroxide. This apexification procedure with MTA has a few advantage such as short treatment period and increase of resistance against root fracture. Recently, regenerative endodontic treatment was introduced for devitalized immature pulp. It can maintain pulp vitality and lead to continuing root development although the dental pulp was devitalized.

Key words : immature teeth, MTA(Mineral trioxide aggregate), vital dental pulp, devitalized pulp, apexification, apexogenesis, regenerative endodontic treatment

Corresponding Author  
송제선  
연세대학교 치과대학 소아치과학교실  
E-mail : songjs@yuhs.ac

## I. 서론

미성숙영구치는 치근이 발육 중으로 치근단이 폐쇄되지 않은 상태를 말한다. 미성숙 영구치를 대상으로 치수치료를 시행하는 경우는 깊은 우식이나 혹은 MIH(Molar Incisor Malformation), 외상 등의 원인으로 치수에 가역성 혹은 비가역성 염증이 발생한 경우이다.

미성숙 영구치의 치수치료에 앞서 치수의 건강 상태 또는 치수의 염증 정도를 평가하는 것이 중요하다. 비록 미성숙 영구치의 치수 상태에 대한 진단은 신경섬유의 미발달, 환자의 인지부족으로 인한 신뢰성의 부족, 정상적인 구조물과의 감별진단의 어려움 등으로 쉽지는 않지만, 의과 및 치과병력, 통증의 양상, 시진, 촉진, 타진, 온열, 전기치수검사, 동요도 등의 임상검사와 방사선학적 검사 등을 최대한 활용하여 이루어 질 수 있다.

기존의 치수진단 방법과 더불어 최근에는 치수상태에 대해 조금 더 객관적이고 정확한 진단을 하기 위한 연구들이 이루어지고 있다. 기존의 방법이 신경반응을 유도하며 환자에게 불편감을 유발하고 주관적인 평가인 반면 새롭게 개발되는 방법들은 보다 객관적이며 불편감을 줄이고 혈류의 흐름을 직접 측정하여 말 그대로 치수생활력을 측정하기 위한 방법이다. 이러한 방법에는 레이저 도플러(Laser Doppler; LD) 및 pulse oximetry (PO)를 이용한 방법 등이 소개되고 있다<sup>1-3)</sup>. 현재까지 레이저 도플러 및 PO를 이용한 방법이 기존의 방법보다 더 정확하다는 연구들이 많이 나오고 있으나 편차가 크고 technic에 예민하며 고가의 장비와 기구들이 필요하기에 실용화 단계는 아니다. 특히 이론적으로는 혈류의 측정이기 때문에 신경발달이 적은 미성숙 영구치의 경우 이러한 방법이 보다 유용할 것이라 예상되지만 실제로 유용한 검사방법인지에 대해서는 아직까지 많이 연구가 되어

있지 않는 상황이다.

미성숙 영구치의 치수가 정상적 치수상태이거나 가역성 치수염으로 진단될 경우 생활치수치료를, 비가역적인 치수염이나 치수괴사를 보이는 경우는 실활치수치료를 시행해야 한다. 생활치수치료에는 직접치수복조술과 부분치수절단술 그리고 치경부 치수절단술 (이상 치근단 유도술, apexogenesis) 로 구분할 수 있으며 실활치수 치료의 경우 전통적인 치근단형성술 (apexification)과 최근에 많이 소개되고 있는 치수재혈관화(revascularization) 또는 치수재생치료(regenerative endodontic treatment)로 나누어 볼 수 있다.

미성숙 영구치는 성숙 영구치와는 달리 치수의 크기가 상대적으로 크며 혈관을 통한 영양공급과 세포의 활성이 높고 세균에 대한 저항성이 높다고 알려져 있다. 따라서 성숙한 영구치 보다 치수치료에 대한 반응이 훨씬 좋으며 동일한 재료와 동일한 술식을 사용했을 때 성공가능성이 더 높다. 또한 그럼에도 불구하고 미성숙 영구치의 치수치료 는 상대적으로 큰 치수강의 크기로 인한 치질의 부족, 넓은 상아세관, 임상치관 길이의 부족 등으로 인해 수복이 어려운 경우가 많으며 변연누출에 의한 실패가능성이 성숙영구치보다 더 높다고 할 수 있다. 따라서 coronal sealing이 좋은 크라운 수복이나 복합레진 수복이 추천되며 또한 교합이나 이차외상에 의한 치아파절의 가능성도 높기 때문에 장기간 유지 시에 주기적인 관찰이 필수적이다. 최근 들어 미성숙 영구치의 치수치료에 MTA (mineral trioxide aggregate) 가 널리 사용되고 있다.

수산화칼슘은 높은 pH와 항균효과를 가지며 수복상아질을 유도한다는 점에서 전통적으로 사용되고 있으나 지속적인 강한 pH와 수용성으로 인한 미세누출로 실패할 가능성이 있다. 이에 반해 MTA는 경화성의 재료로서 변연누출이 적고, 보다 양질의

수복상아질과 경조직층이 형성하며 치수생활력을 유지하는 데 수산화칼슘보다 더 효과가 높다고 알려져 있다. 그러나 조작성의 문제, 경화시간의 지연, 비싼 가격, 특히 전치부 사용 시 변색으로 인한 심미적인 문제가 있어 사용에 제한이 되어 왔다. 초기에 출시된 MTA는 ProrootMTA (Dentsply, 미국) 로서 일반적으로 MTA를 지칭하는 제품이며 최근 특허기간이 종료됨에 따라 기존의 MTA의 단점을 극복한 다양한 제품들이 시장에 출시되고 있다.

MTA로 인한 변색의 문제는 방사선불투과성을 위해 첨가된 bismuth oxide (산화비스무스)가 가장 큰 영향을 미치는 것으로 알려져 있다. 즉, 어떠한 자극이나 에너지가 bismuth oxide 에 가해지게 되면 산화비스무스가 환원이 되어(산소분리)가 되며, 이 때 환원된 비스무스 가 어두운 변색을 일으키는 것으로 알려져 있다. 따라서 최근에 개발되어 나오는 MTA 들은 대부분 bismuth oxide 대신 zirconium oxide 등의 활성이 낮은 물질로 대체되어 변색의 가능성이 많이 줄어들게 되었다. MTA는 경화시간이 긴데 최종 경화시간은 대략 4시간 정도로 알려져 있다. 이는 임상에서 실제로 사용하기에 불편함을 주게 된다. 즉, 당일 수복이 어렵고 wet cotton 및 임시가봉 후 재내원하여 최종수복하는 과정을 거쳐야 한다. 따라서 최근에는 이러한 불편감을 줄이고자 최종경화시간을 수 분 내로 단축시킨 fast-set MTA들이 출시되고 있다. 조작성의 문제 또한 극복하려는 노력들이 있어 왔으며 레진성분과의 결합으로 광중합이 가능한 제품 (Theracal LC, Bisco, 미국)이나 putty type (EndoSequence BC RRM-Fast Set Putty, Brasseler, 미국)의 제품들도 출시되고 있다<sup>4)</sup>.

그러나 아직까지 이러한 MTA들은 ProrootMTA에 비해 시장에 출시된 역사가 짧아 동물실험이나 임상결과가 부족한 경우가 많으며, 따라서 임상에서 사용하기에 앞서 근거 중심적인 관점에서 바라보고 신중하게 선택하여 사용하는 것이 바람직할 것으로

보인다. 현재까지 동물실험 및 임상시험에서 양호할 만한 결과를 보여주는 MTA 계열 재료는 Biodentine (Septodont, France), RetroMTA (BioMTA, Korea), EndocemMTA (Maruchi, Korea), Theracal LC (Bisco, USA) 등이 있다<sup>5)</sup>.

## II. 생활치 치수치료(Vital pulp treatment)

### 1. 직접치수복조술 (direct pulp capping)

일반적으로 직접치수복조술은 건전한 치수 혹은 가역적 치수염이 있는 치아에서 1 mm 이하의 작은 치수노출이 된 경우 (외상의 경우 24 시간 이내) 사용된다. 치수복조를 위해 사용되는 재료는 적절한 밀봉능력을 가지면서 경조직층(calcific barrier)의 형성을 촉진시킬 수 있어야 한다. 전통적으로 수산화칼슘 (calcium hydroxide) 제제가 사용되어 왔으며 최근에는 MTA (mineral trioxide aggregate) 계열의 제제가 널리 사용되고 있다.

직접치수복조술은 치아를 러버댐으로 격리하고, 노출된 치수부위를 생리식염수나 NaOCl로 세척하면서 지혈한다. 혈병 (blood clot)이 생기지 않도록 하며 수산화칼슘 제제 혹은 MTA를 제조사의 지시에 따라 노출된 치수에 두께로 적용한 다음 글라스아이오노머 시멘트로 임시 충전을 하거나 혹은 레진이나 크라운 등으로 영구적인 수복치료를 한다.

### 2. 치근단유도술 (apexogenesis) - 부분 및 치경부 치수절단술(Partial/Cervical pulpotomy)

치근단유도술이란 생활력을 가진 미성숙 영구치의 정상적인 치근발육을 유도하는 술식이다. 절단하는 치수부위에 따라 부분 치수절단술(Partial pulpotomy,

Cvek pulpotomy), 치경부 치수절단술(Cervical pulpotomy)로 구분할 수 있다.

성공적인 치근단유도술을 얻기 위해서는 제거 후 남아있는 치수에 염증이 없어야 하며 충분한 세포활성으로 손상이 치유되어야 한다. 즉 치수감염이 있었다라도 치관부의 일부 치수에 국한되어야 하며 남은 치수부위에 세포의 활성이 높고 영양공급이 충분히 이루어져야 한다. 치수의 손상에 대한 반응이라는 관점에서 볼 때, 치경부 치수절단술보다는 부분 치수절단술이 더 유리한데, 이는 치근부에는 섬유성분이 많으며 치경부에 보다 더 많은 세포가 존재하기 때문이다. 비단 그것 뿐 아니라 부분치수절단술의 경우 적은 치질 삭제로 인한 치수생활력 검사나 추후 수복에 있어서 더 유리한 부분이 있어 치경부 치수절단술보다 더 추천되고 있다.

미성숙 영구치를 대상으로 하는 치근단 유도술 외에 부분 또는 치경부 치수절단술을 성숙한 영구치를 대상으로 치수절단술을 시행하는 것에 대해서는 논란이 되고 있다. 과거 수산화칼슘을 주로 사용할 때에는 술식 후 실패 가능성이 높아 사용이 권고되지 않았으나 최근에는 40세 이하 연령에서 MTA를 사용할 경우 비교적 성공율이 높아 1차적인 치료로서 추천되고 있다. 40세 이하의 젊은 연령에서는 비교적

치수의 크기도 크며 세포의 활성이 높지만 점차 연령이 증가함에 따라 섬유성분이 증가되고 치수는 위축되어 외부자극과 손상에 취약해 지게 되고, MTA는 수산화칼슘에 비해 경조직 유도 능력이 뛰어나며 강하고 지속적인 자극이 적어 치수손상을 최소화 하며 밀봉능력이 뛰어나기 때문이다. 최근에는 치수절단술의 성공요인으로서 치수의 상태 뿐 아니라 치관부 밀봉(coronal sealing)의 중요성이 강조되고 있는데, 이는 교합면에만 국한된 와동보다는 인접면이 포함된 와동에서의 치수절단술의 성공율이 더 낮아지는 이유가 될 수 있으며 따라서 leakage예방을 위해 치수절단술 후 크라운 수복 혹은 복합레진으로의 수복이 추천되고 있다.

### 1) 부분 치수절단술(Partial / Cvek pulpotomy)

부분 치수절단술은 와동형성 중 2 mm 이하의 치수가 노출 된 치아나 외상 후 24시간이 경과된 치수노출이 있으며, NaOCl 용액 등을 이용하여 치수출혈이 1~2분내에 조절되는 경우에 노출된 치수의 표층과 주변 상아질을 1~3 mm 정도 제거하고, 수산화칼슘 또는 MTA를 적용한다(그림 1). 이 때 혈병이 생기지 않도록 하며 수산화칼슘 또는 MTA를 최소 1.5 mm 이상 조심스럽게 도포하는데

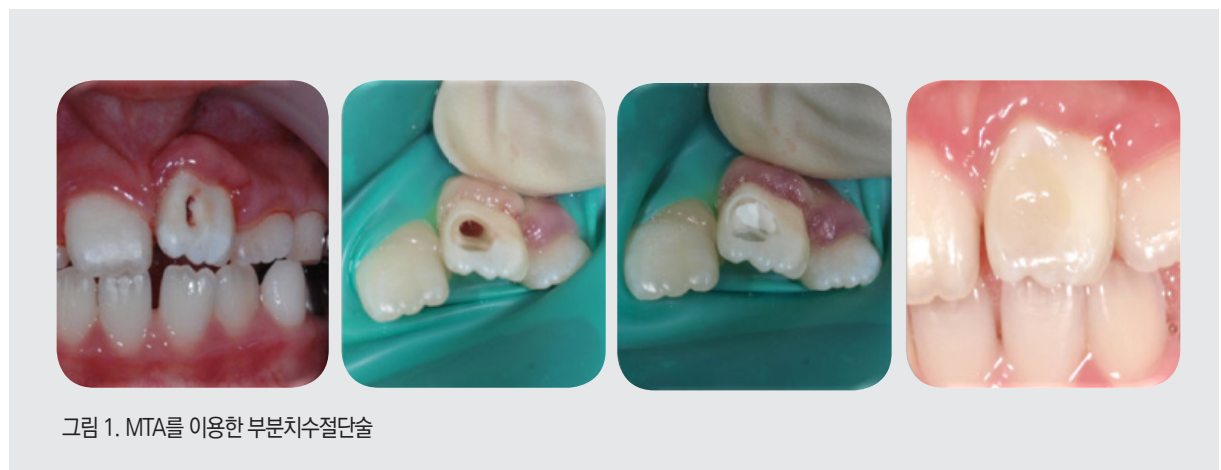

그림 1. MTA를 이용한 부분치수절단술

이때 치수 내부로 압력을 주어 밀려들어가지 않도록 해야 한다. 이후 글라스아이오노머 시멘트 및 복합레진 혹은 크라운으로 영구적인 수복을 한다. 치경부 치수절단술에 비해 부분 치수절단술의 장점은 다음과 같다. (1) 세포가 풍부한 치관부 치수를 더 많이 보존하여 치유능력을 극대화한다 (2) 치경부 상아질의 유지로 치질이 약화되는 것을 방지할 수 있다 (3) 향후에도 치수생활력 검사가 가능하다.

## 2) 치경부 치수절단술(cervical pulpotomy)

전통적인 치수절단술로서 미성숙 영구치가 우식이나 외상으로 치관부 치수에만 병적소견을 보이고, 치수출혈이 2분 경과 후에도 지혈이 되지 않는 경우 치관부 치수를 모두 제거한 후 근관 개시부에서 치수를 절단하여 치료하는 방법이다. 이 후 과정을 부분 치수절단술과 같다(그림 2).

치수절단술 후 치수생활력을 평가하기 위한 정기적 관찰은 반드시 필요한 과정인데 특히 방사선 검사를 통하여 경조직층의 형성여부, 치근의 형성정도, 근단 주위조직의 변화 등을 관찰할 수 있다. 경조직층의 형성은 치수의 회복능력의 척도로 볼수 있으나 반드시 잔존치수의 양호한 예후를 보증하는 것은 아니며

반대로 경조직층이 형성되지 않았더라도 예후가 좋은 경우도 있다. 통상 이러한 경조직층은 술식 후 6개월 정도 후면 관찰이 가능하며 치경부 치수절단술의 경우 근관 내 수복 상아질 형성도 촉진되어 점차 근관이 좁아지게 된다. 따라서 치경부 치수절단술을 받은 치아에서 치근발육 완성 후 다시 치수를 재개방하는 근관치료의 필요성에 대한 논란이 있다. 그러나 일반적으로 향후 포스트 등의 수복이 필요할 것으로 판단되면 특히 외과적 접근이 어려운 구치부위에서는 근관이 완전 폐쇄되기 전에 근관치료를 수행해야 할 필요가 있다고 할 수 있겠으나 그렇지 않은 경우에는 coronal sealing을 유지하며 관찰하는 것이 추천되고 있다.

## III. 실활치 치수치료(Nonvital pulp treatment)

### 1. 치근단형성술(apexification)

미성숙 영구치에서 치근단형성술은 근관으로부터

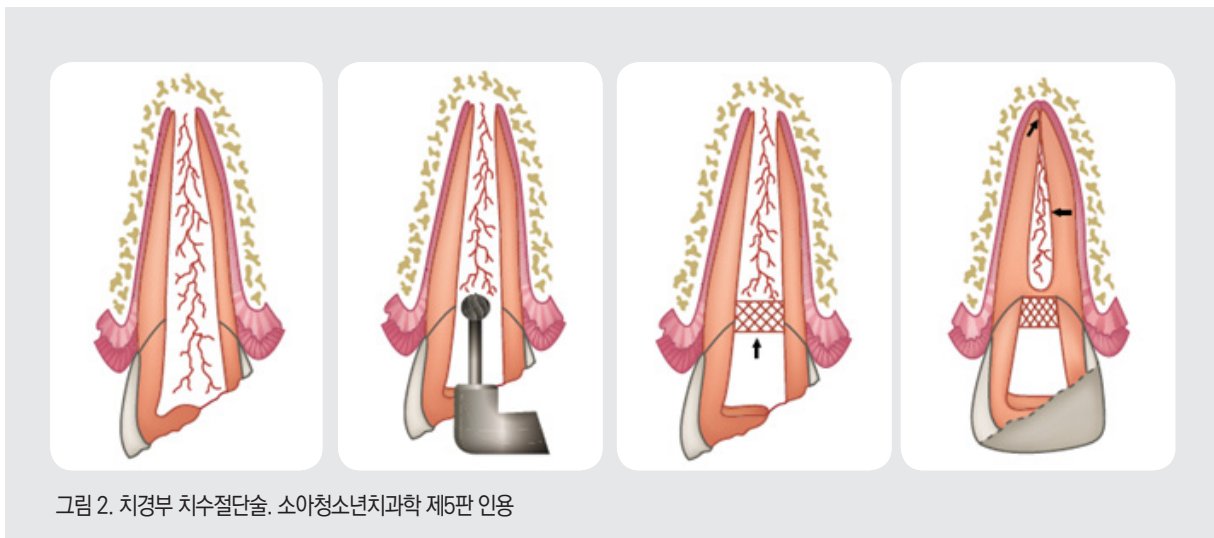


그림 2. 치경부 치수절단술. 소아청소년치과학 제5판 인용



세균과 독성물질(toxin)이 치근단 조직으로 유출되는 것을 막고, 적절한 근관충전이 가능하도록 치근단장벽(apical barrier)을 유도 하여 치근단을 폐쇄시키는 것이다. 전통적으로 수산화칼슘을 이용한 장기간의 치근단형성술이 있으며 최근에는 MTA를 이용한 단기간의 치근단형성술이 임상에서 사용되고 있다<sup>6)</sup>.

### 1) 수산화칼슘을 이용한 장기간의 치근단형성술

수산화칼슘 제제를 이용한 치근단형성술은 전통적인 방법으로 수산화칼슘의 높은 pH와 항균작용을 이용하여 경조직 형성을 유도하는 것이다. 그러나 MTA를 이용한 방법에 비해 수산화칼슘의 단점은 다음과 같다. (1) 경조직벽(hard tissue barrier)을 유도 하는데 통상 1-2년 이상 걸린다. (2) MTA보다 불완전한 경조직벽을 형성한다. (3) 수산화 칼슘에 의해 남아 있는 상아질의 무기질과 유기질 성분의 손실을 일으켜 치경부 파절 가능성을 높인다. (4) 다수의 내원이 필요하다.

### 2) MTA를 이용한 단기간의 치근단형성술

최근 MTA를 사용하여 내원 횟수를 줄임으로써 환자의 협조를 얻는 치근단형성술이 시행되고 있다. 통상적인 치수제거 및 근관 소독 등의 이루어지고, 이후 MTA를 적용시킴으로써 근단충전벽(apical plug) 역할을 하도록 한다.

MTA를 이용한 치근단 형성술의 장단점은 다음과 같다. (1) 최종치료 시 까지 시간이 적게 걸리고 환자의 내원 횟수가 적다. (2) 상아질의 무기질과 유기질 성분이 상실되지 않고 조기 수복이 가능해 치경부 파절가능성이 적다. (3) 흡수되지 않고 밀폐성이 높아 sealing에 유리하여 재감염 기회가 적다. (4) 보다 양질의 치근단장벽을 형성한다. (5) 경화가 된 이후 MTA 를 근관에서 제거하는 것이 어렵기 때문에, 재치료가 필요한 경우 치근단수술을 할 가능성이 있다. (6) MTA는 수산화칼슘 제제보다 조작성이 나쁘고 상대적으로 비용이 비싸다.

따라서 이 술식을 하기 위해서는 잔존 괴사조직 제거와 상아질벽과 근관 내 소독을 철저히 해야 한다. 근관 세척 및 건조 후 밀폐성을 위해 혼합된 MTA를 근단부 4 mm 이상 충전해야 하며 이 후 재내원하여 warm gutta percha로 상부를 충전한다(그림 3).

## 2. 치수재생치료 (regenerative endodontic treatment)

치수가 괴사된 미성숙 영구치를 치료하는 전통적인 방법은 수산화칼슘이나 MTA를 이용한 치근단형성술이다. 그러나 최근 미성숙치아의 치근단형성술을 대체할 수 있는 치료법으로서 근관 내 기계적인 기구조작을 하지 않거나

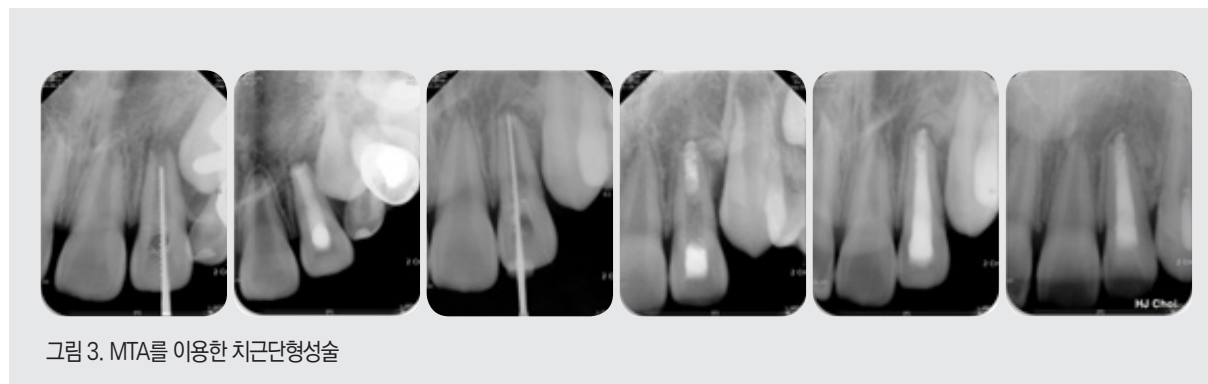


그림 3. MTA를 이용한 치근단형성술

최소한의 사용으로 치수조직의 재생을 유도하여 치근의 성장을 이루는 치수재생치료가 소개되어 임상에서 널리 사용되고 있다(그림 4).

임상에서 이러한 술식은 2001년 Iwaya 등이 처음으로 보고하였는데 항생제를 이용하여 근관 내 감염된 조직을 무균 상태로 만들면 자가 재생능력과 다분화능력을 가진 치수줄기세포가 증식 및 분화하여 미완성 치근을 가진 영구치의 치수 재생(regeneration)을 유도한다는 개념이 적용된 것이다. 처음에는 이러한 술식을 지칭하는 용어로서 2004년 Braachs 등이 재혈관화(revascularization)라는 용어를 사용하였으나 최근에는 2007년 Murray등이 명명한 치수재생치료(regenerative endodontic treatment)라고 부르고 있다. 조직공학적인 관점에서 본다면 조직 재생은 3가지 필수요소인 성장인자, 세포, 지지체(scaffold)가 필요한데, 치수재생치료의 경우 혈병(blood clot)이 지지체와 성장인자를 제공하고 치근단복합체(apical complex) 혹은 주위 치낭/치조골에서 줄기세포가 제공될 수 있다<sup>7)</sup>.

치근단 치수와 HERS 상피 및 치낭으로 이루어진

치근단복합체(apical pulp complex)는 치근상아질과 백악질형성을 유도하며 치근의 성장을 이룬다. 미성숙 치근의 경우 모든 근관내에 존재하는 세포가 사멸한 것은 아닐 수 있기 때문에 치수재생치료를 통해 치근단 복합체에 세포가 살아남게 된다면 치근이 계속 자라는 것이 가능하다. 그러나 이미 손상되고 제거된 치근부 치수 부위는 치근단 치수에서 기원한 세포 뿐 아니라 치낭과 주위골조직에서 유래된 세포가 주로 이주하게 되고 이 경우 치근관내에는 무정형의 경조직(골유사 조직, 백악질 유사 조직)이 형성되는 과정을 거친다. 따라서 엄밀한 의미의 재생(regeneration)이라기 보다는 치유(repair)라고 볼 수 있으며 재혈관화(revascularization)이라는 용어가 보다 정확한 용어라고 볼 수 있다<sup>8,9)</sup>. 치수재생치료의 표준 술식은 지속적으로 발전되어왔으며 미국 근관치료학회가 추천한 치수재생치료의 표준 술식(2018년)은 다음의 box 1에 요약되어 있다.<sup>10)</sup>

치수재생치료 시 고려사항으로서 우선 감염조절(Infection control)을 들 수 있다. 이는 다양한 종류의 근관 내 약제를 통해서 이루어지 질 수 있다.

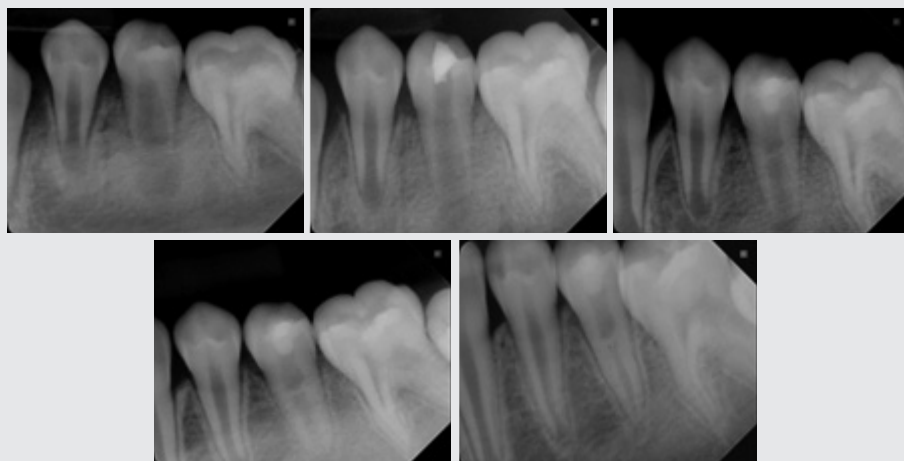


그림 4. 하악좌측 제2소구치의 치수재생치료

**box1. 미국 근관치료학회 권장 치수재생치료 술식 (2018년 기준)**

**\* 첫 번째 내원**

1. 국소마취 및 격리
2. NaOCl 세척. 낮은 농도 사용 (1.5% NaOCl) 후 EDTA 사용
3. 페이퍼 포인트로 건조
4. 수산화칼슘이나 낮은 농도의 항생제 사용
  - \* TAP 사용하는 경우:
    - 1) 치수강을 상아질 접촉제로 밀폐
    - 2) ciprofloxacin: metronidazole: minocycline 항생제를 1:1:1비율로 섞고 최종농도가 0.1-1.0 mg/ml 가 되도록 함
    - 3) 변색방지 위해 대체제 사용 (minocycline을 제외하거나 혹은 다른 항생제로 대체(예. clindamycin; amoxicillin; cefaclor)
5. 근관내로 주입하되 CEJ 하방까지만 삽입
6. 임시수복재료로 3-4mm 충전 (Cavit™, IRM™, GI, etc..)

**\* 두 번째 내원 (1-4 주후)**

1. 치아 평가하여 증상이 있는 경우 근관 내 삽입 반복
2. 혈관 수축제가 없는 국소마취제(3% mepivacaine) 사용하여 마취, 러버댐 격리
3. 17% EDTA로 세척
4. 근관건조
5. 근관 내 파일 등을 이용하여 over-instrumentation을 시행하고 혈병이 차도록 함. 대체물로서 platelet-rich plasma (PRP), platelet rich fibrin (PRF) 또는 autologous fibrin matrix (AFM)도 사용 가능
6. 수복물 (CEJ) 3-4mm 하방까지 출혈 유도
7. 필요한 경우 흡수성 막 (CollaPlug™, Collacote™, CollaTape™)을 혈병 위에 위치시킨 후 MTA로 덮음.
8. 상방에 3-4mm 정도 GI 수복함.
  - \* MTA에 의한 변색가능성 방지 위해 MTA 대체제(Biodentine®, Septodont, Lancasted, PA, USA)를 사용할 수 있음.

일반적으로 NaOCl을 사용하는 데, 높은 농도의 경우 치근단 쪽에 존재하는 줄기세포에 줄 수 있기 때문에 세균의 활성을 저해할 수 있으면서도 최소한의 세포손상을 일으키는 적절한 농도로서 1.5%의 낮은 농도를 권하고 있다. 이후 소독과정은 EDTA의 사용을 권하고 있으며, 이는 치근 내 dentin matrix를 노출시키고 TGF-beta와 같은 분화조절인자의 유리를 일으킴으로서 분화과정에 보다 유리하다고 알려져 있기 때문이다<sup>11)</sup>.

근관내 세균조절의 또 하나의 방법으로서 항생제

또는 수산화칼슘의 사용이 권장되고 있다<sup>12)</sup>. 통상적으로는 ciprofloxacin(그람 음성균), metronidazole(혐기성균), minocycline(그람 양성 및 음성균) 세가지 항생제를 같은 비율로 섞어 paste type 으로 사용하고 있는데 이러한 적용을 할 경우 고농도의 항생제가 국소적으로 치근단 줄기세포에 부정적인 영향을 줄 수 있어 낮은 농도 (0.1-1.0 mg/ml)의 사용을 권하기도 한다. 또한 항생제의 사용은 항상 알리지 반응과 저항세균의 발생을 일으킬 수 있기 때문에 사전에 병력 청취 등을 통해 주의깊게



사용되어야 한다. 사용되는 항생제에 의해 산성환경이 되는 경우 항세균작용과 치질로부터의 TGF- $\beta$ 와 같은 성장인자의 유도를 가능하게 되어 재생에 보다 유리하다는 보고도 있다<sup>13</sup>. 사용되는 항생제 중 minocycline에 의해 변색이 일어나는 것이 보고되고 있기 때문에<sup>14</sup> minocycline을 제외하고 사용하거나 혹은 cefaclor, clindamycin, amoxicillin 등의 다른 항생제로 바꾸어 사용하는 것도 시도되고 있다<sup>15</sup>. 또는 변색을 방지하는 방법으로서 상아질접착제를 미리 치관부위에 적용하고 시린지를 사용하여 항생제를 적용하는 것이 도움이 될 수 있다. 한편, 수산화칼슘도 사용될 수 있는데, 수산화칼슘을 이용하여 성공적으로 치료한 증례들도 많이 보고 되고 있으나 수산화칼슘의 강한 알카리성으로 인해 치근단 줄기세포가 손상을 받을 가능성이 있으며 dentinal bridge 형성 및 치근의 무기질 성분도 빠져가게 할 수 있어 치과쪽 근관내에서만 최소한으로 사용하는 것이 권장되고 있다.

두 번째로 고려해야 할 사항으로서 혈병의 형성이다. 앞서 기술한 바와 같이 혈병은 지지체 및 다양한 성장인자를 공급해 주는 역할을 할 수 있다. 그러나 실제 임상에서는 혈병을 형성시키는 것이 쉽지 않고 때로는 많은 시간이 걸리는 경우가 많다. 이러한 이유 등으로 단순한 혈병의 형성 외에 혈액으로부터 얻은 platelet-rich plasma (PRP)나 platelet-rich fibrin (PRF)의 사용이 시도되고 있다<sup>16</sup>. PRP는 혈액응고방지제를 포함하여 원심분리 후 얻고 있으며 PRF의 경우 혈액응고방지제를 넣지 않아 fibrin이 포함된 상태로 얻을 수 있는데 이러한 혈액제재들은 보다 많은 성장인자(PDGF, IGF, VEGF 등)를 포함하고 있다고 알려져 있다. 현재까지 동물 및 사람에게서 시행한 연구들을 살펴보면 단순한 혈병과

비교하였을 때 더 효과적이라는 연구와 크게 유의한 차이가 없다는 결과들이 공존하고 있어 보다 많은 연구들이 진행되어야 할 것으로 보인다<sup>17</sup>. 한편 MTA의 과량충전을 방지하기 위해 혈병 위에 사용되기도 하는 collagen matrix 제재(CollaPlug™, Collacote™, CollaTape™)들이 있는 경우 치근 중간 부위에서 보다 치수재생과 상아질 두께 증가를 유도하는 데 유리하다고 알려져 있다<sup>18</sup>.

마지막으로 고려해야 할 사항은 coronal sealing이다. 통상 밀폐성이 좋으며 생체 친화적이고 방어적 경조직 생성을 유도해 줄 수 있는 MTA를 사용하고 있다. 최근에는 MTA는 변색의 가능성이 있기 때문에 변색 가능성이 적은 다른 bioceramic 제재(Biodentine, RetroMTA 등)를 사용하거나 CEJ 하방까지만 적용하는 것을 권하고 있다. 한편, 글라스 아이오노머 시멘트를 사용하여 성공적인 결과를 얻은 경우도 보고되고 있으나<sup>19</sup> 장기간 경과 관찰시에는 coronal sealing의 문제로 인해 치근단주위염이 재발하는 경우가 많다고 알려져 있어 일시적인 사용 외에는 사용하지 않는 것이 바람직하다.

#### IV. 결론

소아청소년의 미성숙 영구치의 치수치료는 생활치수치료와 실험치수치료로 대별할 수 있으며 전통적으로 사용되어 오던 수산화칼슘 대신 MTA와 같은 새로운 재료들이 도입되어 사용되고 있으며 치료 성공률도 높아지고 있다. 최근에는 실험된 미성숙 영구치에서 기존에 사용되는 치근단형성술 대신 치수재생술식이 소개되어 널리 사용되고 있다.

● 참고 문헌 ●

1. Jespersen JJ, Hellstein J, Williamson A, et al. Evaluation of dental pulp sensibility tests in a clinical setting. *Journal of endodontics* 2014;40(3):351-354
2. Mainkar A, Kim SG. Diagnostic Accuracy of 5 Dental Pulp Tests: A Systematic Review and Meta-analysis. *Journal of endodontics* 2018
3. Ghouth N, Duggal MS, BaniHani A, Nazzal H. The diagnostic accuracy of laser Doppler flowmetry in assessing pulp blood flow in permanent teeth: A systematic review. *Dental Traumatology* 2018
4. Parirokh M, Torabinejad M, Dummer P. Mineral trioxide aggregate and other bioactive endodontic cements: an updated overview&#8211;part I: vital pulp therapy. *International endodontic journal* 2018;51(2):177-205
5. Nowicka A, Lipski M, Parafiniuk M, et al. Response of human dental pulp capped with biodentine and mineral trioxide aggregate. *Journal of endodontics* 2013;39(6):743-747
6. Lin J-C, Lu J-X, Zeng Q, et al. Comparison of mineral trioxide aggregate and calcium hydroxide for apexification of immature permanent teeth: A systematic review and meta-analysis. *Journal of the Formosan Medical Association* 2016;115(7):523-530
7. Thakur L, Goel M, Sachdeva G, Kushal Katoch K. Regenerative endodontics: a comprehensive review. *EC Dent Sci* 2016;3:556-567
8. Lin L, Ricucci D, Huang GJ. Regeneration of the dentine&#8211;pulp complex with revitalization/revascularization therapy: challenges and hopes. *International endodontic journal* 2014;47(8):713-724
9. Diogenes A, Ruparel NB. Regenerative endodontic procedures: clinical outcomes. *Dental Clinics* 2017;61(1):111-125
10. Endodontists AAO. AAE Clinical Considerations for a Regenerative Procedure. American Association of Endodontics, ([https://f3f142zs0k2w1kg84k5p9i1o-wpengine.netdna-ssl.com/specialty/wp-content/uploads/sites/2/2018/06/ConsiderationsForRegEndo\\_AsOfApril2018.pdf](https://f3f142zs0k2w1kg84k5p9i1o-wpengine.netdna-ssl.com/specialty/wp-content/uploads/sites/2/2018/06/ConsiderationsForRegEndo_AsOfApril2018.pdf))
11. Galler K. Clinical procedures for revitalization: current knowledge and considerations. *International endodontic journal* 2016;49(10):926-936
12. Galler K, Krastl G, Simon S, et al. European Society of Endodontology position statement: Revitalization procedures. *International endodontic journal* 2016;49(8):717-723
13. Yassen GH, Chu T-MG, Eckert G, Platt JA. Effect of medicaments used in endodontic regeneration technique on the chemical structure of human immature radicular dentin: an in vitro study. *Journal of endodontics* 2013;39(2):269-273
14. Kahler B, Rossi-Fedele G. A review of tooth discoloration after regenerative endodontic therapy. *Journal of endodontics* 2016;42(4):563-569
15. Montero&#8208;Miralles P, Martin&#8208;Gonzalez J, Alonso&#8208;Ezpeleta O, et al. Effectiveness and clinical implications of the use of topical antibiotics in regenerative endodontic procedures: a review. *International endodontic journal* 2018
16. Zhu X, Zhang C, Huang GT-J, et al. Transplantation of dental pulp stem cells and platelet-rich plasma for pulp regeneration. *Journal of endodontics* 2012;38(12):1604-1609
17. Del Fabbro M, Lolato A, Bucchi C, et al. Autologous platelet concentrates for pulp and dentin regeneration: a literature review of animal studies. *Journal of endodontics* 2016;42(2):250-257
18. Jiang X, Liu H, Peng C. Clinical and radiographic assessment of the efficacy of a collagen membrane in regenerative endodontics: a randomized, controlled clinical trial. *Journal of endodontics* 2017;43(9):1465-1471
19. Yang J, Zhao Y, Qin M, Ge L. Pulp revascularization of immature dens invaginatus with periapical periodontitis. *Journal of endodontics* 2013;39(2):288-292