대한내과학회지 : 제 56 권 제 1 호 1999

처음 진단된 식도암 환자에서 기관지 내시경 검사의 의의 및 적응증

연세대학교 의과대학 내과학교실, 일반외과학교실*

안강현 · 박재민 · 김영삼 · 최승원 · 이준구 · 장윤수
양동규 · 김세규 · 장 준 · 김성규 · 이원영 · 김충배*

서 론

식도암은 위장관 악성종양 중 위암 및 대장암 다음으로 빈도가 높은 종양이며 초진시 낮은 병기에도 불구하고 주변조직으로의 직접침윤이나 원격전이로 인해 여러 가지 치료에 대한 반응이 극히 불량하여 일반적으로 중앙생존기간은 1년 이하, 5년생존율은 10% 이하로 보고되고 있다[1]. 식도암으로 사망한 예에 대한 부검 결과, 약 30%에서 기관 침범이, 그리고 약 18%에서 기관지로의 침윤이 보고되는데[2,3], 식도는 장막층이 없는 해부학적 특성때문에 주변조직 특히 기관이나 기관지, 대동맥, 폐, 종격동 림프절 등으로 직접침윤의 가능성이 많아 이를 확인하는 것이 병기 판정 및 치료 방법의 결정, 특히 수술적 절제의 가능성 여부를 결정하는데 매우 중요한 요소로 간주되고 있다[4,5]. 따라서 식도암의 주변 기관지나 기관으로의 침윤을 확인하기 위한 비침습적 방법으로 아지고그람(azygogram)이나 식도조영술상 식도각(esophageal axis)의 측정 등이 시도되어 왔으며[6], 최근에는 흉부 전산화 단층촬영 등이 유용하게 사용되고 있다[7]. 그러나 이러한 검사들은 병변을 직접 확인하지 못하는 제한점이 있어서, 침습적 검사로 기관지 내시경을 이용하여 수술전 평가로서 기관이나 기관지로의 침윤을 확인하려는 노력들도 계속되어 왔다[8]. Choi 등[4]에 의하면 525명의 식도암 환자 중 33.9%에서 기관지 내시경 검사상 이상이 관찰되었고 16.6%에서 직접적인 기관지 침윤이 있었다고 보고하여 식도암 진단시에 기관지 내시경의 필요성을 강조하고 있다. 반면 최근 Argyros 등[8]은 기침이나 객혈등의 호흡기 증상이 있거나 흉부 방사선학적 검사상 폐허탈 혹은 다수의 폐결절을 동반한 경우, 그리고 종격동 림프절 종대가 있는 경우에 한해 제한적으로 기관지 내시경 검사가 필요하다고 하였다.

저자 등은 식도암으로 처음 진단된 환자에 대한 기관지 내시경 검사상 이상이 동반되는 빈도를 살펴보고 식도암의 기관지 침범여부와 여러 가지 검사상의 소견 및 환자의 증상 등의 관련 여부를 조사하여 수술을 계획한 식도암 환자에서 기관지 내시경이 필요한 환자를 선정할 수 있는 조건들을 확인하고자 하였다.

대상 및 방법

1. 대상

대상 환자는 1989년 3월부터 1997년 6월까지 연세대학교 의과대학 세브란스 병원에 내원하여 식도암으로 진단받은 총 175예의 환자 중 진단 당시 기관지 내시경을 실시한 115예를 대상으로 하였다. 115예의 환자 중 남자 109예, 여자 6예로 남자가 많았다. 이들 환자의 평균 연령은 60세(41세-84세)였으며 식도암의 해부학적인 위치에 따라 상부, 중부, 하부로 분류하였고 상부는 앞니 하방 16-23 cm, 중부는 24-31 cm 그리고 하부는 32 cm 하방으로 하였다. 이와같이 분류할 때, 상부 식도암 13예, 중부 식도암 73예, 하부 식도암 29예 이었고 이들 중 42예에서 수술을 시행하였다.

2. 방법

연구는 후향적인 방법으로 시행하였으며, 기관지 내시경 소견에 따른 분류는 Choi 등의 분류[2]를 적용하였다.

Type I : 기관지 내시경 소견상 특별한 이상이 없는 경우

Type II : 간접 침윤 소견으로 육안상 식도종양에 의한

접 수 : 1998년 5월 15일
통 과 : 1998년 12월 10일

직접적인 점막침윤의 근거가 없이 압박(compression) 이나 발적(hyperemia) 이 관찰되는 경우

Type III : 직접적인 침윤으로 결절상 점막병변, 종양의 돌출이 관찰되는 경우

또한 세포진 검사나 조직생검상 악성세포의 발견시에는 조직학적인 침윤으로 정의하였다. 전체 대상환자 115예중 48예에서 상부 위장관 내시경 및 바륨 식도조영술 그리고 흉부 전산화 단층촬영등 세가지 검사를 모두 실시하여 비교가 가능하였다. 흉부 전산화 단층 촬영 소견은 기관 및 기관지와의 상호 관계를 고려하여 세 가지 class 로 분류하였다.

Class A : 종양과 기관 또는 기관지간에 전혀 연관이 없는 경우

Class B : 종양과 기관 또는 기관지간에 근접소견을 보이는 경우

Class C : 종양에 의해 기관 또는 기관지를 압박하는 소견을 보이는 경우

3. 통계

통계분석을 위해 SAS for windows 프로그램을 이용하였으며 기관지 내시경 소견에 영향을 미치는 요인의 분석을 위해, 먼저 chi-square test 를 시행하였다. 기관지 내시경 소견에 따른 식도조영술상 병변 길이를 비교하기 위해 분산분석(ANOVA)을 시행하였고, 각 군간의 길이의 차이는 Tukey method 를 통해 비교하였다. 단변량 분석결과 기관지 내시경 소견에 영향을 미치는 인자는 식도 조영술상의 병변의 길이와 흉부증상 유무, 그리고 흉부 전산화 단층촬영상의병변의 특성등으로 이 변수들을 선택하여 다중 로지스틱 회귀분석에 이용하였다.

결 과

대상환자 115예에서 식도암의 위치는 상부 식도암이 11.3%(13/115), 중부 식도암 63.4% (73/115), 하부 식도암 25.2%(29/115)로 대부분이 중부나 하부 식도암이었으며, 기관지 내시경의 육안적 분류상 전혀 침윤이 의심되지 않은 type I 병변에 속한 환자가 58.3%(67/115), type II 병변이 29.6%(34/115), 침윤이 있는 것으로 확인된 type III 병변은 12.2%(14/115)였다(Table 1).

기관지 내시경 검사상 관찰된 이상 소견의 위치는 좌측 주기관지가 60.7%(28/46)로 가장 많았고, 기관 21.7%(10/46), 그리고 다발병변 10.9%(5/46)의 순이었다(Table 2). 식도 조영술상 병변의 길이는 type I 병변이 4.8 ± 2.2 cm, type II 병변은 6.1 ± 1.9 cm, type III 병변은 7.4 ± 1.4 cm 으로 병변의 길이가 길수록 기관지 내시경상 이상이 동반될 가능성이 높음을 시사하였다(Fig. 1)($p < 0.05$). 식도 병변의 위치에 따른 길이분포는 상부식도암은 4.1 ± 1.7 cm, 중부식도암은 5.8 ± 2.4 cm, 그리고 하부식도암은 5.5 ± 2.6 cm 으로 상부 식도암보다는 중, 하부식도암이 병변의 길이가 긴 양상을 보였다. 흉부 증상이 있는 환자는 모두 34예(29.6%)였으며 기관지 내시경 검사상 특별한 이상소견이 없었던 type I 병변의 25.3%(17/67), type II 병변의 20.5%(7/34), type III 병변의 71.4%(10/14)에서 흉부증상을 호소하여 흉부증상이 있을 경우에 기관지 침윤이 육안으로 확인될

Table 1. 기관지 내시경 소견과 종양의 위치, 흉부증상과의 관계

	정상소견(Type I) N=67	간접침윤(Type II) N=34	직접침윤(Type III) N=14
식도내시경상 병변의 위치*			
상부	6 (8.9%)	5(14.7%)	2(14.3%)
중부	41(61.2%)	23(67.6%)	9(64.3%)
하부	20(29.9%)	6(17.6%)	3(21.4%)
흉부증상 양성율**			
양성	17(25.4%)	7(20.5%)	10(71.4%)
음성	50(74.6%)	27(79.4%)	4(28.6%)

* $x2$-test상 p-value= 0.319
** $x2$-test상 p-value= 0.001

Table 2. 기관지내시경상 비정상적인 소견이 관찰되는 위치

식도암의 위치 / 기관지병변의 위치	상부식도암 N=7	중부식도암 N=30	하부식도암 N=9
trachea	3	4	3
carina			1
left main bronchus	2	22	4
right main bronchus	1	1	
combined	1	3	1

Table 3. 기관지내시경 소견과 종양의 위치, 흉부 전산화단층촬영과의 관계

	정상소견(Type I) N=60	간접침윤(Type II) N=29	직접침윤(Type III) N=12
흉부 전산화 단층촬영 소견†			
Class A	49(81.7%)	12(41.1%)	3(25.0%)
Class B	9(15.0%)	2(6.9%)	-
Class C	2(3.3%)	15(51.7%)	9(75.0%)

† $x2$-test상 p-value= 0.001

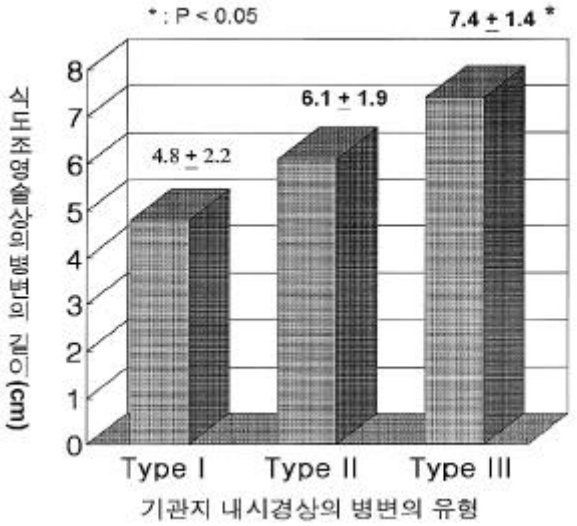

Fig. 1. 기관지 내시경상의 병변의 유형에 따른 식도내시경상의 병변의 길이 분포

가능성이 높았으며(Table 3), 자주 동반되는 흉부증상은 기침(76.5%), 객담(52.9%), 호흡곤란(32.4%), 흉통(17.6%), 객혈(5.9%) 등의 순이었다. 식도암 환자에서 관찰된 단순 흉부 X-선상의 이상소견은 반복적인 폐렴이 8.7% (10/115) 로 가장 흔하였고, 전이성 결절의 발생이나 흉막액이 동반된 경우가 각각 2.6%로 나타났다.

기관지 내시경 소견과 흉부 전산화 단층촬영 소견의 연관성을 살펴보면, 기관지 내시경 소견상 type I 병변이고 흉부 전산화 단층 촬영과의 비교가 가능했던 60예의 환자 중, 81.7%(49/60)는 흉부 전산화 단층 촬영상 class A 이었고, 15%(9/60)에서는 class B 였으며, 3.3%(2/60)에서는 class C 였다. 기관지 내시경상 type II 병변을 보이는 경우에 흉부전산화 단층 촬영상 41.4%(12/29)는 class A 이었고 51.7%(15/29)는 class C 였다. type III 병변은 거의 대부분에서 흉부 전산화 단층 촬영상 이상이 동반되었는데 75%(9/12)에서 병변이 주변의 기관이나 기관지로 침윤하는 class C 였으며 3예(25%)는 기관지 내시경상의 이상에도 불구하고 흉부 전산화 단층촬영상의 이상소견을 확인할 수 없었다(Table 3).

기관지 내시경 소견과 식도조영술상의 병변의 길이, 식도내시경상의 병변의 위치나 모양, 그리고 흉부 전산화 단층촬영상의 이상소견, 흉부증상 유무와의 연관성을 비교하고 의미가 있는 지표들에 대해 로지스틱 회귀분석을 이용하여 살펴본 결과(Table 4), 식도조영술상 병변의 길이가 길수록, 또한 흉부 전산화 단층 촬영상 종양에 의한 기관지 압박소견 즉 class C 병변이 동반되는

Table 4. 기관지 내시경상 간접침윤(type II) 혹은 직접침윤(type III) 소견을 일으키는데 영향을 미치는 인자 (다중 로지스틱 회귀분석결과‡)

	비차비(O.R)	95% 신뢰구간	p-value
식도조영술상 병변의 길이(cm)	1.42	1.04 - 1.94	0.02
흉부전산화 단층촬영			
Class A	1.00	-	
Class B	0.57	0.05 - 5.93	0.63
Class C	36.4	3.60 - 361.86	0.002
증상유무			
없음	1.00	-	
있음	3.24	0.47 - 22.26	0.23

‡ 단변량분석(univariate analysis)결과 기관지 내시경 소견에 영향을 미치는 것으로 나타난 병변의 길이, 흉부 전산화단층 촬영소견과 흉부증상을 다변량 분석에 이용하였음

경우에 기관지 내시경상의 이상(type II 혹은 type III)이 동반될 가능성이 높은 것으로 나타났으며, 흉부 증상이 없으면서 병변의 길이가 짧고(5 cm 미만), 흉부 전산화 단층 촬영상 class A 인 경우에는 전예(12/12)에서 기관지 내시경상 이상이 없는 type I 병변을 보였다. 반면 흉부 증상이 있거나 식도병변의 길이가 긴 경우, 그리고 흉부 전산화 단층 촬영상 class C 의 이상 소견을 보이는 경우 중, 1가지를 만족할 때, 19예중 5예에서 type II 병변을 보였지만, 2가지 이상의 조건을 만족한 17예중 15예에서 기관지 내시경상 type II, III 의 이상을 보였으며 특히 기관지 내시경상 뚜렷한 육안 병변이 관찰된 type III 병변은 전예에서 2가지 이상의 이상소견을 동반하는 것으로 나타났다. 수술전 기관지 내시경소견과 수술후의 T-stage를 비교해 보았을 때, 수술전에 기관지 내시경상 Type I으로 분류되었던 31예중 29예(93.5%)는 근치적절제가 가능하였고 그예에서 식도주변부로의 침윤이 수술시 확인되었다. Type II 병변으로 분류되어 수술했던 총 9예중 8예는 근치적 절제가 가능하였고 1예(11.1%)는 식도주변부로의 침윤이 있었다. 하지만 식도주변 침윤이 확인된 3예중 단 1예에서 기관으로의 침윤이 확인되어 기관지내시경의 위음성율은 3.2%였다.

고 안

식도암 환자에서 기관 및 기관지로의 침윤의 빈도는 상당히 진행된 종양이거나 상부 혹은 경부 식도암인 경우 증가하는데[9], 기관지 내시경 검사는 이러한 환자의 초기 병기설정이나 향후 치료의 방향 특히 수술여부를 결정하기 위한 중요한 진단적 수기로 이해되어 왔다[8]. 그러나 기관지 내시경 검사를 통해 병변을 확인하는 과정은 환자에게 불편함을 주고 의료비의 상승을 초래하며, 여러가지 위험성이 있어서 식도암으로 초진된 환자에서 기관지 내시경 검사를 시행하는 것에 대해 논란이 있어 왔다. Choi 등[4]에 의하면 식도암 초진시 이미 상당수에서 기관지로의 침윤을 동반할 수 있으므로 종양의 크기나 위치에 관계없이 모든 식도암 환자에서 진단초기에 기관지 내시경의 시행을 권하고 있다. 하지만 Argyros 등은[8] 식도암으로 진단된 환자의 초기 병기 판정의 일환으로 모든 환자에게 기관지 내시경 검사를 시행하는 것은 진단적 가치가 적으므로 흉부증상이 있거나 흉부 방사선 검사상 이상이 있을 때에만 기관지 내시경을 시행하는 것이 좋다고 하였다. 이후 Watanabe 등은 하부 식도암 이거나 환자의 전신 상태가 허락하지 않을 경우, 그리고 흉부 전산화 단층 촬영상 기관지와의 관계에서 이상소견이 관찰되지 않는 경우에는 기관지 내시경 시행을 자제하는 것이 합당하며 기관지 내시경이 필요한 사람들을 선별하는 것이 필요하다고 하였다[10].

본 연구에서 식도암 초진 환자 115명에 대한 기관지 내시경 검사상 41.7%(48/115) 에서 Type II, III 의 이상소견을 보였으며 이러한 기관지 내시경상의 이상소견은 식도 내시경상 관찰되는 병변의 위치와는 연관성을 나타내지 않았다. 전체 대상환자의 29.4%에 해당하는 34례에서 흉부 증상이 동반되었는데, 육안적으로 침윤이 직

접 확인된 Type III 병변인 경우에는 71.4%(10/14)에서 흉부증상을 호소하여 흉부증상이 있는 경우에 기관지 내시경상 이상이 있을 가능성이 높았다($p < 0.05$). 흉부 전산화 단층 촬영은 기관이나 기관지로의 침윤여부를 확인할 수 있는 가장 중요한 비침습적 검사방법으로 여겨지고 있는데[7], 본 연구에서도 전산화 단층 촬영상 기관이나 기관지로의 압박 병변(class C)인 경우에는 기관지 내시경상 92.3%에서 Type II, III 의 이상소견을 보여 높은 특이도를 나타냈다. 하지만 흉부 전산화 단층 촬영상 전혀 이상이 없는 경우에도 기관지 내시경상 이상이 발견되는 위음성이 36.5%(15/41)로 나타나 기관 및 기관지 침윤에 대한 흉부 전산화 단층촬영의 민감도는 높지 않음을 알 수 있었다.

식도 조영술상 관찰된 병변의 길이가 길수록 기관이나 기관지로의 침윤의 빈도가 증가하는 것으로 알려져 있는데[4], 본 연구에서도 Type III 병변인 경우에는 전례에서 5 cm 이상의 병변을 보였고 식도조영술상의 병변의 길이가 길수록 기관지의 이상소견이 동반될 가능성이 높았다($p < 0.05$). 하지만 Watanabe 등은 하부식도암의 경우 병변의 길이가 긴 경우에도 해부학적인 특성으로 기관지 내시경상의 이상이 동반되는 경우가 적기 때문에 기관지 내시경이 필요없다고 하였다[10]. 본 연구에서는 하부식도암인 경우에는 3예에서 기관지 침윤이 확인되었는데 중부 식도와 위치상 근접하지 않은 경우라면 기관지 내시경상 이상을 발견하기 어려울 것으로 생각된다. 한편 식도 병변의 길이 측정은 정확성이 떨어지며, 적은 크기의 병변에서도 점막하에 커다란 병변이 내재하고 있을 가능성이 있고, 종양의 침습성 등에 따라 적은 병변에서도 기관지를 침범하는 경우가 관찰[4]되고 있으므로 기관지 침범의 가능성에 대한 독립적인 변수로 사용하는 것은 다소 무리가 있을 것으로 생각된다.

세포조직검사로 기관지 침범이 확인된 경우는 9.5%(11/115)였는데 기관지 내시경 검사상 72.7%(8/11)에서 type II 이상의 병변을 보였으며 기관지 내시경상 이상이 없다고 분류한 경우에도 대부분은 흉부 전산화 단층 촬영상 종양에 의한 압박 소견이 있었다. 이와같은 기관지 내시경 검사와 흉부 전산화 단층촬영간의 차이는 기관지 내시경 검사를 시행하는 관찰자의 수기나 기관지 내시경의 해상도 등에 의한 변수가 관여했을 것으로 생각되며 흉부 전산화 단층 촬영상 종양에 의한 기관지 압박소견이 관찰되는 경우에는 기관지 내시경 검사상 육안적으로 관찰되는 병변이 확실치 않더라도 세포진 검사, 기관지 솔질 세포진 검사, 그리고 적극적인 기관지경하 조직검사 등의 시행이 필요함을 시사한다. 기관지 내시경 검사상 type III 병변이었던 14례중 세포조직학적인 침윤이 확인된 경우는 35.7%(5례)에 불과했는데 이는 육안적으로 관찰되는 병변에서도 병변의 위치나 수기상의 문제등으로 조직검사가 어려울 수 있고, 기관지 점막의 발적 및 돌출이 주로 점막하층의 종양 침윤과 연관되었기 때문인 것으로 생각된다[4].

이상의 결과로 식도조영술상 병변의 길이가 길거나 흉부 전산화 단층 촬영상 기관이나 기관지의 압박소견이 있는 경우, 그리고 흉부증상의 동반등의 3가지 소견중 2가지 이상이 동반된 경우에는 식도암 초진시에 기관지 내시경상 이상이 있을 가능성이 높은 것으로 생각되며, 수술을 계획한 식도암 환자라면 위의 소견중 한가지 이상을 만족하면 수술전 기관지 내시경이 필요하리라 생각되며 병변의 위치와 관계없이 흉부증상이 없는 짧은 길이의 식도병변(5 cm 미만)이고 흉부 X-선이나 흉부 전산화 단층촬영상 뚜렷한 이상소견(class C)을 동반하지 않은 경우에는 식도암 환자에서 수술전 기관지 내시경이 필요치 않을 것으로 판단된다. 또한 식도암으로 진단된 경우 여러 가지 치료에 대한 반응이 극히 낮기 때문에 수술적 절제를 통한 병변의 제거가 가장 효과적이므로 비침습적인 검사소견상 수술이 불가능할 것으로 판단되었던 경우에 기관지 내시경 검사를 통한 직접적인 침윤여부의 확인이 수술적 치료의 가능성을 재차 평가해 줄 수도 있을 것이라고 생각된다.

요 약

목 적 : 식도암으로 초진된 환자에서 기관지 내시경 검사상 이상이 동반되는 빈도를 확인하고 식도암의 기관지 침범여부와 여러 가지 검사상의 소견 그리고 환자의 임상상과의 연관성을 조사하여, 식도암 초진시 기관지 내시경이 필요한 조건들을 확인하고자 하였다.

방 법 : 1989년 3월부터 1997년 6월까지 연세대학교 의과대학 세브란스 병원에 내원하여 식도암으로 진단된 175예의 환자 중 기관지 내시경을 실시한 115예를 대상으로 기관지 내시경상의 이상소견과 환자의 임상양상, 흉부 전산화 단층 촬영소견, 그리고 바륨 식도 조영술 등을 상호 비교하였다.

결 과 :

1) 대상환자 115예에서 식도암의 위치는 상부 식도암이 11.3%(13/115), 중부 식도암 63.4% (73/115), 하부 식도암 25.2%(29/115) 였다.

2) 식도 조영술상의 병변의 길이가 길수록 기관지 내시경상 이상이 동반될 가능성이 높은 것으로 나타났다($p < 0.05$).

3) 흉부 증상은 type I, II 병변인 경우 각각 25.3%, 20.5%에서 동반되었으나 type III 병변인 경우에는 71.4%(10/14)에서 흉부 증상이 동반되어 흉부 증상이 있는 경우에 식도암 환자에서 육안적으로 기관지 병변을 확인할 수 있는 가능성이 높았다.

4) 기관지 내시경상 Type III 병변인 경우에는 대부분 흉부 전산화 단층 촬영상 병변에 의한 압박소견이(class C) 관찰되었다.

결 론 : 수술을 계획하고 있는 처음 진단된 식도암 환자에서 식도 조영술상 병변의 길이가 길거나 흉부 전산화 단층 촬영상 병변에 의한 기관지 압박의 소견이 있는 경우, 그리고 뚜렷한 흉부 증상이 있는 경우 등의 3가지 소견 중 2가지 이상이 양성인 경우에는 기관지 내시경상 이상이 동반될 가능성이 높은 것으로 생각되며, 흉부 증상이 없는 짧은 길이의 식도 병변이고 흉부 X-선이나 흉부 전산화 단층 촬영상 이상이 없는 경우에는 식도암 초진시 기관지 내시경이 필요치 않을 것으로 생각된다.

=Abstract=

Meanings and Indications of pretreatment assessment of esophageal carcinoma with bronchoscopy

Kang Hyun Ahn, M.D., Jae Min Park, M.D.
Seung Won Choi, M.D., Jun Gu Lee, M.D.
Yoon Soo Chang, M.D., Young Sam Kim, M.D.
Dong Kyu Yang, M.D., Se Kyu Kim, M.D.
Joon Chang, M.D., Won Young Lee, M.D.
and Choong Bae Kim*, M.D.

Department of Internal Medicine and Department of Surgery Yonsei University College of Medicine, Seoul, Korea*

Objectives : To determine the yield of bronchoscopy for evaluating tracheobronchial spread in esophageal carcinoma and to identify the conditions for bronchoscopy in patients with newly diagnosed esophageal carcinoma, who planned to be operated.

Methods : From March 1989 to June 1997, 115 patients with esophageal carcinoma had received bronchoscopy. Bronchoscopic findings were classified into three types : Type I : no definitive endobronchial lesion, Type II : indirect effects(hyperemia and compression), Type III : invasion. CT findings were classified into three classes: Class A : tumor separated from tracheobronchial tree, Class B : abutting tree, Class C : compressing tree. We investigated the correlations of clinical presentation and non-invasive tests (including esophagogram) with bronchoscopic findings.

Results :

1) Among 115 patients, bronchoscopic findings were Type I in 67(58.3%), Type II in 34(29.6%), Type III in 14(12.2%).

2) Abnormal bronchoscopic findings are related with length of lesion by esophagogram.($p < 0.05$)

3) Class C lesion by chest CT scan were closely correlated with abnormal bronchoscopic findings.

4) Chest symptoms were frequently associated with type III lesion of bronchoscopy

Conclusion : We could recommend preoperative bronchoscopy in recently diagnosed as esophageal carcinoma who got more than 2 of 3 variables listed below : 1) patients who had chest symptoms, such as cough with sputum, hemoptysis, and dyspnea 2) length of tumor is long in esophagogram(above 5 cm in length), 3) tracheobronchial compressed lesion by chest CT scan.

Bronchoscopy is not needed in cases with no chest symptom, short lesion length(below 5 cm) and normal chest CT finding for preoperative evaluation of esophageal carcinoma.

Key Words : esophageal carcinoma, bronchoscopy, chest symptoms, esophagogram, chest CT, preoperative evaluation

REFERENCES

1) 천선희, 정현철, 김주항, 함영환, 박용준, 정재복, 노재경, 이상인, 박인서, 최흥재. 식도암에서 방사선 단독치료와 방사선 및 항암화학요법제 치료의 효과. 대한내과학잡지 *35:659, 1988*

2) Mandard AM, Chasle J, Marnay J, Villedieu B, Bianco C, Roussel A, Elie H, Vernhes JC: *Autopsy findings in 111 cases of esophageal cancer. Cancer 48:329, 1981*

3) Anderson LL, Lad TE: *Autopsy findings in squamous-*

cell carcinoma of the esophagus. Cancer 50:1587, 1982

4) Choi TK, Siu KF, Lam KH, Wong J: *Bronchoscopy and carcinoma of the esophagus I, Findings of bronchoscopy in carcinoma of the esophagus. Am J Surg 147:757, 1984*

5) **김봉석, 김서운, 이영현, 조희준, 이춘택, 도영수, 김효윤, 조재일, 심영목, 이진오, 강태웅. 식도암 환자의 수술전 평가에서 기관지 내시경의 역할. 대한내과학회지** *46권:521, 1994*

6) Mori S, Kasai M, Watanabe T, Shibuya I: *Pre-operative assessment of resectability for carcinoma of the thoracic esophagus. Part I. Esophagogram and azygogram. Ann Surg 190:100, 1979*

7) Inculet RI, Keller SM, Dwyer A, Roth JA: *Evaluation of noninvasive tests for the preoperative staging of carcinoma of the esophagus. : a prospective study. Ann Thorac Surg 40:561, 1985*

8) Argyros GJ, Torrington KG: *Fiberoptic bronchoscopy in the evaluation of newly diagnosed esophageal carcinoma. Chest 107:1447, 1995*

9) Choi TK, Siu KF, Lam KH, Wong J: *Bronchoscopy and carcinoma of the esophagus II. Carcinoma of the esophagus with tracheobronchial involvement. Am J Surg 147:760, 1984*

10) Watanabe A, Saka H, Sakai S, Hirao T, Hattori T, Shimokata K: *Bronchoscopic and cytopathologic findings of tracheobronchial involvement in esophageal carcinoma. Endoscopy 22:273, 1990*