보건연구정보센터
http://www.richis.org

노인병 : 제 3 권 제 2 호 1999

3-Nitropropionic Acid에 의한 마우스 선조체의 손상기전

연세대학교 의과대학 신경과학교실 및 뇌연구소

김경환 · 손영호 · 이명식 · 김진수

서 론

흥분독성(excitotoxcicity)은 미토콘드리아 기능 이상과 이에 따른 free radical 생성에 의한 산화성 손상과 관련되어 있으며, 임상적으로는 허혈성 신경세포 손상과 만성 퇴화성 질환을 일으킨다[1]. 전통적으로 흥분독성에 의한 신경세포 사망은 necrosis에 의한 것으로 알려졌으나, 최근의 연구는 apoptosis가 흥분독성에 의한 신경세포 사망에 한 부분을 담당하는 것으로 보고하고 있다. 이에 대한 연구로 NMDA나 quinol산의 선조체 주입에 의해 NMDA 수용체를 자극한 경우 apoptosis에 의해 세포사망이 이루어진다는 보고가 있다[2,3]. 미토콘드리아는 apoptosis에 의한 여러 경로의 세포사망에서 핵심적인 역할을 담당하고 있다. 이 중 미토콘드리아 막투과 이행(mitochondrial membrane permeability transition; MPT)의 활성화에 의한 apoptosis 유발은 매우 중요한 사건이다. MPT의 활성화는 미토콘드리아의 외막을 터트려서 apoptosis 유발물질(AIF)과 cytochrome c를 방출시켜 결과적으로 apoptosis를 유발한다[4-6]. 손상된 미토콘드리아로부터 유발된 free radical은 강력한 MPT의 활성물질로 알려져 있다[7,8]. 이와 같이 중요한 미토콘드리아손상과 신경계 질환과의 연관성을 연구하는 한 가지 방법으로 미토콘드리아 독물질이 사용될 수 있다[9].

책임저자 : 김진수, 120-752, 서울시 서대문구 신촌동 134
연세대학교 의과대학 신경과학교실
Tel: (02) 361-5460, Fax: (02) 393-0705

3-Nitropropionic acid (3-NP)는 자연에 존재하는 곰팡이 독(plant mycotoxin)으로, 곰팡이(fungus Arthrinium)에 오염된 통조림을 통해 사람에서 질병을 일으킴으로써 알려지게 되었다. 3-NP는 미토콘드리아 전자전달계의 복합체 II에 관여하는 succinate dehydrogenase (SDH)를 비가역적으로 억제, ATP 생성을 감소시킨다. 임상적으로는 지연성 발현의 dystonia, chorea와 같은 헌팅톤병 양상을 보이고 병리학적으로는 선택적인 기저핵의 병변(selective basal ganglia lesion)을 보인다[10]. 3-NP와 같은 미토콘드리아의 에너지 생성을 방해하는 시약들은 결과적으로 조직독성 저산소증(histotoxic hypoxia)을 일으키며 허혈성 뇌손상과 공통되는 특징들을 갖게 된다[11]. 또한 3-NP에 의한 신경세포손상의 한 기전으로 산화성 스트레스가 받아들여지고 있다. 전신적인 3-NP의 투여에 의해 선조체내의 병변에서 free radical이 증가돼 있음이 보고되었고[12], 3-NP에 의한 신경독성이 copper/zinc superoxide dismutase가 증가되어 있는 마우스에서 감소됨이 보고되었다[13].

최근 들어, 3-NP의 복강 내 투여에 의해 큰쥐의 선조체에 apoptosis가 유발되며 이 경우 apoptosis가 선조체손상의 주 손상요인임이 보고되었다[14]. 때문에 3-NP에 의해 유발되는 apoptosis가 흥분독성에 의할 것이라는 추정을 할 수가 있다. 그러나 이러한 3-NP에 의한 흥분독성과 관련되어진 apoptosis의 유발기전은 동물실험에서 아직 명확하게 밝혀져 있지 않다. 세포배양실험에서 MK801이 3-NP에 의해 유발된 apoptosis를 방지하지 못하는 것으로 보고되었으나 정상적인 신경계를 갖는 동물실험

에서 3-NP에 의한 apoptosis가 흥분독성에 의해 유발될 가능성은 충분히 있다. 때문에 동물실험을 통해 미토콘드리아의 에너지 생성을 감소시켜 병변발생을 유발하는 3-NP에 의한 흥분독성과 이와 관련된 산화성 스트레스가 apoptosis 유발에 관여하는지를 밝힐 필요성이 있다.

본 연구에서는 동물실험을 통해, 흥분독성과 산화성 스트레스가 3-NP에 의한 apoptosis 유발기전에 관련되는지를 밝히고자 하였다. 이를 통해 허혈성 병변과 만성 퇴화성 신경질환에 밀접하게 관련되어 있는 미토콘드리아 이상에 의한 병변발생의 기전을 이해하고 이에 대한 대응 방법을 찾고자 하였다.

연구 방법

1. 실험동물 및 재료

3개월된 숫컷 마우스(35-40 g)가 사용되었다. 3-NP는 정화된 물에 농도 25 mg/ml로 녹이고 pH를 7.4되게 NaOH로 조절하였다. 이후 0.2 μL filter를 통과시켜 모든 박테리아를 제거시켰다. 이 용액을 하루에 두 번 복강 내 120 mg/kg/day 용량으로 5일 간 주입하였다. 마지막 주입 후 하루 뒤 xylazine (8 mg/kgip)과 chloral hydrate (350 mg/kgip)로 마취한 후 단두하였다.

3-NP 투여 후 발생하는 apoptosis에 대한 피질적출의 효과를 확인하기 위해 마우스(n=12)를 상기방법으로 마취하여 stereotaxic frame에 고정하였다. 두피를 중앙부에서 절제 후 두개골을 노출시켰다. 외과적 현미경 시야하에서 치과용 드릴을 사용하여 노출된 두개골을 조심스럽게 제거하였다. 흡입기를 이용하여 좌측 전측두엽을 백질 부위 직전까지 제거하였다. 피질적축술을 시행한 마우스는 내재성 glutamate 자원을 제거하기 위해 1달간 동물 사육실에서 사육되었다. 각 6마리씩의 피질적출된 마우스들이 병리조직검사와 superoxide anion radical (O_2^-)의 *in situ* 검출에 사용되었다. 또한, 3-NP에 의해 유발된 apoptosis에서 흥분독성과 관련된 glutamate의 subtype을 밝히기 위해 NMDA 수용체 길항제인 MK801 (1 mg/kg/d)(MK801군, n=10), 비NMDA 수용체 길항제인 NBQX (30 mg/kg/d)(NBQX군, n=10) 그리고 식염수(200 μL/d)(대조군, n=10)가 각 3-NP 투여 15분 전에 복강 내 주입되었다. 이후, 각 6마리씩의 마우스들이 조직학적인 검사에 4마리씩이 DNA 추출 및 겔전기영동에 이용되었다. 마지막 3-NP 주입 후 하루 뒤 마취하에 단두하였다.

2. 조직학적인 검사와 파쇄된(fragmented) DNA의 *in situ* 검사

안락사 시킨 후, 뇌를 적출하여 냉동절편 절삭기(cryostat)에서 20 μm의 두께로 절단하였다. 500 μm 간격의 연속적인 절편들을 슬라이드에 위치시킨 후 cresyl violet 염색을 시행하여 병변부피를 측정하였다. 각 절편의 선조체와 cresyl violet에 염색이 안된 부위를 영상분석시스템에서 측정하여 선조체와 병변의 면적을 구하였다. 각 연속된 두 절편의 면적에 절편간의 거리를 곱한 후 전체 절편에서의 결과를 합하여 선조체와 병변부피를 구하였다. 선조체의 중앙부분에서 얻은 동결절편은 냉동절편 절삭기를 이용 잘라 cresyl violet 염색과 hematoxylin과 eosin (H&E) 염색에 이용하였고 이로부터 100 μl 떨어진 곳의 동결절편을 TUNEL 염색(terminal deoxynucleotidyl transferase-mediated uridine 5'-triphosphate-biotin nick end labeling)에 이용하였다. 절편은 슬라이드에 위치시킨 후 공기 중에서 말리고 3.7% formaldehyde in 0.1 M Phosphate-buffered saline (PBS) 용액에서 30분간 고정시켰다. 이후 0.3% Triton-X-100, 60 mM hydrogen peroxide 100 mM sodium azadie를 포함하는 PBS 용액에 30분간 배양하였다. 이후 PBS 용액에 세척 후 표본을 terminal deoxynucleotidyl transferase (TdT) buffer에 15분간 담가둔 후 biotin-16-uridine-5'-triphosphate에 60분간 37℃에서 배양하였다. 이 반응은 6 mM sodium citrate와 60 mM sodium chloride로 30분간 세척하여 멈추었다. 슬라이드는 2% bovine 혈청 알부민을 포함하는 PBS에서 배양 후 avidin-biotin-horseradish peroxide에

서 30분간 배양되었다. 이후 3 mM 3, 3,-diaminobenzidine tetrahydrochloride와 18 mM hydrogen peroxide를 포함하는 PBS 용액으로 염색하여 일련의 100%, 95% 그리고 70% 농도의 ethyl alcohol로 탈수시키고 xylazine 용액에 3번 담구어 세척 후 permount로 고정 후 cover glass를 씌운 뒤에 현미경으로 관찰하였다.

3. DNA의 분리와 전기영동검사

3-NP 투여 후 MK801, NBQX and contol 군 간에 발생하는 apoptosis를 분자생물학적으로 비교하기 위하여 선조체 DNA를 분리 후 전기영동을 하여 DNA의 분열형태를 검사하였다. 각 군에서 마취하 단두 후 즉시 선조체 조직을 적출하였다. 적출된 조직(30-50 g)에 proteinase K 40 μL (15 mg/ml), 10 mM Tris HCl (pH 8.0), 0.1 M EDTA (pH 8.0)와 0.5% sodium dodecyl sulfate (SDS)로 구성된 0.6 ml lysis buffer를 넣고 하룻밤 동안 55℃에서 배양하였다. 0.6 ml phenol saturated buffer에 용해된 조직액을 섞어 준 후 12,000 g에서 5분간 원심 분리 후 상층액을 추출하였다. 이후 0.6 ml phenol: chloroform:isoamyl 알콜(25:24:1)로 반복 추출작업을 하였다. 이때 상층액이 적으면 TE buffer를 1/3 volume으로 첨가 같은 과정을 반복하였다. 이후 100% 알코올 2 volume과 최종농도 0.2 M의 NaCl을 이용 -20℃에서 하룻밤을 보관하였다. 12,000 g에서 원심분리(4℃)하여 DNA를 얻은 후 10 mM Tris HCl와 1 mM EDTA (pH 8.0)로 구성된 100 μ l TE buffer에 DNA를 녹였다. DNA를 사용하기 전 30분 동안 37℃에서 DNase-free RNase (0.1 μg /μl)로 처리 후 DNA 용액을 1.8% 아가겔(agarose gel, ethidium bromide (0.3 g/ml) 첨부)에 한 분획당 5 μg씩 주입하여 2시간 동안 전기영동(100볼트)하였다. 이후 자외선 방출기(ultraviolet transillumination, 300 nm wavelength)를 이용 사진촬영을 하여 DNA의 분열형태를 확인하였다.

4. Superoxide anion radical의 검출

Superoxide anion radical (O_2^-) 생성을 검출하기 위하여 산화된 Hydroethidium (HEt)의 *in situ* 검출 방법을 사용하였다[7]. HEt은 O_2^-에 의해 선택적으로 산화되어 ethidium이 되며 다른 free radical인 hydroxyl radical 이나 peroxinitrite에는 반응하지 않는다고 되어있다[7]. 피질적출된 마우스검사군에서 3-NP를 2일간 복강 내 주입 후 마지막 주입 2시간 뒤 xylazine (8 mg/kgip)과 chloral hydrate (350 mg/kgip)로 마취 후 200 μl의 HEt 용액(보관농도; Het 100 mg/1 ml dimethylsulfoxide, 최종농도; 1 mg/ml in PBS)을 경부정맥으로 주입하였다. 마취하에 해파린 생리식염수 용액(200 ml 10 U/ml)과 3.7% formaldehyde 용액으로 심장관류(transcardial perfusion)에 의해서 희생시켰다. 3.7% formaldehyde 용액에 밤 동안 고정(4℃, 암흑상태) 후 50 μl 두께로 vibratom을 이용 잘라 뇌조직 절편을 얻은 후 선조체 중앙부위를 슬라이드에 위치시킨다. Aquarium 용액으로 고정 후 cover glass를 씌어 완성된 표본은 형광 현미경을 이용 선조체를 중심으로 사진 촬영하였다. 이후 산화된 HEt의 밀도와 표현 형태를 피질적출부와 정상부의 선조체에서 비교하였다.

5. Caspase-3 (CPP32) 면역화학검사

TUNEL 염색에 사용된 표본의 이웃 조직절편을 취하여 CPP32의 면역반응(immunoreactivity)을 알아보기 위하여 caspase3 염색을 시행하였다. 일차 항체는 CPP32-p20을 사용하였으며(희석농도; 1:100, 배양시간; 72Hrs) 이차 항체로 항 goat immnunoglobulin(희석농도; 1:200)을 사용하였다. Avidin과 biotinylated horseradish peroxidase를 첨가 후 Nickel DAB 및 peroxidase를 이용하여 염색반응을 일으켜 관찰하였다.

6. 정량화 및 통계적 분석

병변의 선조체에 대한 백분율은

$$\left(\frac{lesion-volume}{Striatum-volume}\right)\times 100;$$ 병변백분율)을

이용하여 구하였다. TUNEL 양성 세포는 TUNEL 염색 후 고배율(×400)에서 현미경을 통해 apo-

ptosis에 합당한 형태를 띠는 TUNEL 염색 양성 세포(/mm^2)를 선조체의 중앙부위와 상측부 한 군데씩을 선정 좌우 선조체에서 각각 세어서 평균을 낸 값을 이용하였다. 모든 실험 자료는 평균±표준편차로 나타냈으며, 세 군에서의 비교는 ANOVA 검정을 이용하였다. p값이 0.05 미만인 경우를 통계적으로 유의한 경우로 간주하였다.

결 과

1. 피질적출 마우스에서의 TUNEL *in situ* 검출, O_2^-, caspase immunoreactivity 비교

3-NP 투여 후의 흥분독성과 apoptosis 간의 관련성을 확인하기 위하여 TUNEL *in situ* 검출을 시행하였다. TUNEL 양성 세포가 정상 부위의 선조체에서 검출되었으며(1,790±99.2/mm^2, mean±SD) 피질적출된 부위의 선조체에서는 관찰되지 않았다. TUNEL 양성 세포들은 진하게 염색되는 핵과 특징적인 apoptotic body 등을 보였다(Fig. 1A, C). HEt에 의해 검출된 O_2^- 양상은 Murakami 등[15]이 언급한바와 같이 산화된 HEt 신호가 세포질에서 작은 붉은 입자로서 나타내고 있었다. 이것은 미토콘드리아에 의해 형성된 O_2^-가 세포질까지 확산되어 보이는 것이며, 정상 부위의 선조체에서 세포질과 핵 주위에서 현저하게 증가되어 있었다. 피질적출 부위의 선조체에서는 이러한 신호가 매우 적었으며 핵 주위에 위치하는 양상을 띠었다(Fig. 1D, E). 산화성 스트레스와 관련이 있는 caspase immunoreactivity 역시 정상 부위의 선조체에서 증가되어 있었으며, 신경세포의 세포질에서 진하게 염색되고 작은 거칠고 침전물 양상을 띠는 과립형 양상을 보였다. 이에 반해 피질적출된 부위의 선조체에서는 매우 약하게 염색되거나 거의 염색이 되지 않았다(Fig. 1F, G).

2. NMDA 수용체 길항제, MK801의 선조체 손상과 apoptosis의 억제

NMDA 수용체 길항제인 MK801과 비 NMDA

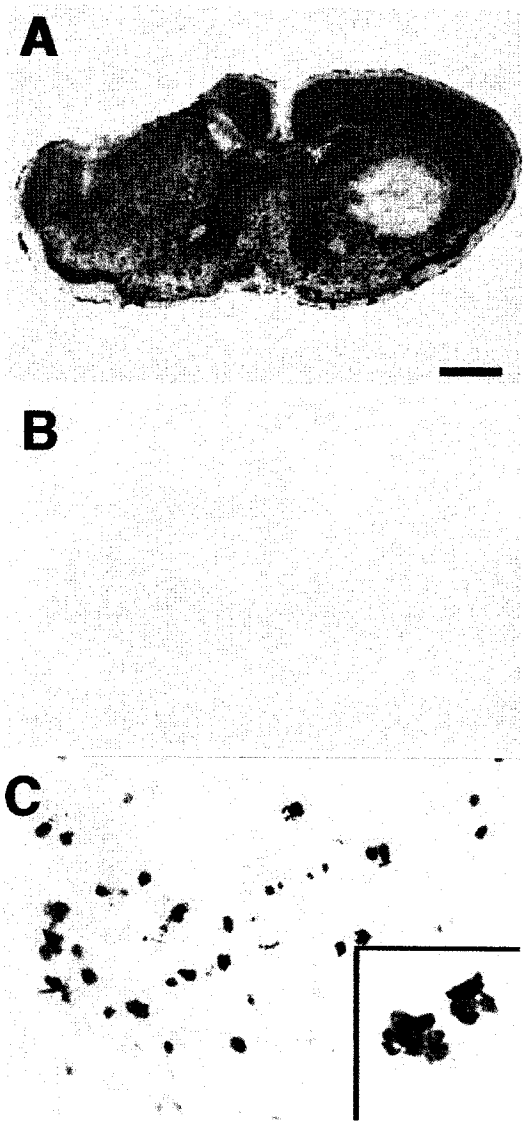

Fig. 1A. Representative findings of O_2^- production, caspase-3 immunoreactivity and apoptosis through intact glutamate corticostriatal pathway in decorticated mice following 3-NP treatment for 5 days. Intact striatum showed pale area with cresyl violet staining, but in the denervated striatum no pale area was seen (A). TUNEL-positive cells were not detected in the denervated striatum (B). In the intact striatum, there were TUNEL-positive cells that were densely labeled in the nuclei (C), accompanied by apoptotic bodies (high-powered magnification in C).

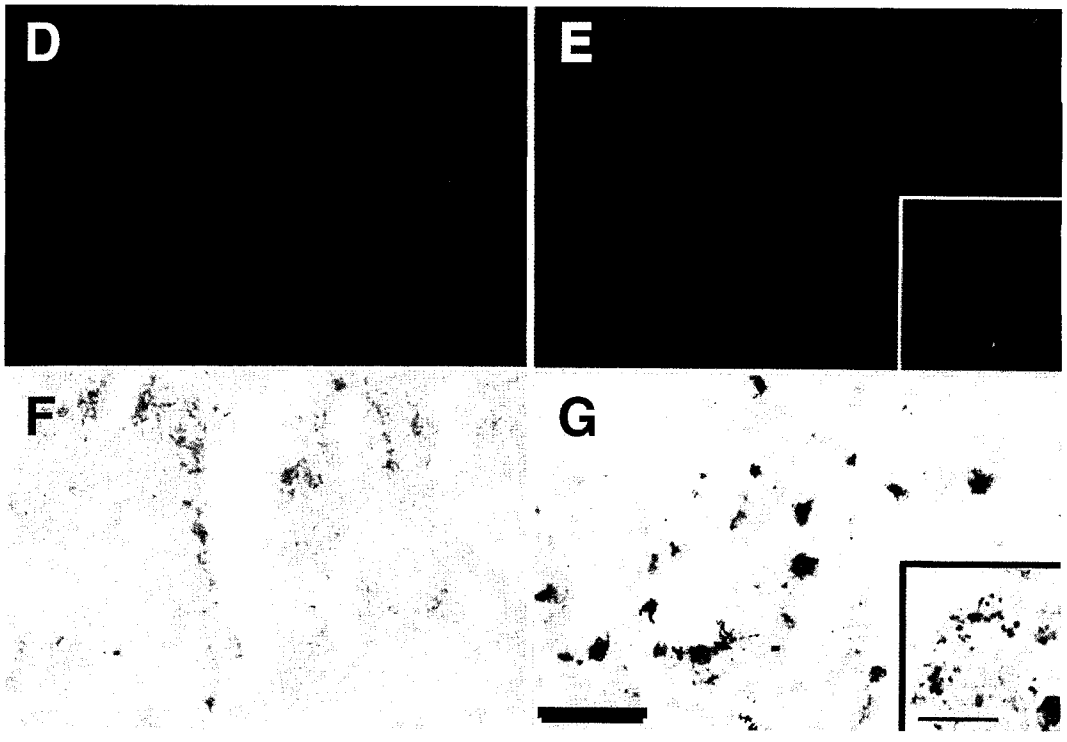

Fig. 1B. In the denervated striatum, oxidized HEt signals (red in color) by O_2^- were scantly detected and were found only in the perinuclear area (D). In the intact striatum, oxidized HEt signals were detected more often and were diffused into the cytosol (E). Oxidized HEt signals were seen as small particles in the cytosol (high-powered magnification in E). The CPP32 immunoreactivity was weakly labeled and coarse immunodeposits were not detected in the denervated striatum (F). CPP32 immunohistochemistry of the intact lesioned striatum showed densely labeled nuclei and/or nuclei of shrunken cells (G). Some caspase-labeled cells were seen as coarse, granular immunodeposits in the cytoplasm of neuronal cells (high-powered magnification in G). Boxes in C, E, and G are high magnification of the same area. bars=1 mm in A, 50 ml in B-G, 10 ml in high magnification of C, E and G.

수용체 길항제인 NBQX 3-NP 투여 전 처치한 결과 MK801군의 경우 3-NP를 5일 투여 후에도 임상적으로 건강하였다. 이와 달리 NBQX군에서는 비 NMDA 수용체 길항제인 NBQX를 비교적 고용량을 투여하였으나 대조군과 같이 매우 심한 전신 독성 양상을 띠었다. 3-NP 투여 후 2-3일부터 자발적인 움직임이 둔해지고 4-5일째에서는 앙와위 위치에서 지속적으로 있는 양상을 띠었다. 이 경우 희생 후 시행한 조직검사 소견은 좌우 대칭적으로 선조체에 병변이 생기는 것을 관찰할 수 있었다(Fig. 2A). 시행한 TUNEL 염색의 암영역 대조영상검사 결과, 밝고 노란색으로 보이는 apoptosis로 추정되는 TUNEL 양성 세포들이 대조군과 NBQX군에서 관찰되었으나 MK801군에서는 관찰되지 않거나 현저히 적었다(Fig. 2B-D). 3-NP 투여 5일 뒤 NBQX군의 병변백분율은 대조군과 유의한 차이가 없이 비슷하였다. MK801군은 병변발생이 거의 없어 대조군과 병변백분율이 유의한 차이가 있었으며 또한 MK801군과 NBQX군 역시 선조체에서의 병변의 크기가 통계적으로 유의한 차이를 보였다(대조군:

39.7%±11.2, MK801군: 1.26%±1.26, NBQX군: 31.2%±4.5 $p<0.05$). TUNEL 염색의 경우도 비슷한 양상을 띠어 대조군과 MK801군이 통계적으로 유의한 차이를 보였으며 대조군과 NBQX군은 유의한 차이가 없었다(NBQX군; 1194.667±516.6/mm^2, MK801군; 106.667±106.6/mm^2, 대조군; 1770.667±101.4/mm^2, $p<0.05$)(Fig. 2E-F).

3. 전기영동결과: MK801의 DNA internucelosomal fragmentation의 억제

3-NP를 5일 간 투여 후 선조체에서 DNA를 추출하여 시행한 전기영동결과, 대조군과 NBQX군에서 일정한 크기의 작은 조각으로 잘려진 DNA의 이동으로 인한 ladder 형태를 볼 수 있었다. MK801군에서는 apoptosis를 시사하는 ladder형뿐만 아니라 necrosis를 나타내는 도말 형태(smear apttern)도 관찰되지 않았다. 분쇄된 DNA조각의 크기는 약 200 base pairs 정도의 크기를 가졌다. 그러나 일정 표본에서는 laddering 형태가 매우 약하고 necrosis 때 나타나는 DNA의 지속적인 무작위 분열 양상을 같이 보였다(Fig. 3).

고 찰

3-NP에 의한 신경세포사망에 대한 많은 연구가 진행되었지만, 3-NP에 의한 병변발생 기전에서 흥

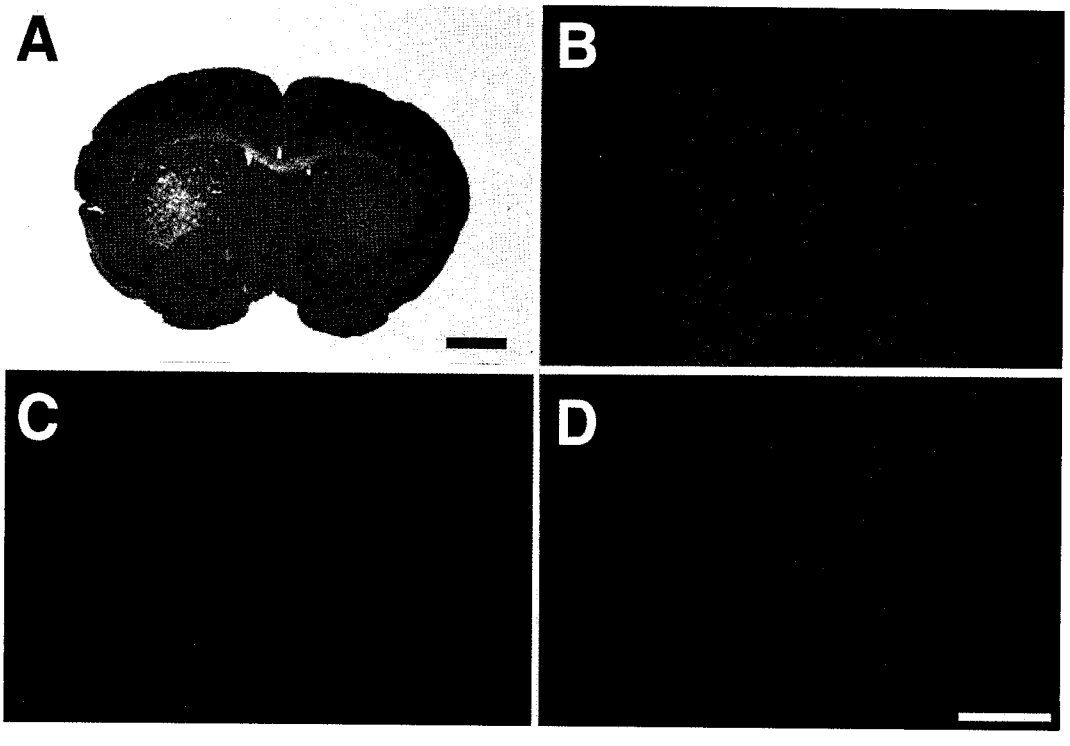

Fig. 2A. The role of the NMDA receptor in apoptosis through excitotoxicity following 3-NP treatment. The lateral portion of the striatum using cresyl violet-stained sections was pale bilaterally following 3-NP treatment for 5 days (A). In the control group, apoptotic neurons were widely distributed in the lateral striatum, indicated as bright yellow spots under dark-field phase contrast microscopy. Also, there were necrotic neurons with a slight yellow color (B). In the MK-801 group, there were few or no bright or slight yellow spots under dark-field phase contrast microscopy (C). In the NBQX group, distribution and number of bright or slight yellow spots were similar to the control group (D).

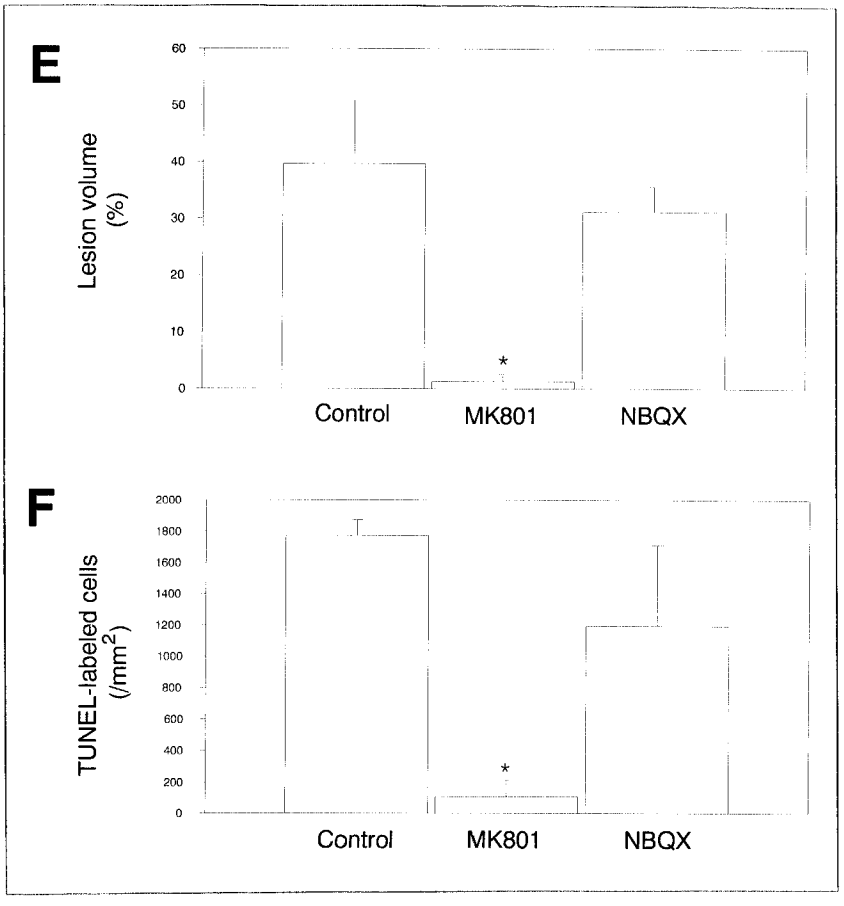

Fig. 2B. Comparison of the lesion volume percent following 3-NP treatment for 5 days in the control, MK-801 and NBQX groups are shown (E). Comparison of the TUNEL- labeled cells following 3-NP treatment for 5 days in the control, MK-801 and NBQX groups are shown (F). All values (E and F) are mean SD. asterisk indicates significant decrease compared with control and NBQX groups; *p<0.05. bars=1 mm in A, 500 ml in B-D.

분독성과 apoptosis와의 관련성은 아직까지 불확실하다. 본 연구에서는 NMDA 수용체의 활성화가 3-NP의 투여 후 발생하는 apoptosis의 유발에 필요하다는 것을 제시하였다.

본 연구에서, 선조체로의 glutamatergic input을 차단하는 피질적축출이 3-NP 투여 후의 신경세포 사망을 완전히 방지하고 있다. 피질적출이 3-NP에 의해 유발되는 apoptosis에 대해 미치는 영향에 관한 보고는 아직까지 없지만 본 연구 결과는 피질적출이 3-NP에 의해 유발된 선조체병변을 감소시킨다는 과거의 보고와 일치하고 있다[1,16,17].

3-NP와 NMDA 수용체가 관련된 흥분독성 사이의 연관성에 대해서는 아직까지 논란의 여지가 있다. 선조체에서의 apoptosis 유발은 3-NP의 미토콘드리아 기능장애에 기인하며 에너지 장애를 유발시켜 결과적으로 간접성 흥분독성을 일으킨다. ATP의 소실은 미토콘드리아 막전압의 탈분극을 일으키며 전압의존성 Mg^{2+}을 NMDA 수용체로부터 방출시켜 NMDA 수용체의 활성화를 일으킨다[18]. 본 연구에서 MK801은 TUNEL염색에서 DNA 파쇄세포

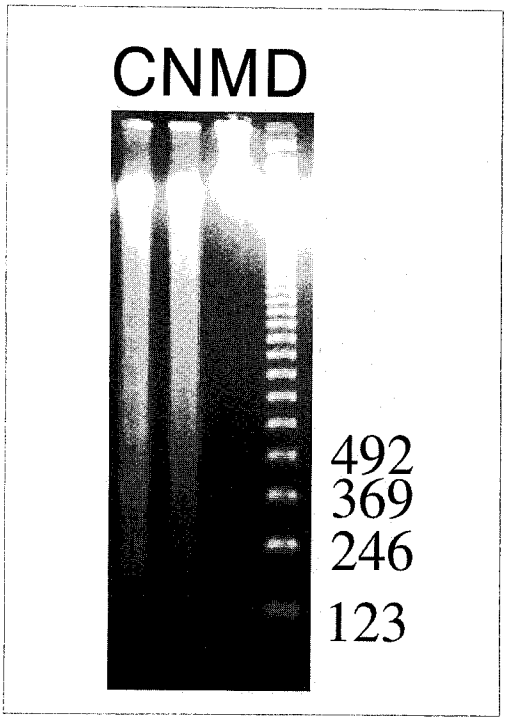

Fig. 3. Representative findings of DNA gel electrophoresis following 3-NP treatment with MK-801 and NBQX for 5 days. DNA gel electrophoresis from striatum of the control and NBQX groups showed a ladder pattern with 200 base pair segments in length. It was also accompanied by random fragmentation as shown by an overlying continuous smear pattern. However, in the MK-801 group, there was neither random nor internucleosomal DNA fragmentation. C, control group; N, NBQX group; M, NMDA group; D, 123 base pair DNA ladder.

와 DNA internucleosomal fragmentation을 방지하였다. 따라서 MK801은 3-NP에 의해 유발된 apoptosis를 억제함을 알 수 있으며 이것은 상기 기술한 기전과 일치한다. 또한 전뇌 피질적출이 큰쥐 선조체에서의 glutamate 정도를 감소시킨다는 보고가 Kim 등(1977)[19]에 의해 처음 보고 되었으며 이후 corticostriatal glutamatergic pathway가 선조체의 dopamine을 presynaptic receptor나 GABAergic striatal interneuron, presynptic NMDA receptor를 통해서 조절할 수 있다는 연구 결과들이 뒤따르고 있다. 3-NP의 경우에도 용3-NP의 용량에 비례해서 도파민 신경세포에 선택적으로 독성을 일으키며 이것은 NMDA 수용체차단에 의해 억제된다고 한다 (Zeevalk 등, 1995).[20] 3-NP 독성의 초기에 glutamate의 재원이 풍부한 GABAergic neuron의 TCA cycle을 선택적으로 억제한다는 보고도 있다(Hassel과 Sonnewald, 1995).[21] 하지만 다른 연구결과들은 MK801과 비 NMDA 수용체 길항제인 6-cyano-7-nitroquinoxaline-2,3-dione가 배양된 선조체와 외피세포에서 3-NP에 의한 신경손상을 억제하지 못한다고 하며(Behrens, 1995),[22] MK801이 해마체 세포배양에서 3-NP에 의한 세포독성을 억제치 못한다고 보고하고 있다(Pang과 Geddes, 1997).[23] 이와 같이 본 연구와의 차이점을 보이는 것은 상기실험이 구조화된 glutamatergic input이 부족한 세포배양 실험에서 시행된 것에 기인하는 것으로 추정한다. 또한 사용된 3-NP의 용량도 이와 같은 차이점을 만들 수 있는데, 3-NP를 저용량투여한 경우 apoptosis를 일으키고 고용량을 투여한 경우 necrosis를 유발할 가능성이 있다. 이에 대한 연구로, 흥분독성 발생 후 유발되는 미토콘드리아 기능장애로 인한 에너지 결핍의 정도가 신경세포사망에서 apoptosis와 necrosis로의 진행 방향을 결정한다는 보고가 있다. Glutamate에 의해 유발된 세포사망은 자극의 정도와 에너지 장애 정도에 따라 발생하는 미토콘드리아 막전압의 장애 정도에 따라 apoptosis나 necrosis 각각으로 진행될 수 있다는 보고들도 있다.[7,24] 이러한 사실은 심한 대사장애를 일으키는 3-NP의 선조체 직접주입에 의한 손상의 경우 MK801로 억제시키지 못한다는 사실과 일치한다.[1] 본 연구와 별도의 실험 결과에서도, MK801이 150, 300, 500 nm의 3-NP 선조체 직접 주입에 의한 손상을 방지하지는 못하였다.

본 연구에서 3-NP 투여 후 피질적축술을 시행한 마우스의 정상부위 선조체에서 산화된 HEt 신호가 증가되어 있었다. 반면에 피질적출부의 선조체에서는 이러한 신호가 거의 감지되지 않았다. 이러한 증가된 산화된 HEt 신호의 증가는 3-NP에 의한 미토

콘드리아로부터의 O_2^- 생성에 기인한다고 추정되며 O_2^- 생성의 한 지표로 사용될 수 있다. 따라서 본 연구결과는 glutamatergic corticostriatal pathway의 제거가 O_2^- 생성을 방지하는 것을 보여주고 있다. 이와 더불어, 본 연구에서는 apoptosis가 피질적출된 마우스의 정상 부위 선조체에서만 검출되었다. 따라서 본 연구에서 glutamatergic O_2^- 생성, 그리고 이에 따른 apoptosis 유발과의 연관성들을 직접적으로 규명하지는 않았지만 본 연구 결과는 과거의 다른 연구 결과들과 일치하고 있다. 즉, superoxide 생성이 피질세포배양에서 흥분독성 세포사망에 필수적인 과정이고[25], superoxide dismutase가 glutamate에 의한 세포사망을 억제한다는 보고들이 있다[26]. 더 나아가 미토콘드리아 manganase superoxide dismutase (MnSOD)가 nitric oxidet 생성 물질에 의한 apoptosis를 방지한다는 보고도 있다[27]. 또한, MnSOD 결핍 마우스에서 국소허혈 후 허혈성 penumbra 지역에서 미토콘드리아 기능이상과 O_2^- 생성이 증가되었다는 보고도 있다[15].

본 연구에서는 3-NP에 의한 흥분독성과정 중 apoptosis 우발 과정 중 caspase의 관련성을 조사하였다. CPP32 면역반응이 정상 부위 선조체에서 증가돼 있는 반면 피질적출 부위의 선조체에서는 증가현상을 관찰할 수가 없었다. 이러한 결과는 과거 보고들과 일치하는데, 허혈 및 재관류 동물실험에서 재관류 후 caspase-3의 면역반응이 증가되었고 과립형 침전물이 쌓인다는 보고가 있다[28]. Caspase는 apoptosis를 일으키는 기전에 참여하는 중요한 요소로 인식되고 있으며 산화 스트레스와 관련이 많은 것으로 받아들여 지고 있다. 최근 들어 3-NP를 이용한 세포배양실험에서 세포 내 Ca^{2+}를 증가시키며 이에 따라 free radical 생성이 증가되며 결과적으로 caspase를 활성화 및 증가시킨다고 하였다. 결과적으로 caspase는 apoptosis를 유발한다고 하였다[29]. 본 연구에서 피질 적출이 caspase 면역반응의 증가를 방지하였으므로 NMDA 수용체 활성화가 caspase 증가에 필요하다는 것을 추정해 볼 수가 있다.

결론적으로 NMDA 수용체활성화가 apoptosis와 O_2^- 생성을 통한 3-NP에 의한 선조체 손상기전에서 필요 과정임을 제시한다.

= **Abstract** =

The Mechanism of Striatal Damage in Mice after Intraperitoneal Injection of 3-nitropropionic Acid

Gyung W. Kim, Young H. Sohn, Myung S. Lee and Jin-Soo Kim

Department of Neurology and Brain Research Institute, Yonsei University College of Medicine

Background : A newly-found mitochondrial toxin, 3-nitropropionic acid (3-NP), has been proved to induce apoptosis in the striatum. Although striatal lesions produced by 3-NP could develop through an excitotoxic mechanism, the exact relationship between apoptosis induction and excitotoxicity after 3-NP treatment is still not clear. We investigated the role of excitotoxicity and oxidative stress on apoptosis induction within the striatum following intraperitoneal injection of 3-NP.

Methods : 3-NP was injected for 5 days intraperitoneally in three month-old mice. One day after the last injection, animals were decapitated. To confirm the presence of apoptosis, we performed in-situ detection of DNA fragmentation by using TUNEL technique and agarose gel elctrophoresis after DNA extraction from striatum. To examine the effect of frontal cortex removal on 3-NP-indeced apoptosis, we removed left frontal cortex by aspiration. For excitotoxicity, NMDA-receptor antagonist-MK 801, non-NMDA antagonist-NBQX, and saline were injected intraperitoneally before 3-NP treatment To detect superoxide, we administered hydroethidium (HEt: 200 ul; 1mg/ml) into the jugular vein 2 days after 3-NP, and the density of oxidized HEt in samples were examined under flouscent microscope. We performed caspase staining to test immunoreactivity of caspase 3 in samples.

Results : The TUNEL positive cells were not observed in the striatum ipsilateral to the frontal

cortex-removed side, but found in the contralateral striatum. Superoxide radicals measured by using HEt and caspase immunoreactivity were also significantly weaker in the striatum ipsilateral to the frontal cortex-removed side than the contralateral striatum. TUNEL staining revealed less apoptotic changes in the striatum of MK801-treated group than NBQX- or saline-treated groups. DNA laddering on agarose gel electrophoresis was observed in the striatum of NBQX- or saline-treated mice, but not found in MK 801-treated group.

Conclusion : We demonstrated that removal of the corticostriatal glutamate pathway reduced superoxide production as well as apoptosis induced by 3-NP and NMDA receptor antogonist, but not non-NMDA antagonist, prevented 3-NP-induced apoptosis in the striatum. These results suggest that NMDA-mediated glutamatergic excitotoxicity plays an important role in 3-NP related striatal damage.

Key Words : 3-nitropropionic acid, Striatum, Mitochondria, Excitotoxicity, Superoxide, Apoptosis, Glutamate

REFERENCES

1) Beal MF, Brouillet E, Jenkins BG, Ferrante RJ, Kowall NW, Miller JM, Storey E, Srivastava R, Rosen BR, Hyman BT: Neurochemical and histologic characterization of striatal excitotoxic lesions produced by the mitochondrial toxin 3-nitropropionic acid. J Neurosci 13:4181-4192, 1993
2) Qin ZH, Wang Y, Chase TN: Stimulation of-methyl-d-aspartate receptors induces apoptosis in rat brain. Brain Res 725:166-176, 1996
3) Ayata C, Ayata G, Hara H, Matthews RT, Beal MF, Ferrante RJ, Endres M, Kim A, Christie RH, Waeber C, Huang PL, Hyman BT, Moskowitz MA: Mechanisms of reduced striatal NMDA excitotoxicity in type I nitric oxide synthase knock-out mice. J Neurosci 17:6908-6917, 1997
4) Ellerby HM, Martin SJ, Ellerby LM, Naiem SS, Rabizadeh S, Salvesen GS, Casiano CA, Cashman NR, Green DR, Bredesen DE: Establishment of a cell-free system of neuronal apoptosis: comparison of premitochondrial, mitochondrial, and postmitochondrial phases. J Neurosci 17:6165-6178, 1997
5) Kroemer G: The proto-oncogene Bcl-2 and its role in regulating apoptosis. Nat Med 3:614-620, 1997
6) Zamzami N, Hirsch T, Dallaporta B, Petit PX, Kroemer G: Mitochondrial implication in accidental and programmed cell death: apoptosis and necrosis. J Bioenerg Biomembr 29:185-193, 1997
7) Bindokas VP, Jordán J, Lee CC, Miller RJ: Superoxide production in rat hippocampal neurons: selective imaging with hydroethidine. J Neurosci 16:1324-1336, 1996
8) Chen QX, Perkins KL, Choi DW, Wong RKS: Secondary activation of a cation conductance is responsible for NMDA toxicity in acutely isolated hippocampal neurons. J Neurosci 17: 4032-4036, 1997
9) Beal MF: Mitochondria, free radicals, and neurodegeneration. Curr Opin Neurobiol 6:661-666, 1996
10) Ludolph AC, He F, Spencer PS, Hammerstad J, Sabri M: 3-Nitropropionic acid-exogenous animal neurotoxin and possible human striatal toxin. Can J Neurol Sci 18:492-498, 1991
11) Gould DH, Gustine DL: Basal ganglia degeneration, myelin alterations, and enzyme inhibition induced in mice by the plant toxin 3-nitropropionic acid. Neuropathol Appl Neurobiol 8:377-393, 1982
12) Schulz JB, Henshaw DR, MacGarvey U, Beal MF: Involvement of oxidative stress in 3-nitropropionic acid neurotoxicity. Neurochem Int 29:167-171,1996
13) Beal MF, Ferrante RJ, Henshaw R, Matthews RT, Chan PH, Kowall NW, Epstein CJ, Schulz JB" 3-Nitropropionic acid neurotoxicity is attenuated in copper/zinc superoxide dismutase transgenic mice. J Neurochem 65:919-922, 1995
14) Sato S, Gobbel GT, Honkaniemi J, Li Y, Kondo T, Murakami K, Sato M, Copin J-C, Chan PH: Apoptosis in the striatum of rats following

intraperitoneal injection of 3-nitropropionic acid. Brian Res 745:343-347, 1997

15) Murakami K, Kondo T, Kawase M, Li Y, Sato S, Chen SF, Chan PH: Mitochondrial susceptibility to oxidative stress exacerbates cerebral infarction that follows permanent focal cerebral ischemia in mutant mice with manganese superoxide dismutase deficiency. J Neurosci 18:205-213, 1998

16) Fu Y, He F, Zhang S, Huang J, Zhang J, Jiao X: 3-Nitropropionic acid produces indirect excitotoxic damage to rat striatum. Neurotoxicol Teratol 17:333-339, 1995

17) Wullner U, Young AB, Penney JB, Beal MJ: 3-Nitropropionic acid toxicity in the striatum. J Neurochem 63:1772-1781, 1994

18) Novelli A, Reilly JA, Lysko PG, Henneberry RC: Glutamate becomes neurotoxic via the N-methyl-d-aspartate receptor when intracellular energy levels are reduced. Brain Res 451:205-212, 1988

19) Kim JS, Hasller R, Hau P, Paik KS: Effect of frontal cortex ablation on striatal glutamic acid level in rat. Brain Res 132:370-37, 1977

20) Zeevalk GD, Derr-Yellin E, Nicklas WJ: Relative vulnerability of dopamine and GABA neurons in mesencephalic culture to inhibition of succinate dehydrogenase by malonate and 3-nitropropionic acid and protection by NMDA receptor blockade. J Pharmacol Exp Ther 275: 1124-1130, 1995

21) Hassel B, Sonnewald U: Selective inhibition of the tricarboxylic acid cycle of GABAergic neurons with 3-nitropropionic acid in vivo. J Neurochem 65:1184-1191,1995

22) Behrens MI, Koh J, Canzoniero LM, Sensi SL, Csernansky CA, Choi DW: 3-Nitropropionic acid induces apoptosis in cultured striatal and cortical neurons. Neuroreport 6:545-548, 1995

23) Pang Z, Geddes JW: Mechanisms of cell death induced by the mitochondrial toxin 3-nitropropionic acid: acute excitotoxic necrosis and delayed apoptosis. J Neurosci 17:3064-3073, 1997

24) Ankarcrona M, Dypbukt JM, Bonfoco E, Zhivotovsky B, Orrenius S, Lipton SA, Nicotera P: Glutamate-induced neuronal death: a succession of necrosis or apoptosis depending on mitochondrial function. Neuron 15:961-973, 1995

25) Patel M, Day BJ, Crapo JD, Fridovich I, McNamara JO: Requirement for superoxide in excitotoxic cell death. Neuron 16:345-355, 1996

26) Chan PH, Chu L, Chen SF, Carlson EJ, Epstein CJ: Attenuation of glutamate-induced neuronal swelling and toxicity in transgenic mice overexpressing human CuZn-superoxide dismutase. Acta Neurochir 51(suppl):245-246, 1990

27) Keller JN, Kindy MS, Holtsberg FW, St. Clair DK, Yen H-C, Germeyer A, Steiner SM, Bruce-Keller AJ, Hutchins JB, Mattson MP. Mitochondrial manganese superoxide dismutase prevents neural apoptosis and reduces ischemic brain injury: suppression of peroxynitrite production, lipid peroxidation, and mitochondrial dysfunction. J Neurosci 18:687-697, 1998

28) Namura S, Zhu J, Fink K, Endres M, Srinivasan A, Tomaselli KJ, Yuan J, Moskowitz MA: Activation and cleavage of caspase-3 in apoptosis induced by experimental cerebral ischemia. J Neurosci 18:3659-3668, 1998

29) Keller JN, Guo Q, Holtsberg FW, Bruce-Keller AJ, Mattson MP: Increased sensitivity to mitochondrial toxin-induced apoptosis in neural cells expressing mutant presenilin-1 is linked to perturbed calcium homeostasis and enhanced oxyradical production. J Neurosci 18:4439-4450, 1998