

관상피내암종과 미세침윤을 동반한 관상피내암종의 임상 및 병리학적 특성 비교

연세대학교 의과대학 외과학교실, 해부병리학교실¹, 진단방사선과학교실²

이희대 · 김도일 · 최진욱 · 박병우 · 정우희¹ · 오기근²

= Abstract =

Clinicopathological analysis of ductal carcinoma in situ(DCIS) and ductal carcinoma in situ with microinvasion

HyDe Lee M.D., Do Yil Kim M.D., Jin Wook Choi M.D.,
Byeong Woo Park M.D., Woo Hee Jung M.D.¹ and Ki Keun Oh M.D.²

*Department of General Surgery, Pathology¹, Radiology²
Yonsei University College of Medicine*

Background: The natural history of the patients of ductal carcinoma in situ(DCIS) with microinvasion is poorly defined, and the clinical management of these patients, with particular reference to management of the axilla, has been controversial. Previous studies of this lesion have used and/or arbitrary criteria for the evaluation of microinvasion. **Methods:** To compare the clinicopathologic features and the outcomes of treatment between DCIS and DCIS with microinvasion, the medical records of 101 patients of DCIS with/without microinvasion who had been treated at Yongdong Severance hospital from Apr. 1991, to Oct. 1998, were reviewed retrospectively. **Results:** The mean age of the patients of DCIS with microinvasion group was 44.8 years and that of the patients of DCIS group was 47.4 years. The peak age group of both was 5th decade. The primary tumors of DCIS-MI group were larger(2.16 vs 1.93cm) and more easily palpated(66.3% vs 36.6%) on the physical examination than that of DCIS group. The rate of the axillary lymph node metastasis was higher in DCIS-MI group.(10% vs 1.3%) In terms of nuclear grade, comedo type, hormone receptor status, and c-erbB2 immunohistochemical positivity, there were no statistical significances between DCIS group and DCIS-MI group. The recurrence rate of DCIS-MI group was higher than that of DCIS group.(10% vs 1.4%) The 5-year disease free survival rate of the DCIS group and DCIS-MI group were 98% and 89% respectively. **Conclusions:** Ductal carcinoma in situ with microinvasion is thought to be transitional disease entity between ductal carcinoma in situ and invasive ductal carcinoma. But the treatment options of ductal carcinoma in situ with microinvasion were similar to that of the

연락처:이희대, 135-270, 서울특별시 강남구 도곡동 146-92

영동세브란스병원 외과 교수실

Tel: (02) 3497-3373, Fax: (02) 3462-5994

E-mail: hdlee@yumc.yonsei.ac.kr

※ 본 연구는 연세대학교 의과대학 교수연구비(승인번호 2000-23)로 이루어짐

invasive carcinoma. More long-term follow-up and multicenter studies seem to be necessary to identify differences in clinical features and to determine the optimal methods of treatment. (Journal of Korean Breast Cancer Society 2000;2:135~142)

Key Words: Breast cancer, Ductal carcinoma in situ(DCIS), Microinvasion

서 론

유방의 관상피내암은 수술적인 치료로 완치를 기대할 수 있는 질환으로, 유방촬영술의 발달로 그 빈도가 현저히 증가하여 서양에서는 새롭게 진단되는 유방암중에서 20-25%의 빈도를 보이고, 증상 없이 유방촬영만으로 발견되는 유방암환자의 경우에는 적어도 35%이상을 차지하는 것으로 보고되고 있다. 유방의 관상피내암은 유관을 싸고 있는 상피세포들의 악성화로 일반적으로 광학현미경하에서 유관의 기저막에 악성세포의 침윤이 없는 상태, 즉 유관 주위 기질조직으로의 암세포 침윤이 없는 경우로 정의하고 있다. 유방암의 조기발견의 증가와 관상피내암(DCIS)의 비율의 증가와 함께 관상피내암에서 일부분에 국한된 미세침윤의 발견도 많아지고 있지만 보고자에 따라 미세침윤의 정의가 달라 논문간의 비교가 어려운 상태로, 침윤성 유방암과는 다른 행동양식과 전이양식을 가진 새로운 분류로서의 질환군을 가려내기 위해서는 미세침윤에 대한 정확한 정의와 그에 기초한 임상양상의 분석이 필요한 실정이다. 1997년 개정된 AJCC staging¹⁾에서 T1 유방암의 세분류에 T1mic를 따로 분류하기 시작하면서 미세침윤의 정의로 기저막의 1mm이상을 넘지 않는 악성세포의 침윤이 있는 경우로 정의하여, 저자도 이 분류에 따라 대상군을 결정하였다. 순수 관상피내암과 미세침윤을 동반한 관상피내암은 생물학적 행동양식이 거의 비슷한 것으로 많은 연구에서 보고되고 있지만 조직학적으로 미세침윤은 림프절과 전신적 전이의 가능성을 갖고 있으므로 각각을 구분하는 것이 옳다는 주장도 있다. 미세침윤을 동반한 관상피내암의 병리적, 생물학적 연구들이 각기 다른 이질적인 결과를 보고하고 그에 따른 치료 지침의 제시도 각기 다른 시점에서, 임상에서 치료를

담당하고 있는 외과의로서 그 동안 경험한 미세침윤을 동반한 관상피내암환자들의 임상양상과 생물학적 특성 및 예후에 관여하는 인자에 대한 분석이 필요하며, 그에 따라 가장 적절한 치료 방법에 대한 고찰이 필요하리라 사료된다.

이에 저자는 미세침윤이 없는 관상피내암과 미세침윤이 동반된 관상피내암의 임상적 특성과 병리적 특성을 비교하고, 그 예후를 분석하고자 하였다.

재료 및 방법

저자는 1991년 4월부터 1998년 12월까지 영동세브란스병원에 유방암으로 수술을 시행한 환자 851예 중 조직병리 검사 상 1mm이하의 국소적인 침윤성 병변을 포함하는 관상피내암으로 진단된 환자 30예(DCIS-MI군)를 대상으로 침윤성 병변이 없는 순수 관상피내암 환자 71예(DCIS군)와 임상적 병리 조직학적 특성을 비교하기 위해 의무기록을 바탕으로 환자들의 나이, 증상, 진단 방법, 종괴의 크기, 수술 방법 및 수술 후 추가적인 치료의 유무 등의 임상 특징을 조사하고, 병리소견 중 림프절 전이율, 핵등급, 관상피내암의 세부형, 호르몬 수용체의 발현양상 및 종양표지인자로서의 c-erbB2의 발현율을 조사하고 추적검사로서 재발한 환자의 분포와 재발양상 및 재발율을 분석하였다.

관상피내암 환자군(DCIS군)은 암세포의 기저막 침윤이 없는 경우로 정의하였고, 미세침윤을 동반한 관상피내암 환자군(DCIS-MI군)은 암세포의 침윤이 기저막에서 1mm이하의 미세침윤을 동반한 경우로 정의하였다.

두 군간의 비교를 위해 각각의 인자에 대한 평균값과 빈도는 student t-test, chi-square test를 이용하여 통계처리하고 무병생존율은 Kaplan-Meier 방법으로 윈도우용 SPSS program을 이용하여 분석하였다.

Table 1. Age distribution

Age	DCIS Group(%)	DCIS-MI Group(%)
21-30	2(2.8)	2(6.7)
31-40	12(16.9)	8(26.7)
41-50	29(40.8)	10(33.3)
51-60	20(28.2)	8(26.7)
> 60	8(11.3)	2(6.7)
Total	71(100)	30(100)

Table 2. Surgical method & extent of Axillary node dissection

	DCIS-MI Group		DCIS Group	
		%		%
Surgical method				
Modified radical mastectomy	11	36.7	11	15.5
partial mastectomy	10	33.3	17	23.9
Simple mastectomy	9	30	43	60.6
Aillary node dissection				
Level II or more	17	56.7	15	21.1
Level I	4	13.3	21	29.6
Sampling	9	30.0	25	35.2
no dissection	0	0	10	14.1

종괴가 더 잘 만져졌다($p=0.028$).

결 과

1. 임상적 특성

가) 발병연령 및 임상증상

미세침윤을 동반한 관상피내암 환자군(DCIS-MI 군)의 연령은 25세부터 71세까지 분포되어 있었고 평균 연령은 44.8세였으며, 순수 관상피내암 환자군(DCIS군)의 연령은 24세에서 77세까지로 평균 연령은 47.4세로 두 군간의 차이는 없었다. 두 군 모두 40대에 환자가 가장 많았으며 DCIS군의 경우 50대가 그 뒤를 이었고 30대 60대의 순서였으며, DCIS-MI군의 경우 30대와 50대의 수가 같았으며 그 다음 20대의 순서였다(Table 1).

임상증상으로 종괴가 만져진 경우는 DCIS-MI군의 경우 19예(63.3%)였으나, DCIS군의 경우 27예(38.0%)로 미세침윤을 동반한 관상피내암인 경우

나) 수술방식

수술방식을 비교하여 보면 DCIS-MI군에서는 11명(36.7%)이 변형근치유방절제술을 시행하였고, 10명(33.3%)이 유방부분절제술을, 9명(30.0%)이 단순유방절제술을 시행하였고, DCIS군에서는 11명(15.0%)이 변형근치유방절제술을, 17명(23.9%)이 유방부분절제술을, 43명(60.6%)이 단순유방절제술을 시행하였다. 액와부 수술은 DCIS-MI군의 환자에서는 17명(56.7%)이 level II까지 절제하였고, 4명(13.3%)이 level I까지 9명(30.0%)이 액와부 림프절 Sampling을 시행하였으며 액와부 림프절의 수술을 시행하지 않은 환자는 1예도 없었으나, DCIS군의 환자에서는 15명(21.1%)이 level II까지, 21명(29.6%)이 level I까지, 25명(35.2%)이 액와부림프절 Sampling을 시행하였고, 액와부 림프절에 대한 수술

Table 3. Metastatic state of Axillary lymph node according to tumor size

	DCIS-Mi Group	DCIS Group	p value
Size of primary tumor			NS
≤ 2.0cm	21(70.0%)	49(74.2%)	
> 2.0cm	9(30.0%)	17(25.8%)	
Average	2.16cm	1.93cm	
Metastasis of axillary lymph node			0.062
Positive	3(10%)	1(1.6%)	
Negative	27(90%)	60(98.4%)	
Unknown	0	10	

NS: Not significant

Table 4. Characteristics of primary tumor

factor	DCIS-Mi group	DCIS group	p value
Nucleus grade			
NG I	3(17.6%)	8(25.8%)	
NG II	9(52.9%)	13(41.9%)	NS
NG III	5(29.4%)	10(32.3%)	NS
Comedo necrosis			NS
ER positivity	14/25(56.0%)	24/49(49.0%)	NS
PR positivity	10/16(62.5%)	9/14(64.3%)	NS
HER-2/neu positivity	10/16(62.5%)	10/14(71.4%)	NS
Aneuploidy	3/7(42.9%)	4/10(40%)	
NS: Not significant	4/4(100%)	3/4(75%)	

을 시행하지 않은 환자는 10명(14.1%)이었다(Table 2).

유방부분절제술을 시행한 DCIS-MI군 10명의 환자 중 방사선치료를 추가한 경우는 7예로 70%였고, DCIS군에서는 17명중 8예(47.8%)에서만 방사선치료를 추가하였다.

다) 일차종양의 특징

DCIS-MI군의 경우 일차 종양의 크기는 2.0cm 이하가 21예(60.0%), 2.0cm 이상이 9예(30.0%)였고, DCIS군은 2.0cm 이하가 49예(74.2%), 2.0cm 이상이 17예(25.8%)로 양군사이에 차이가 없었다(Table 3). DCIS-MI군의 평균 종양의 크기는 2.16cm이었고 DCIS군의 경우는 1.93cm이었다.

라) 액와림프절의 전이상태

액와 림프절 전이양상을 살펴보면, DCIS-MI군은

모든 환자에서 액와부 절제술을 시행하였고 그 중 3예(10%)에서 림프절 전이가 관찰되었으나, DCIS군에서는 액와부절제술을 시행한 61예 중 단 1예(1.6%)에서만 림프절전이가 관찰되었으나 통계적인 유의성은 관찰되지 않았다(p=0.103)(Table 3).

전이된 액와부 림프절의 개수는 양군 총 4예 모두 1개의 림프절에서만 전이가 발견되었다.

2. 병리학적 특성

가) 핵분화 등급과 조직형의 분포

관상피내암에서 그 예후와 가장 상관성이 큰 것으로 알려져 있는 핵분화 등급의 분포를 보면 DCIS-MI군의 경우 핵분화도가 불량한 경우(Nuclear grade III)가 29.4%였고 DCIS군의 경우는 32.3%로 양군간의 차이는 없었다(Fig. 1). 관상피내암의 조직형의 구분에서 Comedo형의 분포를 보면 DCIS-MI

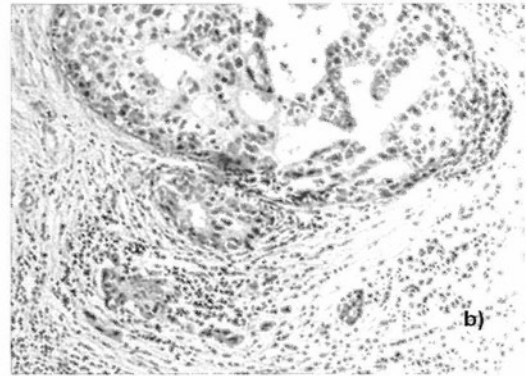
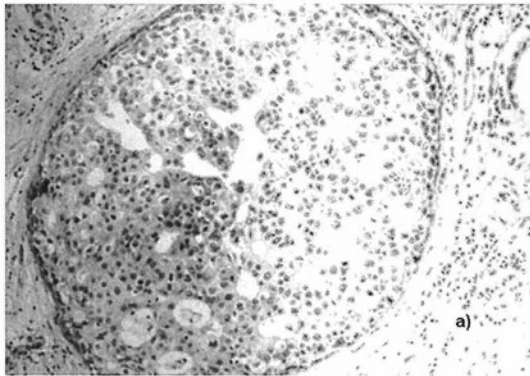


Fig. 1. a) Pathologic finding of ductal carcinoma

b) Pathologic finding of ductal carcinoma with microinvasion

군에서 56%(14/25)였고, DCIS군에서는 49%(24/49)로 양군간의 차이는 없었다(Table 4).

나) 예후인자로서의 종양표지자의 발현 빈도

호르몬 수용체의 분포를 살펴보면, DCIS-MI군의 경우 에스트로겐 수용체 양성률이 62.5%였고 프로그스테론 수용체 양성률은 62.5%였으며, DCIS군의 경우 각각 64.3%와 71.4%로 양군사이에 유의한 차이가 없었다(Table 4).

종양표지자의 발현빈도는 대상 환자에서 많은 수가 시행되지 않았으나 c-erbB2의 발현은 DCIS-MI군의 경우 7예 중 3예에서 양성이었다(42.9%), DCIS군의 경우는 10예 중 4예(40%)로 차이가 없었으며, DNA ploidy 검사상 DCIS-MI군은 시행한 4예 모두에서 이배수체로 보고되었고, DCIS군의 경우에는 4예 중 3예가 이배수체로 보고되었다(Table 4).

3. 수술 후 추적관찰에 따른 재발을 및 생존율

DCIS-MI군의 중앙추적기간은 36개월(4-83개월)로 DCIS군의 33.5개월(4-94개월)과 차이가 없었으며, 추적기간 중 재발한 예는 DCIS-MI군에서 3예(10%), DCIS군에서 1예(1.4%)가 있었다.

DCIS-MI군에서 재발한 예를 살펴보면 1예에서는 변형근치유방절제술 후 14개월째 흉벽에서 국소 재발하여 방사선치료와 항암화학요법을 시행 받은 후 계속 추적관찰중이며, 1예는 역시 변형근치수술 후 35개월에 쇄골상부 림프절에서 재발하여 항암화

학요법 치료 및 타목시펜으로 호르몬 치료 중 첫 수술 후 61개월에 다시 골전이 발견되어 고용량 항암화학요법을 시행하고 추적관찰 중이며, 또 1예는 림프절 전이가 수술 당시 이미 있던 환자로 유방부분절제술 및 방사선치료 후 12개월에 경추 골전이 발생하여 경추 융합 수술 및 항암화학요법 치료 후 추적관찰중이다.

DCIS군에서는 1예에서 유방 부분절제술 및 허부액와림프절 절제술 및 방사선치료 시행하고 28개월째 동측 유방 재발이 발생하여 변형근치유방절제술을 시행하고 추가적인 재발 없이 외래 추적관찰중이다. 대상 환자군 모두에서 아직 사망한 환자는 없었다. 5년 무병생존율은 DCIS-MI군은 89%, DCIS군은 98%로서 통계적인 유의성은 없었다(p-value는 0.051)(Fig. 2).

고 찰

유방의 관상피내암은 유방촬영술이 흔히 이용되기 전에는 임상적으로 종괴가 만져지거나 혹은 다른 증상으로 발견되어 전체 유방암의 1-2%에 불과하였다²⁾. 그러나 유방촬영술의 발전과 체계적인 보급을 통해 증상이 없는 환자의 발견이 늘어나면서 그 빈도가 현저히 증가하여 서양에서는 새롭게 진단되는 유방암의 20-25%의 빈도를 보이고, 유방촬영상 발견되는 악성의 경우 적어도 35%를 차지하는 것으로 보고되고 있다³⁾. 관상피내암의 치료로서

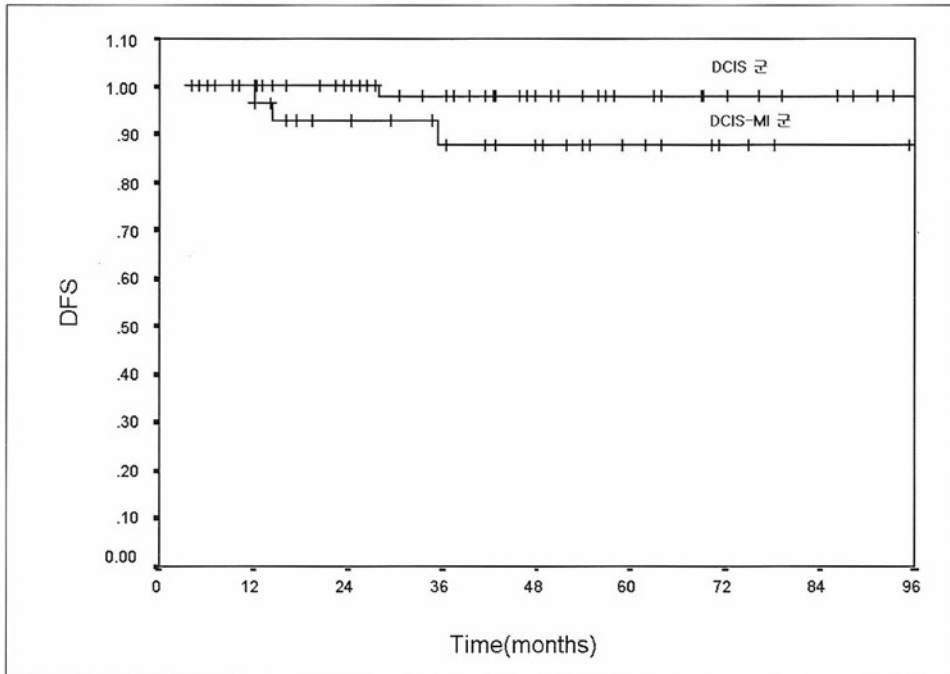


Fig. 2. A Curve of Kaplan-Meier's non-disease survival rate

유방절제술은 그 치료결과가 매우 훌륭하여 현재까지는 관상피내암의 표준치료법으로 인정받고 있으나 최근의 연구에 의하면 관상피내암은 하나의 단순질환이 아닌 임상양상, 유방촬영 양상, 유방 내 병소의 범주와 분포, 조직학적 특성과 분자생물학적 표지자에 따라 다른 다양한 병소들의 집합체로 여겨지고 있으며, 추적검사 결과는 이러한 병소들이 침윤성 유방암으로 재발하거나 진행되는 성향이 다양함을 보여주고 있다.

유방의 관상피내암은 유관을 싸고 있는 상피세포들의 악성화로 일반적으로 광학현미경하에서 유관의 기저막에 악성세포의 침윤이 없는 상태, 즉 유관주위 기질조직으로의 암세포 침윤이 없는 경우로 정의하고 있다⁴⁾. 미세침윤을 동반한 관상피내암은 명확히 정의된 병리학적 용어는 아니지만 대개 관상피내암의 소견을 보이면서 국소적 혹은, 현미경적으로 기저막 내로 악성세포의 침윤소견을 보이는 암종으로 정의된다. 미세침윤의 범위에 대한 정의는 보고자마다 다양하여, 단지 몇 개의 종양세포가 기저막을 침범한 경우, 직경 1mm이하의 침윤이 1-2부

위에서 보이는 경우⁵⁾, 직경 2mm이하의 침윤이 한 군데 있으면서 전체 병변 중 10%이하에서만 침윤을 보이는 경우^{6,7)}, 직경 2mm이하의 침윤이 한 부위에서 있거나 침윤성 병변이 전체 10%이하에서 있는 경우⁸⁾ 등 보고자에 따라 각각 다른 기준을 제시하고 있다. 그러나 1997년에 개정된 AJCC의 분류에서 미세침윤을 동반한 관상피내암을 따로 T1mic로 분리하여 기저막의 1mm이상을 넘지 않는 악성세포의 침윤이 있는 경우로 정의하였고¹⁾ 현재 이 기준이 일반적으로 인정되고 있다. 하지만 이런 기준에 따른 미세침윤을 동반한 관상피내암 환자들의 치료지침이나 예후에 관한 연구는 많지 않은 실정이다.

임상증상으로 종괴가 만져지는 관상피내암은 촉진되지 않는 경우보다 침윤성, 국소재발, 다발성, 액와 림프절 전이율이 높고, 낮은 생존율을 보인다고 한다⁹⁾. 본 연구에서도 DCIS-MI군과 DCIS군의 임상적 특성을 비교해 본 결과 임상적으로 종괴가 촉진되는 경우가 DCIS-MI군에서 의의 있게 많았다 (p=0.028).

미세침윤을 동반한 관상피내암을 순수한 관상피

내암의 범주에 포함시킬 것인지 아니면 T1유방암의 범주에 포함시킬 것인지에 대한 논란은 과거부터 계속 있어 왔으며 그것은 치료방법의 결정이나 예후의 판정에 전혀 다른 결과를 미치기 때문이다. 저자의 경우 관상피내암 환자는 주로 단순 유방절제술이 60.6%로 가장 많이 시행되었는데 반하여, 미세침윤을 동반한 경우 변형근치유방절제술과 유방부분절제술 및 단순 유방절제술의 빈도가 비슷한 빈도로 시행되었다. 이런 치료방법의 차이는 수술 전 조직검사 상에서 미세침윤을 발견하지 못하고 관상피내암에 준하여 치료한 경우 주로 단순 유방절제술이 시행된 반면 수술 전 조직검사상에서 미세침윤이 발견된 경우는 침윤성 유방암에 준하여 변형 근치유방절제술이나 액와부 절제술을 포함한 유방부분절제술이 시행되어 왔기 때문이다.

액와 림프절 전이 빈도를 보면 Wong등¹⁰⁾은 0%, Solin등⁸⁾은 5%, 그리고 Schuh등¹¹⁾은 20%로 보고하였다. 이렇듯 액와부 림프절 전이 빈도가 다양하기 때문에 수술 방식 특히 액와부 림프절 절제에 대한 의견도 보고자에 따라 다양하다. Rosner등¹²⁾과 Solin등⁸⁾은 미세침윤을 동반한 관상피내암 환자에서 액와부 림프절 절제로 치료 효과가 있을 수 있기 때문에 병기 결정의 목적이외에도 치료 효과를 위해 액와부 림프절 절제가 필요하다고 주장하였고, Wong등¹⁰⁾은 액와부 림프절 전이 빈도가 0-2% 정도밖에 되지 않으므로 액와부 림프절 절제는 불필요하다고 주장하였다. 실제적으로 수술도중 미세침윤을 발견하기란 용이하지 않기 때문에 Silverstein등¹³⁾은 양군의 입장에 중립적인 입장으로 유방절제술이 필요한 큰 종괴의 병변은 Level I 절제를 시행하는 것이 좋고, 작은 크기의 종양으로 유방보존술을 시행할 경우에는 액와부 림프절 절제를 생략할 수도 있다고 하였다. 저자의 경우 미세침윤을 동반한 관상피내암군의 액와부 림프절 전이율은 10%였고, 전이된 림프절의 수는 3예 모두 한 개의 림프절에만 전이가 발견되었다. 대상 환자군의 수가 적어 결론적으로 이야기하기는 어렵지만 level I 액와부림프절 절제술만으로도 충분한 예후판정 및 치료효과를 얻을 수 있을 것으로 생각된다. 더불어 최근 많이 연구되고 있는 감시림프절생검에 따른 액와부 림프절 절

제술의 생략도 좋은 대안이 될 수 있을 것으로 생각된다.

관상피내암에서의 호르몬 수용체 발현은 분화도가 좋은 관상피내암일수록 그 발현도가 높다고 알려졌으나, Silverstein등¹⁴⁾은 관상피내암과 미세침윤을 동반한 관상피내암에서 에스트로겐 수용체의 발현율은 각각 57%와 62%, 그리고 프로그스테론 수용체의 발현율은 각각 60%와 71%로 보고하였고, 저자의 경우 DCIS-MI군에서 에스트로겐 수용체의 발현율은 62.5%, 프로그스테론 수용체의 발현율은 62.5%로 DCIS 군의 64.3%와 71.4%와 비교하였을 때 유의한 차이는 보이지 않았다.

생존율에 대한 보고를 보면 Rosner등¹²⁾은 36예의 미세침윤을 동반한 관상피내암 환자를 조사한 결과 100%의 무병생존율을 보고하였고, Kinnie등¹⁵⁾도 94%의 무병생존율을 보고하고 있다. 그러나 Solin등⁸⁾은 97%의 전체생존율을 보였으나 9%의 환자에서 국소재발을 하였다고 보고하였다. 저자의 경우 관상피내암의 5년 무병생존율은 98%인데 반하여 미세침윤을 동반한 관상피내암의 5년 무병생존율은 89%를 보이고 있는 것으로 관찰되어, 비록 통계적인 유의성은 없을지라도, 미세침윤이 있는 관상피내암의 환자들에 대해서는 보다 적극적인 치료와 추적검사가 필요할 것으로 사료된다.

결 론

저자는 미세침윤이 없는 관상피내암과 미세침윤이 동반된 관상피내암의 임상적 특성과 병리적 특성을 비교하고 그 예후를 분석하고자 1991년 4월부터 1998년 12월까지 영동세브란스병원에서 유방암으로 수술을 시행한 851명의 환자 중 조직병리 검사상 Imm이하의 국소적인 침윤성 병변을 포함하는 관상피내암(DCIS-MI군)으로 진단된 30예를 대상으로 침윤성 병변이 없는 관상피내암 환자 71예(DCIS군)와 임상적 병리조직학적 특성을 비교하였고, 기존에 알려진 여러 예후인자를 비교하였다. DCIS-MI군의 평균나이는 44.8세로 DCIS군의 47.4세와 차이가 없었고 양군 모두 40대가 가장 많았다. 임상증상으로서 DCIS-MI군에서 유방종물이 있는 경우가

DCIS군 보다 의미있게 많았으나 원발종양의 평균 크기에는 차이가 없었다. 수술은 DCIS군에서 단순 유방절제술이 60.6%로 가장 많이 시행되었지만, DCIS-MI에서는 변형근치유방절제술 및 액와부 림프절 절제술을 동반한 유방부분절제술이 70%로 많이 시행되었다. 병리학적인 특성이나 종양 표지자의 발현빈도는 양군사이에 차이가 없었다. 액와부 림프절의 전이는 DCIS-MI군에서 10%로 DCIS군의 1.6%보다 높았으나 통계적인 의의는 없었다. 5년 무병생존율은 DCIS-MI군에서 89%로 DCIS군에서의 98%보다 낮았으나 대상환자가 적어 통계적인 의미는 얻을 수 없었다. 향후 미세침윤에 대한 일치된 정의를 가지고 장기간의 추적과 다기관적 공동 연구를 통해, 예후에 관계된 인자와 가장 효과적이면서도 비침습적인 치료방법에 대한 결론에 다가갈 수 있을 것으로 생각된다.

참 고 문 헌

- 1) American Joint Committee on Cancer. Manual for Staging of Cancer. 5th ed. Philadelphia(PA): Lippincott Raven Publishers; p.171, 1997
- 2) Rosner D, Bedwani RN, Vana J, Baker HW, Murphy GP. Noninvasive breast carcinoma: results of a national survey by the American College of Surgeons. *Ann Surg* 192: 139-147, 1980
- 3) Frykberg ER, Masood S, Copeland EM 3d, Bland KI. Ductal carcinoma in situ of the breast. *Surg Gynecol Obstet.* 177:425-440, 1993
- 4) Swain SM. Ductal carcinoma in situ. *Cancer Invest* 10:443-454, 1992
- 5) Lagios MD. Microinvasion in ductal carcinoma in situ. In: Silverstein MJ, editor. Ductal carcinoma in situ of the breast. 1st ed. Baltimore, Maryland: Williams & Wilkins; p241-246, 1997
- 6) Patchefsky AS, Shaber GS, Schwartz GF, Feig SA, Nerlinger RE. The pathology of breast cancer detected by mass population screening. *Cancer* 40:1659-1670, 1977
- 7) Schwartz GF, Patchefsky AS, Finklestein SD, Sohn SH, Prestipino A, Feig SA, et al. Nonpalpable in situ ductal carcinoma of the breast. Predictors of multicentricity and microinvasion and implications for treatment. *Arch Surg* 124:29-32, 1989
- 8) Solin LJ, Fowble BL, Yeh IT, Kowalshyn MJ, Schultz DJ, Weiss MC, et al. Microinvasive ductal carcinoma of the breast treated with breast-conserving surgery and definitive irradiation. *Int J Radiat Oncol Biol Phys* 23:961-968, 1992
- 9) Gump FE, Jicha DL, Ozello L. Ductal carcinoma in situ (DCIS): a revised concept. *Surgery* 102: 790-795, 1987
- 10) Wong JH, Kopald KH, Morton DL. The impact of microinvasion on axillary node metastases and survival in patients with intraductal breast cancer. *Arch Surg* 125:1298-1301, 1990
- 11) Schuh ME, Nemoto T, Penetrante RB, Rosner D, Dao TL: Intraductal carcinoma. Analysis of presentation, pathologic findings, and outcome of disease. *Arch Surg* 121:1303-1307, 1986
- 12) Rosner D, Lane WW, Penetrante RB: Ductal carcinoma in situ with microinvasion. A curable entity using surgery alone without need for adjuvant therapy. *Cancer* 67:1498-1503, 1991
- 13) Silverstein MJ, Waisman JR, Gierson ED, Colburn W, Gamagami P, Lewinsky BS: Radiation therapy for intraductal carcinoma. Is it an equal alternative? *Arch Surg* 126: 424-428, 1991
- 14) Silverstein MJ, Gierson ED, Waisman JR, Colburn WJ, Gamagami PJ: Predicting axillary node positivity in patients with invasive carcinoma of the breast by using a combination of T category and palpability. *Am Coll Surg* 1995;180:700-704.
- 15) Kinne DW, Petrek JA, Osborne MP, Fracchia AA, DePalo AA, Rosner PP: Breast carcinoma in situ. *Arch Surg* 1989;124:33-36.