

## 성대낭종환자에서의 후두미세수술전후의 음성언어분석비교

연세대학교 의과대학 이비인후과학교실, 음성언어의학연구소  
고윤우 · 배정호 · 윤현철 · 정태영 · 최홍식 · 김광문

= Abstract =

### Voice Analysis and Videostroboscopic Findings before and after Laryngomicrosurgery of Intracordal Cysts

Yoon Woo Koh, M.D., Jung Ho Bae, M.D., Hyun Chul Yoon, M.D.,  
Tae Young Chung, M.D., Hong-Shik Choi, M.D., Kwang-Moon Kim, M.D.  
*Department of Otorhinolaryngology, The Institute of Logopedics and Phoniatrics,  
Yonsei University College of Medicine, Seoul, Korea*

**Background and Objectives** : Dysphonia may be secondary to many different type of benign vocal cord lesions such as vocal polyp, vocal nodule, Reinke's edema, and intracordal cyst. Diagnosis and treatment of intracordal cysts are more difficult than other benign vocal cord lesions. But postoperative voice analysis of intracordal cyst have rarely been reported in the literature. The purpose of this study is to analyze aerodynamic and acoustic results and videostroboscopic findings before and after laryngomicrosurgery.

**Materials and Methods** : We reviewed the pre and post-operative voice analysis results and videostroboscopic findings of 15 surgically treated patients of intracordal cysts at Severance hospital from Jun. 1997 to Nov. 1999 retrospectively. They were diagnosed with videostroboscopic findings, surgical findings, and pathologic reports. Their pre and post-operative speech were analyzed with MDVP(Multi Dimension Voice Analysis Program) of CSL(Computerized Speech Lab) and Aerophone II. Their pre and post-operative mucosal wave of true vocal cord was analyzed with videostroboscopy. In order to compare this results with normal group, 10 of normal persons were evaluated with same methods.

**Results** : After the operation, mucosal wave of true vocal cord was improved in all patients. Postoperative acoustic and aerodynamic results were improved in almost parameters, but they did not reach the normal value.

**Conclusions** : Videostroboscopy was essential in diagnosing intracordal cysts. By comparing the acoustic and aerodynamic results and video-stroboscopic findings before and after the

laryngomicrosurgery, postoperative vocal function was defined more accurately and objectively. Almost parameters may be useful in assessing the quantitative changes in vocal quality before and after the laryngomicrosurgery.

**KEY WORDS** : Intracordal cyst · Videostroboscopy · Laryngomicrosurgery · Acoustics · Aerodynamics.

## 서 론

성대낭종은 성대폴립, 결절 및 라인케씨 부종등의 예성을 유발하는 여러질환들보다 그 발생빈도가 드물지만 이들보다 심한 음성의 변화를 일으키는 것으로 알려져 있다. 즉 발성시의 이중음(diplophonia), 발성제한(vocal limitation), 그리고 특정 주파수의 피치에서의 발성장애 및 쉽게 피로해지는 점등의 특징이 있다. 이는 아마도 그 병변의 발생위치가 조직학적으로 다른 성대양성질환들과는 차이가 있기 때문으로 사료된다. 성대낭종을 진단하기 위해서는 대개 후두 스트로보스코피가 필수적인 것으로 알려져 있으며 스트로보스코피상 점막파동의 감소나 소실 소견이 보일 때 성대낭종을 의심할수 있는 것으로 알려져 있다. 때로는 크기가 작은 성대낭종의 경우에는 전신마취하의 후두 내시경을 이용한 관찰의 경우에만 확진이 되는 경우도 있다.<sup>1)</sup> 따라서 간접후두경이나 직접후두경을 통한 관찰에서도 특별한 병변을 발견할수 없는 애성 환자의 경우에는 항상 성대낭종의 가능성을 염두에 두어야 한다고 알려져 있을 정도로 그 진단이 용이하지 않은 것이 사실이다.

성대낭종은 대개 조직학적으로 점액저류낭종(mucus retention cyst)과 표피낭종(epidermoid cyst)으로 구분하고 있으며 둘간의 발생기전에도 차이가 있는 것으로 알려져 있다. 이러한 성대낭종으로 진단이 되어 수술적 치료를 시행하는 경우에는 다른 성대폴립이나 결절 등의 수술적 치료의 경우와는 달리 미세피판술(microflap technique)이라는 섬세한 술기로 낭종을 완전히 제거하여야 하며, 이때 가능한한 주위의 정상점막과 성대인대 등에는 손상을 주지 않아야 좋은 음성의 회복을 기대할수 있으나 대개는 음성의 회복기간이 좀더 길게 걸리는 것으로 알려져 있다.<sup>2)</sup>

현재까지는 이러한 성대낭종환자의 음성언어분석을 통한 술후 음성의 변화에 대한 보고는 드문 실정이다. 이에 저자들은 성대낭종의 후두미세수술시의 술기에 대하여 재조명해보고 나아가 성대낭종으로 진단된 환자들을 대상으로 술전과 술후의 후두스트로보스코피와 음성언어분석결과를 비교하여 그 결과를 토대로 향후 성대낭종환자들의 진단과 치료방향을 설정하는데 있어서 그 지침을 제시하고자 하였다.

## 대상 및 방법

1997년 6월부터 1999년 10월까지 세브란스병원을 내원하여 후두스트로보스코피, 수술소견 및 조직병리학적 검사를 통하여 성대낭종으로 진단된 15명의 환자를 대상으로 하여 CSL(Computerized Speech Lab)의 MDVP(Multi Dimension Voice analysis Program)와 Aerophone II를 이용하여 시행한 술전 및 술후의 음성언어분석결과를 후향적으로 분석하였고 대상 환자의 술전과 술후에 시행한 비디오 후두스트로보스코피 소견을 후향적으로 비교분석하였다. 술전 검사는 2주이상의 약물치료후에 시행하는 것을 원칙으로 하였으며, 술후 음성언어분석과 비디오 후두 스트로보스코피의 시행은 술후 2개월째에 시행하는 것을 원칙적으로 하였으나 환자들의 개인사정으로 약간의 차이가 있어 최소 술후 53일째, 최대 술후 84일째에 술후 검사가 진행되어 수술일로부터 술후 검사까지의 평균 기간은 약 64일이었다. 비교를 위하여 후두질환의 병력이 없는 정상인 10명을 대조군으로 삼아 음성언어분석을 시행하였다.

### 1. 대 상

연령은 18세부터 70세까지로 평균연령은 40세이었고 성별분포는 남자가 6례, 여자가 9례이었으며 대조군은 남자와 여자가 각각 5례씩 이었다.

## 2. 비디오 후두스트로보스코피방법

대상환자들을 수술전과 수술후 비디오후두스트로보스코피를 시행하였으며 대개 술후 2개월경에 시행하는 것을 원칙으로 하였다. 스트로보스코피소견상 성대낭종으로 진단을 내리는 기준은 진성대내에 낭종성 병변이 의심되고 그 주위의 점막파동의 감소 또는 소실을 동반한 경우로 하였으며 점막파동의 소실의 정도에 따라 4단계로 구분하였으며 파동이 전혀 없는 경우를 Grade 3로 하였고, 점막파동이 정상인 경우를 Grade 0로 하였으며 병변측의 점막파동이 반대측 정상 진성대의 점막파동과 비교하여 50%이상 감소한 경우를 Grade 2, 50%이하로 감소한 경우를 Grade 1으로 구분하여 1인의 검사자에 의해 분석하였다. 비디오후두경술과 스트로보스코피는 Kay 70° telescope model 9150, Kay 9100 Rhino-Laryngeal Stroboscopy를 사용하였다. 후두스트로보스코피시 상기환자들은 편안한 크기와 pitch로 6초이상 /æ/ 발성을 시행하도록 하였다.

## 3. 음성언어분석방법

MDVP는 Head band에 부착된 마이크(AKG c 410)를 사용하였으며 입과 마이크의 거리는 환자마다 일정하게 5cm 떨어져 가장 편안한 목소리로 /a/음을 약 5초간 내게하여 음성표본을 추출하였다. Aerophone II는 기류와 음의 강도를 측정할 수 있는 장치(Aerophone II model 6800)를 갖춘 마스크를 밀착시키고 한번 호흡으로 낼 수 있는 최장시간동안 /a/음을 내게하여 측정하였다.

## 4. 음성분석의 지표

Kay elemetrics사의 CSL system을 사용하여 CSL model 4300B와 IBM compatible computer를 사용하였고 MDVP 4305로 분석하였다. Noise에 대한 척도로는 NHR(noise to harmony ratio)과 VTI(voice turbulence index)를 측정하였고, pitch의 변동에 대한 척도로는 Jitter, RAP(relative average perturbation quotient), PPQ(pitch period perturbation quotient), sPPQ(smoothed pitch period perturbation quotient), vFo(fundamental frequency variation)를 측정하였다. 진폭에 대한 척도로 Shimmer, APQ(amplitude perturbation quotient), sAPQ(smoothed amplitude perturbation quotient), vAm(peak amplitude variation)를 측정하였다. Aerophone II로

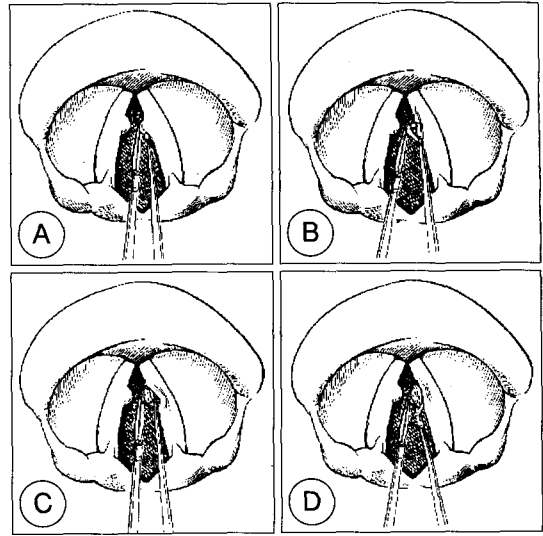


Fig. 1. Surgical techniques of intracordal cysts. A : Incision of lesion on medial surface of vocal cord. B : Dissection of surrounding mucosa of the cyst. C : Identification of vocal ligament. D : Removal of cyst with preserving surrounding mucosa.

는 MPT(maximal phonation time)와 MFR(mean flow rate)를 측정하였다.

## 5. 수술방법

본 저자들이 사용한 성대낭종에 대한 후두미세수술의 술기는 과거 Hirano<sup>5)</sup>와 Bouchayer<sup>6)</sup> 등이 기술한 방법과 유사한 방법을 이용하였다(Fig. 1). 즉 진성대의 유리연과 평행하게 진성대 점막의 상면에 절개를 가하되 낭종의 앞과 뒤로 수 mm정도 좀더 길게 절개를 가하고 작게 말은 솜이나 미세박리자를 이용하여 주위의 정상점막은 손상되지 않도록 조심스럽게 낭종을 제거하였다. 이때 가능한 낭종이 터지지 않고 남김없이 제거될수 있도록 조심스럽게 박리를 시행하였으며 박리도중에 낭종이 터지는 경우에는 낭종의 일부가 남지 않도록 그 낭종의 껍질을 세심하게 제거하였다.

## 결 과

수술소견상 성대낭종의 위치는 우측이 9례, 좌측이 5례이었으며, 1례에서는 양측에서 성대낭종이 발견되었다. 또한 전례에서 낭종성 병변은 성대의 전방과 중간의 1/3 사이에 위치하였으며, 성대인대와 점막사이에 위치하였다. 또한 동반된 다른 병변으로는 반대측

진성대의 성대폴립과 점막의 비대가 각각 1레씩 관찰되었다.

후두 스트로보스코피상의 점막파동의 관찰결과는 술전에 grade 1인 경우가 3례, grade 2인 경우가 7례, 그리고 grade 3인 경우가 5례로 전례에서 낭종이 있던 부위의 점막파동이 감소 또는 소실된 소견을 관찰할수 있었으며 술전 점막파동 grade의 평균이 1.87로서 술후의 평균 0.60과 비교시 술전에 비해 술후에 진성대의

**Table 1.** Grade of mucosal wave by videostroboscopic finding in the patients with intracordal cysts

No.	Sex/Age	Site	Preop. grade	Postop. grade
1	M/59	L	3	0
2*	F/23	R	1	0
3†	F/29	B	2	0
4	F/38	R	2	1
5	M/70	R	2	0
6	M/46	R	3	1
7	F/54	R	2	1
8	M/46	R	1	0
9	M/40	L	2	1
10	F/23	L	2	1
11	F/21	R	3	2
12	F/18	R	2	0
13	F/42	L	3	1
14	F/52	R	1	0
15	M/53	L	3	1
Mean			1.87	0.6 ‡

Grade 0=normal, 1=mild impairment, 2=moderate impairment 3=severe impairment or absent mucosal wave, R=right, L=left, B=bilateral

\* : Poyp, † : bilateral, recurrent, ‡ : p-value < 0.05

점막파동이 통계학적으로 유의하게 개선됨을 알수 있었다( $p < 0.05$ ). 또한 전례에서 술전과 술후의 점막파동을 비교시 술전에 비해 술후에 점막파동이 개선되었다 (Table 1).

음성언어분석상의 결과에서는 MDVP의 척도중 noise를 나타내는 NHR과 VTI가 술전(NHR=0.155, VTI=0.048)보다 술후(NHR=0.133, VTI=0.039)에 호전되었으나 VTI만이 통계학적으로 유의하였다( $p < 0.05$ ). pitch의 변동을 나타내는 Jitter(술전평균=2.64%, 술후평균=1.32%), RAP(술전평균=1.66%, 술후평균=0.79%), PPQ(술전평균=1.66%, 술후평균=0.78%), sPPQ(술전평균=1.96%, 술후평균=0.95%), 그리고 vFo(술전평균=4.92, 술후평균=2.47)로 감소하였으며 이중 vFo를 제외한 모든 척도에서 통계학적으로 유의하였지만( $p < 0.05$ ) 정상수준(Jitter=0.82%, RAP=0.49, PPQ=0.45%, sPPQ=0.71%, vFo=1.14)까지 도달하지는 못하였다. 진폭의 변동을 나타내는 shimmer(술전평균=5.18%, 술후평균=3.57%), APQ(술전평균=3.74%, 술후평균=2.58%), sAPQ(술전평균=5.43%, 술후평균=3.94%), vAm(술전평균=23.0, 술후평균=13.3)등도 통계학적으로 유의하게 감소하였으나( $p < 0.05$ ) shimmer와 APQ만이 정상수준(shimmer=3.59%, APQ=3.40, sAPQ=3.93%, vAm=11.5)에 도달하였다. Aerophone II의 척도중 MPT와 MFR은 술전(MPT=12.15 sec, MFR=0.32 l/sec)보다 술후(MPT=13.46 sec, MFR=0.22 l/sec)호전되었지만 MFR만이 통계학적으로 유의하였고 ( $p < 0.05$ ), MPT와 MFR 모두에서 정상수준에 미치지지는 못하였다(Table 2).

**Table 2.** Vice analysis results before and after laryngomicro surgery in intracordal cyst patients and control group

		MPT (sec)	MFR* (l/sec)	Jitter* (%)	RAP* (%)	PPQ* (%)	sPPQ* (%)	vFo (%)
IC cyst	preop	12.15	0.32	2.64	1.66	1.66	1.96	4.92
	postop	13.46	0.22	1.32	0.79	0.78	0.95	2.47
control		20.4	0.09	0.82	0.49	0.45	0.71	1.14
		Shimmer* (%)	APQ* (%)	sAPQ* (%)	vAm* (%)	NHR	VTI*	
IC cyst	preop	5.18	3.74	5.43	23.0	0.155	0.048	
	postop	3.57	2.58	3.94	13.3	0.133	0.039	
control		3.59	3.40	3.93	11.5	0.131	0.040	

\* : p-value < 0.05, IC cyst=intracordal cyst, MPT=maximal phonation time, MFR=mean flow rate, RAP=relative average perturbation quotient, PPQ=pitch period perturbation quotient, sPPQ=smoothed pitch period perturbation quotient, vFo=fundamental frequency variation, APQ=amplitude perturbation quotient, sAPQ=smoothed amplitude perturbation quotient, vAm=peak amplitude variation, NHR=noise to harmony ratio, VTI=voice turbulence index

## 고 찰

성대낭종은 정의상 진성대의 점막고유층(lamina propria)에 달라붙어 있는 낭종성 병변을 의미한다. 대개 조직학적으로 크게 두가지의 분류가 있는데 하나는 점액저류낭종(mucus retention cyst)이고, 또 하나는 표피낭종(epidermal cyst)이다.<sup>1-5)</sup> 보고에 의하면 성대내낭종의 발생빈도자체가 1%에서 4% 정도로 드물지만<sup>6)</sup> 그중에서도 표피낭종이 더욱 드물게 보고되고 있다.<sup>7)</sup> 조직학적으로 점액저류낭종은 대개 상기도의 전형적인 선상피(glandular epithelium)를 가지고 있으며, 그 벽이 기저막층의 한층의 입방형 세포(cuboidal cells)와 바깥의 섬모원주세포(ciliated columnar cell)로 구성되어 있다. 기저막은 대개의 경우 점막하 부종과 섬유화에 의해 매우 얇아져 있고, 낭종의 내부는 다양한 양상을 보이는데 조직표본을 준비하는 과정에서 낭종의 내용물이 소실되어 대개는 육안적으로 비어있게 되지만 일부에서는 퇴행성 또는 탈락된 원주형세포(degenerated or desquamated columnar cell) 또는 조직구(histiocytes)가 관찰되기도 한다.<sup>2)</sup>

표피낭종은 진정한 의미의 낭종으로서 그 내부에 상피세포의 산물들을 포함하고 있다. 낭종의 벽은 10층에서 30층까지의 증층상피로 구성되고 표면에 도달할수록 성숙한 세포들로 구성되어 있다. 또한 지속적인 각질화(keratinization)가 진행되는데 이때 세포핵이 보존된다.<sup>2)</sup> 표피낭종은 피부에 생기는 표피낭종과 매우 유사하다고 알려져 있다.<sup>8)9)</sup> 본 연구에서는 후향적인 고찰을 시행하여 성대낭종을 점액저류낭종과 표피낭종을 세부적으로 구분하지는 않았다.

성대낭종의 발생원인에 대해서는 아직까지도 저자들마다 의견이 다양하다. Milutinovic등<sup>4)</sup>은 성대낭종의 원인을 선천성과 후천성의 두가지로 설명하면서 성대의 외상이 후천적인 성대낭종의 원인이라고 하였으며<sup>10)</sup> 또한 표피낭종은 선천성일 가능성이 높다고 하였다.<sup>11)</sup> 이들은 37명의 성대낭종환자중 65%가 표피낭종이었고, 35%가 점액저류낭종이었으며, 낭종의 발생위치가 성대의 유리연에서 가장 기능적으로 활발하고 가장 점액선이 적은 부위인 전측 1/3과 중간 1/3사이가 대부분이고 또한 상기 환자들의 발성기관의 근육활성도(muscular activity)가 증가된 것으로 보아 낭종형성의 원

인에 있어서 표피낭종이건 점액저류낭종이건 성대의 기능적인 측면이 중요하며, 또한 술후 환자들의 기능적인 치료, 즉 음성치료가 중요함을 보고한 바 있다. Hong 등<sup>12)</sup>도 83례의 성대낭종중 단지 6례를 제외하고는 모두 막성대유리연의 중간부 및 전방부 1/3에 발생하여 성대낭종의 발생원인이 성대과용과 관련이 있다고 하였다. Monday등<sup>3)4)</sup>은 53명의 표피낭종환자를 대상으로 그들의 임상양상, 수술소견 및 조직병리학적인 소견을 조사하여 성대낭종의 원인을 선천성원인과 후천성원인으로 설명하며 선천성인 경우에는 dysembryoplastic theory라고도하여 표피낭종이 종종 성대구증(sulcus vocalis)이나 점막틈새(mucous bridges)와 동반되고 또한 성대구증의 원인으로 발생학적 원인이 받아들여지고 있으며 따라서 성대구증을 표피낭종발생의 한 단계로 보는 학설이다. 이 경우에는 임상적으로 상당기간 동안의 발생장애를 호소하게 되며 실제로 성대구증을 수술하는 경우에 종종 낭종이나 각질덩어리(keratin flakes)를 발견하는 경우가 있다고 한다.<sup>3)</sup> 후천성인 경우에는 외상성 이론(tramatic theory)이라 하여 피부에 생기는 표피낭종처럼 성대의 오용이나 남용에 의한 성대의 미세외상이나 염증, 그리고 직접적인 외상으로 인하여 성대상피내로 미세균열(microfissure)이 생기고 이것이 치유되는 과정에 피부의 표피낭종이나 진주종(cholesteatoma)처럼 표피낭종이 생긴다는 이론이다.<sup>3)</sup> 이 경우에는 임상적으로 자세한 병력을 조사하는 것이 중요하며 대개 성대의 남용이나 오용의 병력이 있을 수 있다고 한다.<sup>3)</sup> 본 연구에서는 환자들의 자세한 병력을 조사하지는 않아 성대의 남용이나 오용과의 관계를 정확히 알수는 없었으나 술후 재발된 1례의 경우에는 음성의 과도한 남용의 병력이 있었다. 혹자는 표피낭종은 선천성으로 그리고 점액저류낭종은 후천성으로 분류하여 점액저류낭종은 염증이나 외상에 의한 점액선(mucous gland)의 폐쇄에 의해 생긴다고 하였다.<sup>4)</sup> 이러한 성대낭종은 저절로 터져서 작은 틈을 만들게 되고 이 틈이 커지게 되면 성대구증을 유발하기도 한다.

성대낭종은 대부분의 환자가 성대 결절과 유사한 발성장애(dysphonia)를 주소로 이비인후과를 내원하는 것으로 알려져 있으며, 남성과 여성 모두에서 tonality가 감소하며, 발성시 힘이 들어가고 병변에 비해 애성이 심하고 쉽게 피로해 지는 특징이 있고 또한 발성시에 음의 차단이 생기기도 하며 이중음 등의 특징도

있다.<sup>3)</sup> 또한 그 병변의 크기에 비해 음성의 변화가 심한 것은 낭종의 조직학적 특성상도 관련이 있는 것으로 성대점막과 성대인대 사이에 자리잡은 낭종에 의해 그 위를 덮고 있는 점막에 긴장성을 가하게 되기 때문이다.<sup>3)</sup> 성대낭종의 발생 연령은 40대와 50대에 호발하는 것으로 알려져 있으며<sup>4)</sup> 남녀간의 발생빈도의 차이는 보고하는 저자들마다 차이가 있으나 대개 여자의 빈도가 약간 더 많은 경향이 있으며,<sup>12-14)</sup> 본 연구에서도 그 증례가 한정적이기는 하지만 여자가 약간 더 많은 경향이 있었다. 진단을 위해서는 상기의 음성의 변화를 호소하는 환자에서 성대낭종을 의심하여야 하겠지만 대개는 후두스트로보스코피가 필수적인 것으로 알려져 있으며 이는 본 연구에서도 확인할 수 있었다. 외래에서 시행하는 술전 간접 또는 직접 후두내시경상에서는 성대결절이나 폴립 등과 성대낭종을 정확히 구별하는 것이 불가능한 경우가 종종 있기 때문에 의심이 되는 경우, 특히 그 병변의 크기에 비하여 음성의 변화가 심한 경우에는 반드시 후두스트로보스코피를 이용하여 병변부위의 점막파동의 감소나 소실을 확인하여야 할 것으로 사료된다. 때로는 그 병변의 크기가 미세하여 후두스트로보스코피에서도 확인이 안되고 수술현미경 하에서 확인되는 경우도 있다고 한다.<sup>1)</sup> 본 연구에서도 수술소견상 양측성으로 발견된 1례의 경우에는 술전 스트로보스코피상에서는 일측성 병변으로 확인된 경우가 었다.

치료는 대개 수술적 치료와 술후의 충분한 음성치료의 중요성이 여러 저자들에 의해 보고되고 있다. 수술 방법은 여러 저자마다 약간의 차이는 있으나 주위의 정상점막을 최대한 보존하며 미세피판술(microflap technique)을 이용하여 낭종을 완전히 제거하며 이때 남은 낭종이 없도록 그 내부를 세심히 관찰하여야 함에는 의견의 일치를 보이고 있으며 저자에 따라서는 수술후 낭종이 제거된 부위에 하이드로코티손이나 트리암시놀론같은 스테로이드제제를 주사하기도하며<sup>13)</sup> 생물학적 접착제(fibrin glue)를 점액하기도 하지만 본 저자들은 낭종을 제거후 점막을 제 위치로 갖다놓고 아무런 약물의 주입없이 수술을 종료하였다. 이러한 약물의 사용이 저자들마다의 취향에 따라 이용되고 있으나 술후 음성의 회복이나 재발방지에 얼마나 도움이 되는지에 대한 객관적인 보고는 없는 실정이며 저자들의 경험으로는 이러한 약물의 사용여부보다는 수술시 얼마나 조심스

럽게 주위 정상조직을 남겨 놓았는지, 그리고 남은 낭종이 없도록 세밀히 낭종을 제거한 후 수술부위를 관찰하는 것이 더욱 중요하리라 사료된다.

본 연구에서 술후 후두스트로보스코피상 완전하지는 않지만 점막파동의 개선이 확인되었는데 이는 술후 2개월경이면 수술부위의 상처가 어느정도 치유되고 점막에 가해지던 낭종에 의한 긴장성이 소실되었기 때문으로 사료된다. 그러나 수술일로부터 후두스트로보스코피 시행까지의 간격을 술후 약 2개월까지로 한정하였기 때문에 모든 레에서 완전한 점막파동의 회복을 기대하기는 어려웠다고 사료되며 추후 더 오랜 경과관찰이 필요하리라 사료된다.

Kim등<sup>15)</sup>은 발생장애 혹은 애성의 정도의 판별에 있어 MPT, MFR, Jitter, Shimmer, 그리고 NHR등이 도움이 된다고 보고한 바있으며 이들중 Jitter와 Shimmer는 성대의 안정성(vocal stability)을 보는 것으로 성대간의 비대칭성, 공기흐름의 장애, 성대내 점액질의 작용, 모세혈관의 분포등에 의해 생기며 병적인 상태에서 값이 증가한다고 한다.<sup>16)</sup> MDVP에 의한 척도중 pitch를 나타내는 Jitter, RAP, PPQ, sPPQ, vFo중 현재 가장 많이 사용되고 있는 척도는 Jitter이며 RAP와 PPQ는 Absolute Jitter의 상대적 값으로 애성이나 기식음의 경우에 RAP와 PPQ를 증가시킨다.<sup>17)</sup> 본 연구에서도 RAP와 PPQ는 술후 유의한 감소를 보였다. vFo는 기본주파수의 표준편차로서 무작위성이나 단기 규칙적인 또는 장기 변위 모두에 의해 증가되어진다. sPPQ는 pitch period의 longterm variability를 측정하는 척도로서 55 period의 평균 pitch period에 대한 변동을 보는 수치이다.<sup>17)</sup> 본 연구에서는 vFo와 sPPQ 모두 감소하였으나 sPPQ만이 통계학적으로 유의하였다.

진폭의 변동을 나타내는 척도는 Shimmer, APQ, sAPQ, vAm등이 있다. APQ는 Shimmer와 비슷하게 amplitude의 변동을 보는 값이나 Shimmer에 비하여 pitch extraction error에 의한 영향을 줄일수 있으며 단기간의 변동을 반영하며 기식음이나 애성이 APQ값을 증가시킨다.<sup>17)</sup> sAPQ는 55 period의 평균 amplitude에 대한 변동을 보는 척도로 pitch에 있어서의 sPPQ와 비슷하게 장기변위에 의해서만 증가하며 vAm은 진폭의 표준편차로서 무작위성, 단기 규칙적, 장기 변위 모두에 의해 증가한다.<sup>17)</sup> 본 연구에서도 Shimm-

er, APQ, sAPQ, vAm 모두에서 통계학적으로 유의하게 감소하였다.

잡음을 측정하는 척도로 NHR와 VTI등이 있다. NHR은 turbulence noise, sub-harmonic component, voice break, amplitude and frequency variation등의 잡음을 측정하는 도구이며 VTI는 sub-harmonic component, voice break, amplitude and frequency variation 영향을 적고 성대의 불완전한 내전에 의한 turbulence noise와 가장 잘 연관되며<sup>17)</sup> 본 연구에서는 VTI만이 통계학적으로 유의하게 감소하였다.

Aerophone II에 의한 척도에서 MPT와 MFR 모두 개선되었는데 이는 성문틈(glottal gap)의 감소에 의한 것으로 생각된다. 그러나 MFR만이 통계학적으로 유의하게 개선되어 이는 증례의 수가 한정되어 있고, 그 추적관찰기간이 짧았기 때문으로 사료된다.

기존의 Kim등<sup>18)</sup>의 보고에 의하면 7례의 한정된 숫자 이기는 하지만 음성언어분석결과 술후 기본주파수, Jitter, Shimmer, MFR, NHR, MPT등이 향상된 소견을 보였으나 MPT만이 통계적으로 유의하였다고 하였다. Nam등<sup>19)</sup>은 성대 용종, 성대 결절, 그리고 라인케씨 부종환자들을 대상으로 시행한 연구에서 성대 용종은 술후 Jitter와 Shimmer값이 유의하게 감소되었으며, 성대 결절에서는 술후 Shimmer만이 유의하게 감소하였고 라인케씨 부종에서는 술후 음향 변수들의 유의한 변화는 없었다고 보고한바 있다.

본 연구에서 대부분의 음성언어분석의 척도에서 술후에 통계학적으로 유의한 결과를 보였으나 정상수준에 미치지 못한 것은 수술부위의 상처회복이 덜되었기 때문으로 사료되는데 이는 후두미세수술후 8주정도면 성대의 덮개(cover)가 완전히 치유된다는 Okamura등<sup>20)</sup>의 보고와는 다른 것으로 성대내 낭종은 수술시에 크기에 차이는 있으나 낭종의 제거에 의한 함몰이 발생하기 때문인 것으로 추정되며 이는 좀더 오랜 추적관찰을 하면 개선되어지리라 생각된다.

결과적으로 성대낭종의 진단에는 후두스트로보스코피가 필수적임을 알 수 있었고 술후 시행한 음성언어분석중 대부분의 척도에서 통계학적으로 유의한 차이를 보여 음성의 회복을 객관적으로 확인할수 있었다. 비록 정상수준까지 도달하지는 못하였으나 이는 성대낭종을 제거하기 위하여 불가피한 성대인대와 진성대점막사이

의 박리과정이나 술후의 낭종제거후에 생기는 진성대내의 결손과도 관계가 있으리라 생각되며 이는 향후 좀더 많은 증례의 장기추적관찰을 통하여 확인하여야 할 것으로 사료된다. 본 연구결과에 따르면 음성언어분석의 여러 척도중에서 특정한 척도는 통계학적으로 유의한 차이를 보이지 않았는데 이는 그 증례의 수가 한정적이고 그 추적관찰기간이 짧았기 때문에 특별한 의미를 부여하기는 어렵고 이 또한 좀더 많은 증례의 진향적인 연구가 필요하리라 사료된다. 그러나 기존에 주로 사용해오던 Jitter, Shimmer, NHR이외의 여러 척도들의 특성을 잘 이해하고 측정을 한다면 음성의 객관적 평가에 도움이 되리라 사료된다.

## 결론

성대낭종의 진단에 있어서 후두스트로보스코피가 필수적임을 확인할수 있었고 치료에서 미세피관술을 이용한 후두미세수술은 술후 음성재활 및 재발방지를 위해 중요한 일차치료임을 후두스트로보스코피와 다양한 척도의 음성언어분석을통하여 확인할수 있었으며 향후 좀더 많은 증례를 통하여 Jitter, Shimmer, NHR이외에 RAP, PPQ, sPPQ, vFo, APQ, sAPQ, vAm, VTI등도 각 척도의 특성을 파악한후 사용한다면 좀더 객관적인 평가방법이 되리라 생각되었다.

**중심 단어 :** 성대 낭종 · 후두스트로보스코피 · 후두미세수술 · 음성언어분석.

## References

- 1) Albert LM, Robert JA, Mark SC, Garrett CG, Robert HO : *Phonemicicrosurgical management of intracordal cysts. Operative techniques in Otolaryngology-Head and Neck Surgery.* 1998 ; 9(4) : 230-237
- 2) Loire R, Bouchayer M, Cornut G, Bastian RW : *Pathology of benign vocal fold lesions. Ear, Nose and Throat J.* 1988 ; 67 : 357-362
- 3) Monday LA, Cornut G, Bouchayer M, Roch JB : *Epidermoid cysts of the vocal cords. Ann Oto Rhinol Larygol.* 1983 ; 92 : 124-127
- 4) Milutinovic Z, Vasiljevic J : *Contribution to the understanding of the etiology of vocal fold cysts : A functional and histologic study. Laryngoscope.* 1992 ; 102 :

568-571

- 5) Bouchayer M, Cornut G : *Microsurgical treatment of benign vocal fold lesions : indications, technique, results. Foilia Phoniatr* 1992 ; 44 : 155-184
- 6) Bouchayer M, Cornut G, Witzig E, Loire R, Loire JB : *Epidermoid cysts, sulci, and mucosal bridges of the true vocal cord : A report of 157 cases. Laryngoscope*. 1985 ; 95 : 1087-1094
- 7) Kleinsasser O : *Microlaryngoscopy and endolaryngeal microsurgery. Hoffman PW, trans. Philadelphia : WB Saunders, 1968*
- 8) Anderson WA, Scotti IM : *Synopsis of pathology. St. Louis : CV Mosby, 1972*
- 9) Lever WF, Schaumburg-Lever G : *Histopathology of the skin. Philadelphia : JB Lippincott, 1975*
- 10) Ash JE, Raum A : *An atlas of otolaryngologic pathology(4th ed). American Registry of Pathology, Washington, D.C., 1956*
- 11) Arnold GE : *Dysplastic dysphonia : Minor anomalies of the vocal cords causing persistent hoarseness. Laryngoscope*, 1958 ; 68 : 142-158
- 12) Hong KH, Park JH, Kim W, Kim CH : *Clinical characteristics of intracordal cysts. J Korean Logo Phon*. 1999 ; 10 : 164-169
- 13) Kawasaki H, Kuratomi K, Mitumasu T : *Cysts of the larynx. A 10-years review of 94 patients. Auris Nasus Larynx(Tokyo)*. 1983 ; 10 Suppl : S47-52
- 14) Louise A, Monday LA, Bouchayer M, Roch JB, Loire CR : *Diagnosis and treatment of intracordal cyst. J Otolaryngol*. 1981 ; 10 : 5
- 15) Kim MS, Pyo HY, Choi HS, Kim YH, Kim KM : *Clinical analysis of persistent and recurrent postoperative dysphonia. J Korean Logo Phon*. 1997 ; 8 : 225-231
- 16) Hirano M : *Clinical examination of voice. Vienna New York, Springer, 1981 : 56-64*
- 17) Mutidimensional Voice Program Model 4305 Operation Manual Issue A Kay Electronics Corp., 1993 : 93-131
- 18) Kim YM, Cho JI, Kim CH, Kim YJ, Ha HR : *Vocal dynamic studies before and after laryngeal microsurgery. Korean J Otolaryngol*. 1999 ; 42 : 1174-1178
- 19) Nam SY, Park JH, Jeon HG, Kim SY : *Acoustic analysis of benign vocal cord lesions : Before and after microlaryngeal surgery. Korean J Otolaryngol*. 1998 ; 41 : 925-8
- 20) Okamura H, Yumoto E, Okamoto K : *Wound healing of canine vocal folds after phonosurgery. Ann Otol Rhinol Laryngol* 1987 ; 96 : 425-8