

하악골에 근접한 편도암 절제시 하악골 시상분할의 이용

김형준 · 차인호 · 최은창*

연세대학교 치과대학 구강악안면외과학교실, 연세대학교 의과대학 이비인후과학교실*

Abstract

SAGITTAL MANDIBULECTOMY IN TONSILLAR CANCER

Hyung-Jun Kim, In-Ho Cha, Eun-Chang Choi*

Department of Oral and Maxillofacial Surgery, College of Dentistry, Yonsei University

*Department of Oto-Rhino-Laryngology, College of Medicine, Yonsei University**

Sagittal mandibulectomy provided safe oncologic margins and functional and esthetic advantages in the surgical treatment of tonsillar cancers that abut but do not infiltrate the mandible.

Key words : Sagittal mandibulectomy, Tonsillar cancer,

I. 서 론

편도암의 외과적 절제시에는 원발 부위로의 접근을 위하여 통상 하순절개(Lipsplitting) 및 정중(Midline) 또는 측면(Lateral) 하악골이단술을 시행하며 원발암의 하악골 침윤이 명백하거나 혹은 의심되는 경우에는 하악골 부분 절제술을 해왔다¹⁾.

그러나, 기능적, 심미적 이유에서 하악골의 연속성을 유지함은 물론 안전한 변연을 얻을 수 있는 보존적 방법들이 소개되어 구강내 다른 부위의 암종 절제시 두루 사용되고 있으며, 재건술의 발전으로 수술부위의 누공등으로 인한 합병증을 완벽히 배제할 수 있어 편도암의 치료에도 보존적 술식이 도입되고 있다²⁾.

저자들은 1994년 이후 하악골에 근접한 편도암으로 하악골부분절제를 요하는 증례들에서 구강악안면외과 영역에서 흔히 행하는 하악골 상행지 시상절단술을 응용한 변법을 시술하여 왔으며 양호한 결과를 얻을 수 있었기에 소개하고자 한다.

II. 연구대상 및 방법

1. 연구대상

연세대학교 세브란스병원 이비인후과에서 협의진료 의뢰된

수술전 임상적 및 방사선학적 검사상 원발암의 하악골에 근접하여 종양의 하악골 침윤 가능성이 의심되는 13례의 편도암 환자들을 대상으로 하였다(Table 1).

2. 방 법

원발암 절제 및 경부확청술을 위한 통상의 하순절개(Lipsplitting)와 이환측 측면 하악골이단술(Lateral mandibulectomy)를 시행하였으며 (Fig. 1, 2) 이단된 근심측 절편에서 시상절단을 시행하여 원발암과 함께 절제하였다 (Fig. 3). 고정은 두 개의 소형금속판을 이용한 외골판고정을 시행하였으며 근심 골편에 과도한 상방근력이 가해지는 것을 방지하기위해 근돌기절제술을 병행하였다 (Fig. 4).

III. 총 괄

편도암은 원발 부위의 해부학적 특성에 의해 심부 연조직으로 쉽게 팽창하며 경정맥 악이복근 부위나 악하부위 입과선으로의 전이가 용이하다. 그러나 내측익돌근에 의해 하악골과 격리되어 있고 하악골 상행지 내측면까지는 비교적 거리가 멀어 편도암에 의한 하악골 침윤은 쉽게 일어나지 않는 것으로 알려져 있다³⁾. 그럼에도 불구하고 편도나 구인두와 같이 구강 후외측에 발생한 암종의 외과적 절제시에는 접근의 용이성, 술후 연조직의 일차 봉합의 편이 등을 위하여 하악골 부분절제를 동반한 복합절제술이 시행되어왔다⁴⁾. 구강암의 하악골 침윤에 관한 이해가 증가하고 재건술등이 발달함에 따라 DeSanto 등⁵⁾, Singh 등⁶⁾은 Pull-through operation의 개념을 편도암 수술에 접목하여 하악골 침윤의 증거가 없는 편도암 수술시 하악골 이단술 술식을 적용한 우

김 형 준

120-752, 서울시 서대문구 신촌동 134

연세대학교 치과대학 구강악안면외과학교실

Hyung-Jun Kim

Dept. of Oral & Maxillofacial Surgery, College of Dentistry, Yonsei University

134 Shinchon-Dong, Seodaemoon-Gu, Seoul, 120-752, Korea

Tel: +82-2-361-8760/8774 FAX: +82-2-364-0992

Table 1. 대상환자들에서 종양의 크기, 골막반응 여부, 종양의 내측익돌근 침윤 여부, 종양의 하악골 근접도, 골주사 사진검사 결과, 경부임파절 전이 여부

	종양의 크기	골막반응	익돌근 침윤	하악골 근접도(mm)	골주사사진검사	임파절 전이
민 OO	T2	+	-	4	+	+
오 OO	T2	-	+	2	-	+
양 OO	T3	+	+	2	-	+
고 OO	T3	-	-	3	-	+
이 OO	T2	-	+	0	-	-
황 OO	T4	+	-	4	-	+
김 OO	T3	-	+	7	-	+
김 OO	T2	-	+	5	-	+
최 OO	T2	-	+	4	-	-
김 OO	T2	+	+	6	-	-
김 OO	T3	-	+	3	+	+
선 OO	T4	+	-	15	-	+
전 OO	T3	-	+	4	+	-

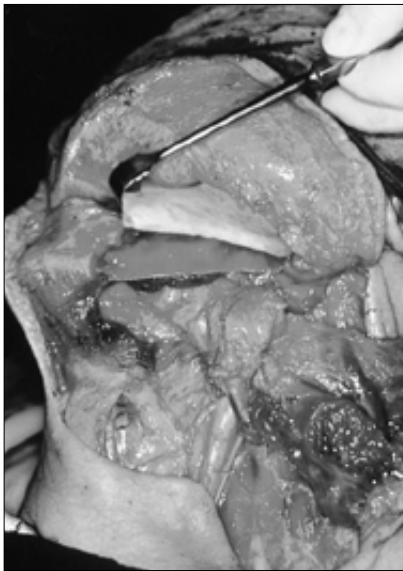


Fig. 1 경부박형술 시행 후 하순절개 (Lipsplitting) 과 이환측 측면 하악골이단술(Lateral mandibulotomy)과 병행하여 하악골 시상 부분절제를 하여 근심내측 골판이 원발암에 부착된 채 남아있도록 하였다.

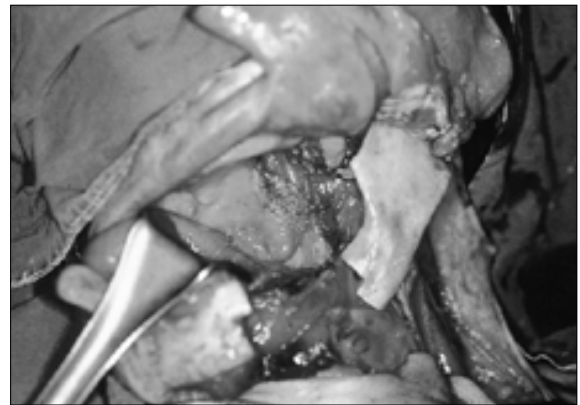


Fig. 2 근심 외측 골판을 포함한 피판을 이단하여 원발종양을 노출시킨다.

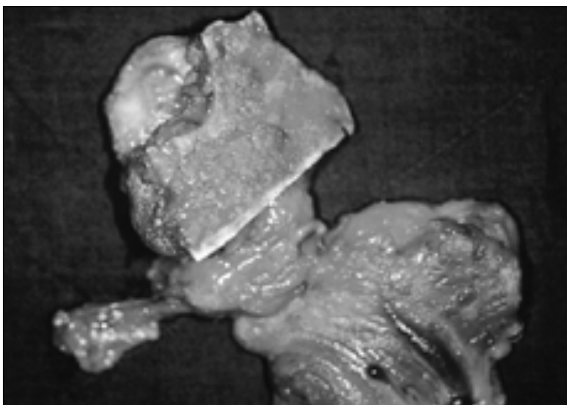


Fig. 3 근심내측골판을 포함한 원발 종양 및 경부박형술 부위를 한번에 절제하였다.

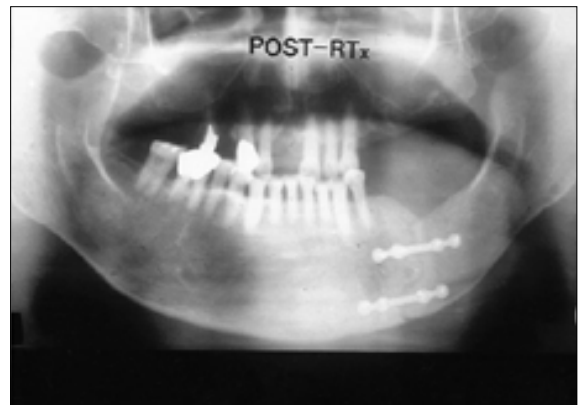


Fig. 4 두 개의 소형금속판을 이용한 외골판고정을 시행하였으며 근심 골판에 과도한 상방근력이 가해지는 것을 방지하기위해 근돌기 절제술을 병행하였다.

수한 치료성적을 보고하였다. 또한, 구강저나 설암과 같이 비교적 하악골 침윤의 빈도가 낮은 구강암의 절제시 다양한 하악골 변연 절제술 기법들이 알려지면서 Perl⁹은 구강저암에서 하악골 수평지 시상절단을 통한 변연절제술을 소개하였다.

하악골 상행지 시상절단술은 하악전돌증 또는 하악후퇴증을 교정하기위한 수술법으로 널리 이용되는 방법으로 구강악안면외과 의사들에게 무척 익숙해져있다. 특히 편도암의 절제시에는 경부곽칭술을 시행하여 하악골 하연까지 보며 시술할 수 있으므로 술식이 매우 편리해진다. 편도암이 하악골에 근접하여 하악골 이단술을 통한 pull-through operation 만으로는 안전한 수술변연을 얻기 어려운 경우, 하악골 부분절제술로 과도한 기능적, 심미적 손실을 초래할 경우, 하악골 시상분할을 통한 복합수술은 안전한 수술 변연의 확보는 물론 하악골의 연속성 유지로 얻을 수 있는 기능적 심미적 잇점을 모두 취할 수 있는 방법이다.

IV. 결 론

하악골에 근접한 편도암의 외과적 절제시 구강악안면외과 의사들에게 매우 친숙한 수술방법인 하악골 시상분할법을 적용한 변연의 절제술을 고안하여 안전한 수술 변연의 확보는 물론 하

악골의 연속성 유지로 얻을 수 있는 기능적 심미적 잇점을 모두 취할 수 있었다.

참 고 문 헌

1. Meyers EN, Suen JY : Cancer of the Head and Neck. 2nd ed. Churchill Livingstone, 1989, p.p.481-483, p.p.484-485.
2. Meyers EN, Suen JY : Cancer of the Head and Neck. 3rd ed. W. B. Saunders, 1996, p.617.
3. 김 형준 : 구강암의 하악골 절제 범위 결정 요인에 관한 연구. 석사 학위논문, 연세대학교 대학원, 1996, p.p.9-10.
4. Lefebvre JL, Vankemmel B, Prevost B, Buisset E, Coche-Dequeant B, Van JT, Oszustowicz T : Composite Resection With Mandibulectomy in the Treatment of Posterolateral Oral Cavity and Lateral Oropharynx Squamous Cell Carcinoma. Am J Surg 166:435-439, 1993.
5. Singh AM, Bahadur S, Tandon DA, Pande RM : Anterior mandibulotomy for oral and oropharyngeal tumors. J Laryngol Otol 107:316-319, 1993.
6. DeSanto L, Whicker JH, Devine KD : Mandibular Osteotomy and Lingual Flaps. Arch Otolaryngol 101:652-655, 1975.
7. Perl TZ : Segmental sagittal splitting of the mandible in the surgical treatment of carcinoma of the floor of the mouth. J Oral Surg 30:656-657, 1972.