

코딩된 치유 지대주를 이용한 디지털 방식의 임플란트 인상채득 방법에 대한 고찰

오경철¹, 김종은^{1*}, 김종엽², 심준성¹

¹연세대학교 치과대학 보철과학교실

²보스톤스마트치과의원

A Review of the Digital Impression Taking Technique of Implants by Using a Coded Healing Abutment

Kyung Chul Oh¹, Jong-Eun Kim^{1*}, Jongyub Kim², June-Sung Shim¹

¹Department of Prosthodontics, College of Dentistry, Yonsei University, Seoul, Korea

²Boston SMart Dental Clinic, Seoul, Korea

*Corresponding author: Jong-Eun Kim, gomyou@yuhs.ac

Abstract

Conventional implant-level impression techniques required removal of healing abutments at least twice until the placement of definitive restorations. The use of coded healing abutments may simplify this procedure since they provide information necessary to design implant abutments such as implant hex position and platform diameter. This could minimize peri-implant tissue irritation and reduce the laboratory time and costs when used in combination with an intraoral scanner. The aims of this article were to describe the structure, clinical availability, and limitations of the coded healing abutments and review the studies related to their use.

Keywords: Coded healing abutment, Digital impression, Healing abutment-level impression, Intraoral scanner, Peri-implant tissue irritation

1. 서론

치의학 영역에서 computer-aided design / computer-aided manufacturing (CAD/CAM) 기술이 도입되고 구강 내 스캐너(intraoral scanner)의 정확도가 향상되면서 디지털 방식의 인상채득법이 전통적인 인상채득 방법을 빠른 속도로 대체하고 있다¹. 구강 내 스캐너를 활용하여 직접 인상을 채득하는 방식은 인상재를 이용한 전통적인 인상채득법과는 달리 부적절한 인상용 트레이 선택으로 인한 오차와 인상체의 변형으로 인한 오차 등을 없앨 수 있다는 장점이 있다².

OPEN ACCESS

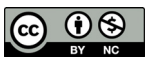pISSN : 1229-5418
Implantology 2017; 21(2): 128-136
<https://doi.org/10.12972/implantology.20170010>

Received: June 12, 2017

Revised: June 19, 2017

Accepted: June 19, 2017

Copyright © 2017. The Korean Academy of Oral & Maxillofacial Implantology



This is an Open Access article distributed under the terms of the Creative Commons Attribution Non-Commercial License (<http://creativecommons.org/licenses/by-nc/4.0/>) which permits unrestricted non-commercial use, distribution, and reproduction in any medium, provided the original work is properly cited.

디지털 인상채득 방식을 사용하여 임플란트 보철물을 제작하기 위해 여러 회사에서 다양한 scan body를 개발했다³. Scan body는 인상용 코핑(impression coping)과 마찬가지로 임플란트 식립체(fixture)와 연결되는 구조물로서 이를 활용하여 임플란트 수준(implant level)에서 인상을 채득하기 위해서는 임플란트 골유착 및 연조직 치유가 이루어진 다음 치유 지대주를 제거하고 scan body를 임플란트 식립체와 연결하는 과정이 필요하다.

따라서 구강 내에서 치유 지대주(healing abutment)를 제거했다가 다시 장착하는 과정을 적어도 2회 이상 거쳐야 한다. 임플란트와 임플란트 주위 점막 간의 견고한 부착은 임플란트의 유지를 위해 필수적인데, 이 과정에서 임플란트 주위의 조직이 손상될 수 있으며, 환자가 치은 부위의 불편감을 느낄 수 있다⁴. 뿐만 아니라, 다수의 임플란트가 식립되어 있다면 여러 개의 치유 지대주를 제거했다가 재장착시키는 과정에서 술자의 번거로움 또한 증가하게 되며 치유 지대주를 잘못 장착시킬 가능성도 드물게 발생할 수 있다.

이러한 점을 극복하기 위한 방법으로 특수하게 설계된 코딩된 치유 지대주(coded healing abutment)를 디지털 인상채득법과 연계하여 사용할 수 있다. 본 논문을 통해 코딩된 치유 지대주의 구조(structure)를 알아본 다음, 코딩된 치유 지대주를 활용하여 치유 지대주 수준에서 최종 인상을 채득(final impression taking)하는 과정에 대한 임상 술식을 살펴보고, 관련 문헌에 대하여 고찰하고자 한다.

II. 결과

1. 코딩된 치유 지대주의 구조

코딩되어 있다는 의미는 임플란트 식립 깊이, hex 방향, 임플란트 platform 직경 등과 같은 임플란트 식립체에 관한 정보가 내장되어 있다는 것이다. 전통적인 치유 지대주와 달리 코딩된 치유 지대주는 별도로 분리되는 나사(abutment screw)를 매개로 임플란트 식립체와 연결된다는 특징이 있다(Fig. 1).



Fig. 1. Structure of the coded healing abutment characterized by connection to the implant fixture via a separate abutment screw. Scan pin may not exist depending on the implant systems.

Kyung Chul Oh et al. : A Review of the Digital Impression Taking Technique of Implants by Using a Coded Healing Abutment. Implantology 2017

2. 치유 지대주 수준(healing abutment-level)에서의 인상채득 술식

1) 최종 모형(definitive cast) 제작 과정이 포함된 술식

보철물을 장착하기 전까지 치유 지대주를 한 번만 제거하면 되고, 치유 지대주에 담긴 정보를 디지털 방식으로 활용하지만, 치과용 경석고(dental stone)를 사용하여 최종 모형을 만드는 과정이 동반되는 술식이다. 임플란트 수준에서 인상용 코핑을 체결한 뒤 인상재를 이용하여 인상을 채득하는 전통적인 방식과 비교할 때, 인상용 코핑은 사용되지 않지만 임플란트 아날로그(analog)는 사용된다.

- ① 통상적인 수술과정에 입각하여 임플란트를 식립하고 코딩된 치유 지대주를 구강 내에서 임플란트 식립체에 체결한다.
- ② 임플란트를 식립한 악궁에 대해서는 맞춤 트레이(custom tray)에 인상재를 담아 closed tray technique으로 최종 인상을 채득하고, 대합치에 대해서도 인상채득을 시행한다.
- ③ 최종 모형의 치유 지대주를 스캐닝하여 맞춤 지대주를 설계하고 제작한다.
- ④ 최종 모형의 치유 지대주 부위에 임플란트 아날로그가 들어갈 공간을 형성하고 임플란트 아날로그를 위치시킨다. 이 과정을 진행하기 위해서는 스캔된 치유 지대주에 관한 정보를 활용하여 모형상의 정확한 위치에 임플란트 아날로그를 위치시킬 수 있는 특수한 장비가 필요하다(robot technology).
- ⑤ 최종 모형에 맞춤제작 지대주를 연결하고 통상적인 방법에 따라 상부 보철물을 제작한다.

2) 구강 내 스캐너를 이용한 인상채득법과 접목시킨 술식

최종 모형과 인상용 코핑, 그리고 임플란트 아날로그 등의 제작 또는 사용 없이 인상을 채득할 수 있는 방법이다(Fig. 2, 3).

- ① 통상적인 수술과정에 입각하여 임플란트를 식립하고 코딩된 치유 지대주를 구강 내에서 임플란트 식립체에 체결한다.
- ② 최종 인상을 채득하는 날, 구강 내 스캐너를 이용하여 임플란트 식립 부위를 포함한 주변부, 대합치, 그리고 악간관계를 스캔한다. 이 때 코딩된 치유 지대주 상부에 장착시킬 수 있는 scan pin 등과 같은 부가적인 구성품이 존재하는 제품의 경우 이를 치유 지대주 상방으로 연결한 후에 구강 내 스캐너를 이용하여 디지털 인상을 채득한다.
- ③ CAD/CAM 소프트웨어를 활용하여 맞춤제작 지대주(custom abutment) 및 최종 보철물을 디자인하고 제작하여 환자에게 장착한다.

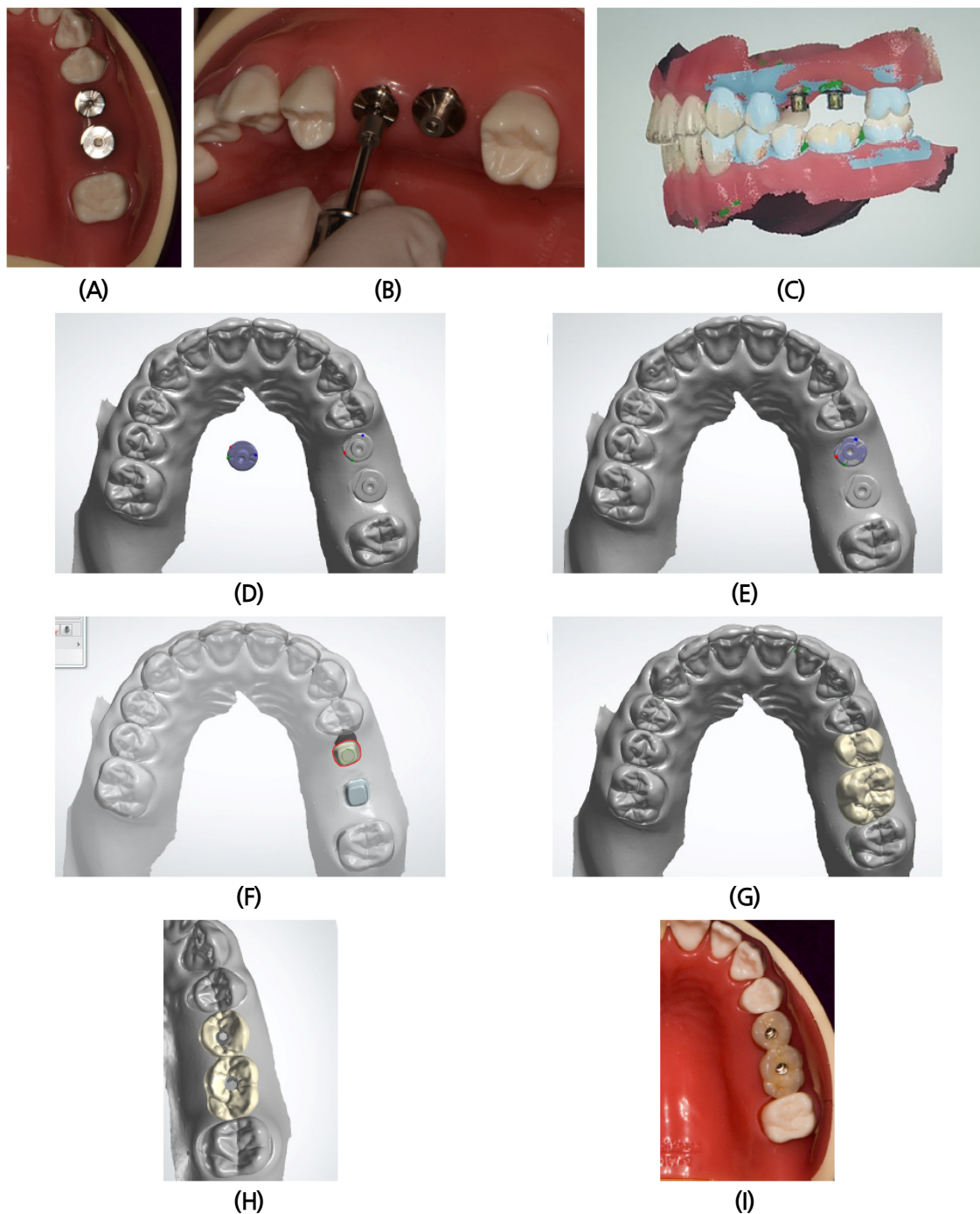


Fig. 2. Clinical procedures performed on a dentiform model to take an implant impression at the healing abutment level by using an intraoral scanner and coded healing abutments. (A), (B) Placement of the coded healing abutments over the implants followed by an intraoral scanning. The opposing arch and interocclusal relation should also be recorded with the intraoral scanner. Placement of the scan pins may be required additionally for some of the implant systems. (C) Scanned data showing healing abutments and interocclusal relationship. (D), (E) Superimposition of the library data of the healing abutments on the scanned data in the computer-aided design (CAD) software. (F)~(I) Custom abutments and definitive prosthesis designed and fabricated with computer-aided design / computer-aided manufacturing (CAD/CAM) technology.

Kyung Chul Oh et al. : A Review of the Digital Impression Taking Technique of Implants by Using a Coded Healing Abutment. Implantology 2017

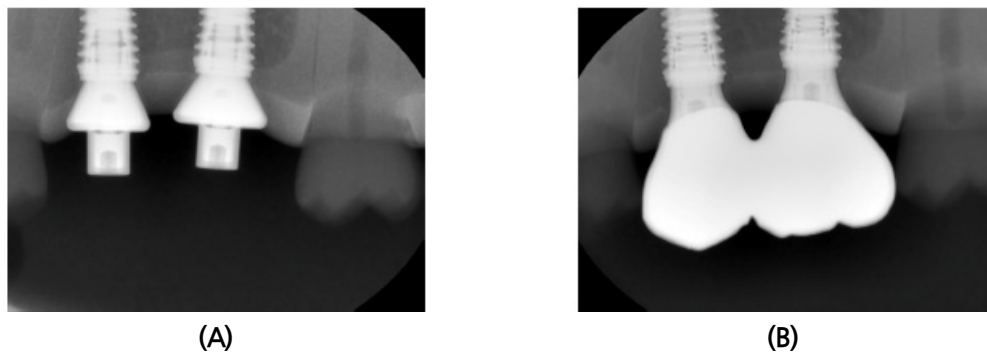


Fig. 3. (A) Periapical radiograph taken after placement of the coded healing abutments over the implant fixtures. (B) Periapical radiograph taken after placement of the definitive prosthesis.

Kyung Chul Oh et al. : A Review of the Digital Impression Taking Technique of Implants by Using a Coded Healing Abutment. Implantology 2017

3. 코딩된 치유 지대주 사용과 관련한 문헌고찰

1) 최종 모형(definitive cast) 제작 과정이 포함된 방법

① 인상용 코핑과 임플란트 아날로그를 모두 사용하는 방법

Priest는 코딩된 치유 지대주(Encode; Biomet 3i, Palm Beach Gardens, FL)를 이용하여 최종 보철물을 제작하는 과정을 처음으로 서술하였다⁵. 초기의 방법은 임플란트 수준에서 인상을 채득하는 방식과 마찬가지로 인상용 코핑을 필요로 했는데, 인상용 코핑은 이후의 술식에서 지표(index)로 기능했다.

우선 임플란트를 식립한 후 구강 내에서 인상용 코핑을 연결한 뒤, 인상용 코핑 주위로 heavy-bodied 인상재를 둘러싸서 임플란트 식립 위치에 관한 지표를 제작하였다. 그 후 이를 제거하고 구강 내에서 코딩된 치유 지대주를 임플란트 식립체에 체결한 다음 충분한 치유기간을 가졌다. 연조직이 잘 치유된 이후 폴리비닐실록산(polyvinylsiloxane)을 이용하여 인상을 채득하고 석고 모형을 만들었다. 그 후, 석고 모형의 치유 지대주 부위를 광학적으로 스캐닝(optical scanning)하고 이 정보를 CAD 소프트웨어로 전달하여 맞춤형 티타늄 지대주를 밀링(milling)하였다. 임플란트 식립 직후 채득해두었던 지표를 기반으로 지대주를 임플란트 아날로그와 결합하여 석고 모형에 재위치시키고 최종 보철물을 제작하였다. 18명의 환자들에게 43개의 코딩된 치유 지대주를 활용하여 최종 보철물을 제작하여 장착하였고 만족스러운 결과를 얻을 수 있었다고 보고하였다.

② 인상용 코핑의 사용 없이 임플란트 아날로그만을 사용하는 방법

Telleman 등은 코딩된 치유 지대주를 이용한 인상채득법과 특수한 컴퓨터 기법을 활용하여 최종 모형에 임플란트 아날로그를 위치시키는 기술(Robocats Technology; Biomet 3i)을 접목시킴으로써 구강 내에서 부가적인 인상용 코핑을 연결하는 과정 없이 보철물을 제작하는 방법을 소개하였다⁶. 즉, 임플란트 아날로그를 최종 모형에 위치시키기 위해 이전과 같이 지표를 활용하지 않고, 코딩된 치유 지대

주에 관한 정보를 갖고 있는 컴퓨터와 연결된 특수한 장비를 사용하여 임플란트 아날로그가 정확한 위치에 삽입되게끔 하였다.

Eliasson 등은 이러한 robot technique와 코딩된 치유 지대주를 사용하여 임플란트 아날로그를 위치시키는 방식으로 제작한 최종 모형과 전통적인 방식에 따라 폴리비닐실록산을 사용하여 임플란트 수준에서 pick-up 인상을 채득한 뒤 임플란트 아날로그를 인상체에 수기로 연결하여 제작한 최종 모형의 정확도를 비교하였다⁷. 그 결과 전통적인 방법에 따라 제작한 최종 모형에 삽입된 임플란트 아날로그의 변위가 통계학적으로 유의미하게 더 작았지만, 단일관(single crowns)이나 짧은 길이의 임플란트 지지 고정성 치과 보철물(implant-supported fixed dental prostheses)에 적용하는 데에는 지장이 없는 정도의 정확도를 갖고 있다고 하였다. 한편, Al-Abdullah 등 또한 두 가지 방법 간의 정확도를 비교하였다⁸. 그들은 10도 또는 30도의 각도로 서로 수렴하는 2쌍의 임플란트를 심은 에폭시 레진 모형(epoxy resin cast)을 사용하였는데, 이들 또한 전통적인 방식에 의거하여 제작한 최종 모형의 정확도가 통계학적으로 유의미하게 더 작음을 보고하였다. Ng 등도 유사한 실험을 수행하였는데, 두 개의 임플란트가 식립되어 있는 폴리메틸메타크릴레이트(polymethylmethacrylate, PMMA) 모형을 주 모형(master model)으로 삼고, 코딩된 치유 지대주와 robot technique를 사용한 인상채득 술식을 통해 제작된 석고 모형과 폴리에테르(polyether) 인상재를 사용한 전통적인 인상채득 술식을 통해 제작된 석고 모형 간의 정확도(accuracy)를 3차원적으로 비교하였다⁹. 그 결과, 두 인상채득 술식 모두에서 변형(distortion)이 발생하였으며, 코딩된 치유 지대주를 사용한 인상채득 술식의 정확도가 전통적인 인상채득 술식에 비해 떨어진다고 하였다.

코딩된 치유 지대주를 이용한 임상 대조연구로 Abduo 등의 연구가 있다¹⁰. 그들은 단일 임플란트 수복물을 제작하는 데 있어 코딩된 치유 지대주와 robot technique를 사용한 인상채득 술식과 폴리비닐실록산을 이용한 전통적인 임플란트 수준에서의 인상채득 술식 간에 치료기간, 임상적 정확도(clinical accuracy), 심미성, 환자 만족도 등의 측면에서 차이가 있는지를 살펴보기 위하여 무작위 대조시험(randomized controlled clinical trial)을 시행하였다. 23개의 임플란트는 코딩된 치유 지대주와 robot technique를 이용한 인상채득 술식을 따랐으며, 22개의 임플란트는 전통적인 임플란트 수준에서의 인상채득법을 따랐다. 두 군 모두에서 사용된 치유 지대주는 코딩된 치유 지대주로 동일하였고, 최종 보철물의 종류 또한 금속도재관(porcelain-fused-to-metal restoration, PFM restoration)으로 동일했다. 평가 결과, 코딩된 치유 지대주와 robot technique를 활용하여 인상채득을 시행했을 때 기공 단계에서 소요되는 시간이 전통적인 방식을 따랐을 때보다 약 18분 덜 소요되는 것으로 나타났으며, 다른 검사 항목들에 대한 결과에서는 통계학적인 유의차가 없었다. 따라서 치유 지대주를 활용하여 단일 임플란트 수복물을 제작하는 방법은 전통적인 방식과 유사한 정도의 만족도를 보인다고 주장하였다.

2) 디지털 인상채득법과 접목시킨 방법

Nayyar 등은 인상 증례보고를 통해 인상재, 석고 모형, 인상용 코핑, 그리고 임플란트 아날로그 등을 사용하지 않고, 코딩된 치유 지대주에 파우더를 도포한 뒤 구강 내에서 직접 스캐닝(LAVA COS; 3M ESPE)함으로써 임플란트 보철물을 완성하는 과정을 소개하였다¹¹. 즉, 구강 내에서 치유 지대주와, 대합치 및 악간관계를 직접 스캐닝함으로써 치과용 석고로 최종 모형을 제작하는 과정 없이 맞춤형 제작 지대주와 보철물을 바로 제작할 수 있었다. Vafiadis 등 또한 구강 내 스캐너(Trios; 3Shape)를 이용하여 상실된 상악 전치부 부위를 임플란트로 수복한 증례를 보고하였다¹².

4. 장점 및 한계(Table 1)

코딩된 치유 지대주를 이용하여 디지털 방식으로 임플란트 인상채득을 시행하면 치유 지대주를 제거하는 과정이 적어도 1회 생략됨으로써 임플란트 주위 점막 조직의 손상을 최소화할 수 있고, 인상용 코핑과 임플란트 아날로그, 치과용 석고 등의 재료를 사용하지 않기 때문에 재료비를 절감할 수 있으며 chairtime을 줄일 수 있다. 뿐만 아니라, 임플란트 식립 직후 코딩된 치유 지대주를 체결하고 구강 내 스캐닝을 시행해 놓으면 보철물 장착 시기를 자유롭게 조절할 수 있다. 하지만, 코딩된 치유 지대주 표면을 인식하기 위하여 치유 지대주 상부가 치은 위로 적어도 1 mm가 노출되어야 하므로^{13,14}, 악간 공간이 부족하면서 임시 가철성 의치를 장착하고 있는 환자에 적용하는 데에는 어려움이 있을 수 있다. 또한, 아직까지는 국내외의 특정 임플란트 시스템에서만 적용 가능하다는 한계를 갖고 있으며, CAD 소프트웨어에서 라이브러리를 불러와 스캔된 데이터와 병합하는 과정에서, scan body에 비해 코딩된 치유 지대주는 높이가 낮아 오차가 발생할 수 있다.

Table 1. Characteristics of an implant impression taking technique at the healing abutment level by using an intraoral scanner and coded healing abutments

Advantages	Disadvantages
Involves fewer steps than conventional open-tray technique	Limited to a few implant systems
Minimizes peri-implant tissue irritation	Requires a minimum of 1 mm exposure of the healing abutments above the surrounding soft tissue circumferentially
Decreases laboratory time and costs	May cause an error during the superimposition of the data in the computer-aided design (CAD) software
Reduces chair time	
Allows to control the placement time of definitive prosthesis	

Kyung Chul Oh et al. : A Review of the Digital Impression Taking Technique of Implants by Using a Coded Healing Abutment. Implantology 2017

III. 고찰 및 결론

구강 내 스캐너가 발전함에 따라 석고 모형과 인상채 없이 보철물을 제작하는 술식이 가능해졌다. 여러 선행 연구들에 의하면 구강 내 스캐너를 활용한 디지털 인상채득법은 정확도 측면에서 전통적인 인상채득 방법과 유사하다고 알려져 있다¹⁵⁻¹⁷.

비록 치유 지대주 수준에서 인상을 채득하여 보철물을 제작한 증례에 대한 보고나 실험 연구는 아직 미미한 실정이지만, 임플란트 보철물 제작을 위해 치유 지대주 수준에서 인상을 채득하는 술식을 정리해보면, 초기에는 임플란트 수준에서 지표를 제작하는 과정이 부가적으로 필요했으나, CAD 소프트웨어와 robot technology를 활용함으로써 이 과정을 건너뛸 수 있게 되어 치유 지대주를 제거하는 횟수가 임상적으로 줄어들 수 있었다. 나아가, 구강 내 스캐너를 활용할 경우 석고 모형을 제작하지 않아도 되어 진정한 의미의 디지털 방식의 인상채득이 가능해진다.

치유 지대주 수준에서의 인상채득이 가능한 이유는, 코딩된 치유 지대주에 임플란트 식립 깊이, hex 방향, 임플란트 platform 직경 등과 같은 임플란트 식립체에 관한 정보가 내장되어 있기 때문이다. 치유 지대주 장착한 이후 보철물을 시적할 때까지 치유 지대주를 제거할 필요가 없기 때문에 임플란트 주위 점막 조직의 손상을 최소화할 수 있지만, 아직까지는 BellaTek Encode (Biomet 3i), Encoded healing abutment (Neobiotech, Seoul, Korea) 등과 같이 국내외의 특정 임플란트 시스템에서만 적용 가능하다는 한계가 있다.

본 종설을 통해 코딩된 치유 지대주를 활용한 여러 문헌들을 고찰하고, 그 유용성 및 임상적 술식에 대하여 살펴보았다. 치유 지대주 수준에서 인상을 채득하여 제작한 최종 모형의 정확도와 open-tray technique로 임플란트 수준에서 인상을 채득하여 모형을 제작하는 전통적인 방식에 의한 최종 모형의 정확도를 비교한 몇몇 논문들에 의하면, 코딩된 치유 지대주를 사용한 인상채득 술식의 정확도가 전통적인 인상채득 술식에 비해 떨어지지만, 하나 또는 짧은 길이의 무치악 부위를 임플란트 지지 고정성 치과 보철물로 회복할 경우에는 임상적으로 큰 차이 없이 유용하게 활용될 수 있을 것으로 생각된다. 특히, 구강 내 스캐너를 활용한 디지털 인상채득법이 정확도 측면에서 인상채를 이용한 전통적인 인상채득 방법과 큰 차이가 없음을 고려할 때, 석고 모형을 제작하지 않고 디지털 방식으로 코딩된 치유 지대주를 활용하는 술식은, 향후 코딩된 치유 지대주가 보다 다양한 회사들에서 출시되어 정확도 등에 대한 평가가 행해진다면 임상적 유용성이 더 높아질 수 있을 것으로 사료된다.

References

1. Ting-Shu S, Jian S. Intraoral digital impression technique: a review. J Prosthodont. 2015; 24: 313-321.

2. Christensen GJ. Will digital impressions eliminate the current problems with conventional impressions? *J Am Dent Assoc.* 2008; 139: 761-763.
3. Vandeweghe S, Vervack V, Dierens M, et al. Accuracy of digital impressions of multiple dental implants: an in vitro study. *Clin Oral Implants Res.* 2017; 28: 648-653.
4. Abrahamsson I, Berglundh T, Lindhe J. The mucosal barrier following abutment dis/reconnection. An experimental study in dogs. *J Clin Periodontol.* 1997; 24: 568-572.
5. Priest G. Virtual-designed and computer-milled implant abutments. *J Oral Maxillofac Surg.* 2005; 63: 22-32.
6. Telleman G, Raghoobar GM, Vissink A, et al. The use of a coded healing abutment as an impression coping to design and mill an individualized anatomic abutment: a clinical report. *J Prosthet Dent.* 2011; 105: 282-285.
7. Eliasson A, Ortorp A. The accuracy of an implant impression technique using digitally coded healing abutments. *Clin Implant Dent Relat Res.* 2012; 14(Suppl 1): e30-38.
8. Al-Abdullah K, Zandparsa R, Finkelman M, et al. An in vitro comparison of the accuracy of implant impressions with coded healing abutments and different implant angulations. *J Prosthet Dent.* 2013; 110: 90-100.
9. Ng SD, Tan KB, Teoh KH, et al. Three-dimensional accuracy of a digitally coded healing abutment implant impression system. *Int J Oral Maxillofac Implants.* 2014; 29: 927-936.
10. Abduo J, Chen C, Le Breton E, et al. The effect of coded healing abutments on treatment duration and clinical outcome: a randomized controlled clinical trial comparing encode and conventional impression protocols. *Int J Oral Maxillofac Implants.* 2017.
11. Nayyar N, Yilmaz B, McGlumphy E. Using digitally coded healing abutments and an intraoral scanner to fabricate implant-supported, cement-retained restorations. *J Prosthet Dent.* 2013; 109: 210-215.
12. Vafiadis D, Goldstein G, Garber D, et al. Immediate implant placement of a single central incisor using a CAD/CAM crown-root form technique: provisional to final restoration. *J Esthet Restor Dent.* 2017; 29: 13-21.
13. Carpentieri JR, Lazzara RJ. A simplified impression protocol for fabrication of anatomical, cement-retained CAD/CAM abutments. *Int J Periodontics Restorative Dent.* 2014; 34(Suppl 3): s19-25.
14. Dhima M. Correction of bone and softtissue deformity of the single implant in the aesthetic zone: a case treated with alveolar ridge preservation, modified roll technique and a digitally coded healing abutment. *Eur J Prosthodont Restor Dent.* 2014; 22: 51-55.
15. Boeddinghaus M, Breloer ES, Rehmann P, et al. Accuracy of single-tooth restorations based on intraoral digital and conventional impressions in patients. *Clin Oral Investig.* 2015; 19: 2027-2034.
16. Papaspyridakos P, Gallucci GO, Chen CJ, et al. Digital versus conventional implant impressions for edentulous patients: accuracy outcomes. *Clin Oral Implants Res.* 2016; 27: 465-472.
17. Ueda K, Beuer F, Stimmelmayer M, et al. Fit of 4-unit FDPs from CoCr and zirconia after conventional and digital impressions. *Clin Oral Investig.* 2016; 20: 283-289.