단신보고

외상성 뇌바닥동맥 박리에 의한 급성 교뇌경색

연세대학교 의과대학 신경과학교실[a], 국민건강보험공단 일산병원 신경과[b]

홍진용[a,b] 김희진[a,b] 홍현정[a,b] 조규호[a,b] 김승우[a,b] 이준홍[b]

Traumatic Basilar Artery Dissection with Acute Pontine Infarction

Jin Yong Hong, MD[a,b], Hee Jin Kim, MD[a,b], Hyun Jung Hong, MD[a,b], Kyoo Ho Cho, MD[a,b], Seung Woo Kim, MD[a,b], Jun Hong Lee, MD, PhD[b]

Department of Neurology[a], Yonsei University College of Medicine, Seoul, Korea
Department of Neurology[b], National Health Insurance Corporation Ilsan Hospital, Goyang, Korea

J Korean Neurol Assoc 29(3):264-266, 2011

Key Words: Basilar artery, Dissection, Traumatic brain injury

척추뇌바닥동맥계(vertebrobasilar arterial system)의 동맥박리는 후순환계에서 발생하는 뇌경색의 중요한 원인 중 하나이며 특히 젊은 연령에서 발생하는 뇌경색의 원인으로 반드시 고려해야 하는 질환이다.[1] 대부분의 척추뇌바닥동맥박리는 척추동맥에 국한되거나 척추동맥에서 시작된 동맥박리가 뇌바닥동맥까지 연장된 경우이며, 뇌바닥동맥에만 국한된 동맥박리는 드물다.[1] 척추뇌바닥동맥계에 생기는 동맥박리의 원인은 외상이나 경부조작 때문인 경우도 있지만 뇌바닥동맥에 국한된 동맥박리는 자발적으로 생기는 경우가 더 많고 외상에 의한 경우는 매우 드물다.[1-3] 저자들은 최근 외상에 의한 교뇌경색 환자에서 뇌바닥동맥에 국한된 동맥박리를 경험하였기에 보고한다.

증 례

비교적 건강하던 54세 남자가 내원 당일 오후 1시경 직장 상사와 다툼이 있었고, 그 과정에서 1시간 30분 동안 뒷목 부위를 수건을 감은 몽둥이로 40-50대 가량 맞았다고 한다. 같은 날 오후 3시경에 구음장애가 발생하였고 오후 5시경에는 왼쪽 반신의 근력이 감소하고 걸음이 휘청거리며 제대로 걸을 수 없게 되어 오후 9시경 응급실에 왔다. 과거력에서 1년 전 고혈압을 진단받은 것 외에 다른 병력은 없었으며, 매일 1갑의 흡연을 하고 주 3회 소주 2병 가량의 음주를 하였다고 한다. 내원 당시 혈압은 212/73 mmHg, 맥박은 75회/분, 호흡은 20회/분, 체온은 36.3℃였다. 이학적 검사는 정상이었고, 심전도는 정상 동정맥(normal sinus rhythm)이었다. 신경계 진찰에서 의식은 명료하였고 양측 동공은 2 mm/2 mm로 대칭적이었으며 대광반사는 정상이었다. 좌측 MRC Grade IV의 반신불완전마비와 좌측 상하지의 운동실조가 있었다. 심부건반사는 모두 정상이었으며, 바빈스키 징후는 없었다. 일반혈액검사, 생화학검사, 소변 검사는 정상이었고 중성지방이 227 mg/dL로 증가되어 있었다. 뇌전산화단층촬영상은 정상이었으나 증상 발생 6시간 후에 한 뇌자기공명영상 검사의 확산강조영상에서 우측 정중교뇌경색이 보였고 T2 강조영상에서 양측 중뇌, 교뇌, 연수에서 고신호강도가 보였다(Fig. A-C). 증상 발생 1일 후에 한 뇌자기공명혈관조영술에서는 뇌바닥동맥 중간 부위의 확장과 이중 내강(double-lumen)이 의심되었다(Fig. E). 증상 발생 2일 후에 한 뇌혈관조영술에서는 뇌바닥동맥 중간 부위에 내막피판(intimal flap)과 이중 내강 소견이 보여 뇌바닥동맥 박리를 확인하였으며 양쪽 척추동맥은 정상이었다(Fig. F, G). 환자에게 Aspirin 100 mg과 Rosuvastatin 10 mg을 매일 복용하게 하면서 경과관찰하였다. 3주 후에 한 뇌자기공명영상과 뇌자기공명혈관조영술 추적검사에서는 양측 중뇌, 교뇌, 연수에서 보였던 고신호

Received December 21, 2010 Revised January 26, 2011
Accepted January 26, 2011
* **Jun Hong Lee, MD, PhD**
Department of Neurology, National Health Insurance Corporation Ilsan Hospital, 1232 Baekseok 1-dong, Ilsandong-gu, Goyang 410-719, Korea
Tel: +82-31-900-0570 Fax: +82-31-900-0343
E-mail: jhlee@nhimc.or.kr

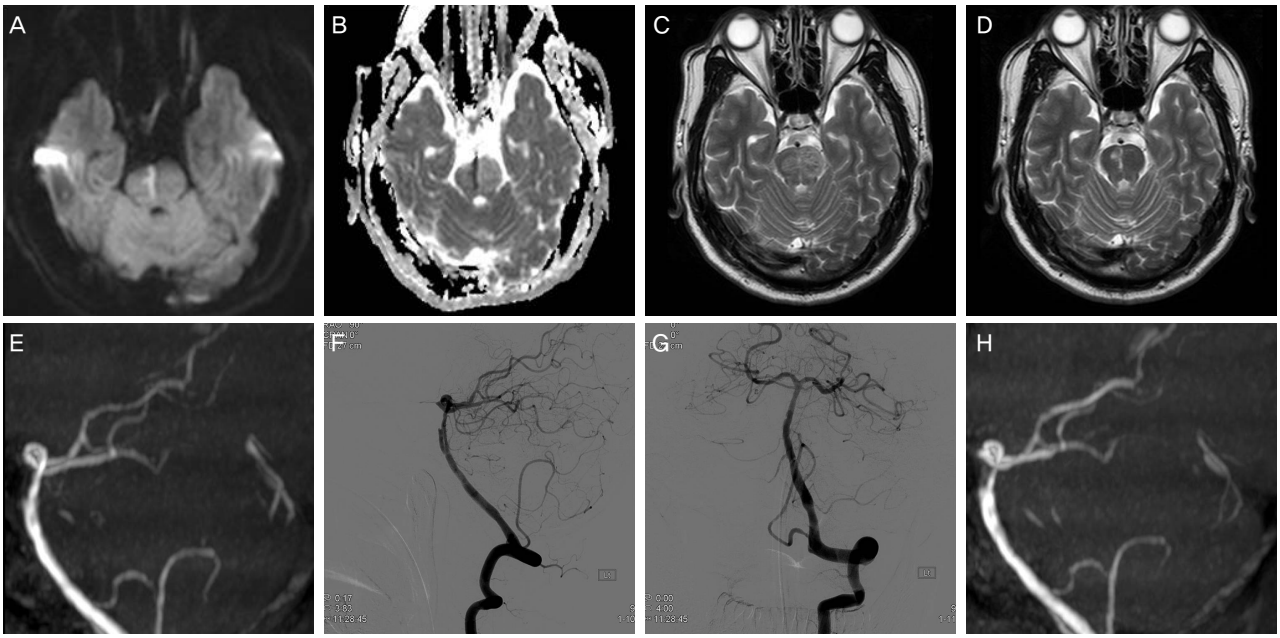

Figure. The initial MRI reveals diffusion restriction in right median pons with diffusion weighted image (A) and ADC (B). Initial T2 weighted image shows hyperintensity on bilateral pons (C), and the T2 hyperintensity is disappeared in follow-up MRI (D). MR angiography suggests double-lumen sign in basilar artery (E). The conventional angiography demonstrates double-lumen and intimal flap in mid-basilar artery (F, G). No interval change is found in follow-up MR angiography (H).

강도는 없어졌으며(Fig. D), 뇌바닥동맥의 중간 부위 확장과 이중내강은 변화가 없었다.(Fig. H). 좌측 반신불완전마비와 좌측 상하지의 운동실조는 점차 호전되어 증상 발생 1개월 후에 많이 호전된 상태로 퇴원하였다.

고 찰

척추뇌바닥동맥계에 생기는 동맥박리는 흔하지 않지만 외상이 있거나 통증을 동반하거나 젊은 연령에 생긴 뇌줄기경색의 경우 반드시 감별해야 한다.

척추뇌바닥동맥계의 동맥박리는 임상적으로 뇌허혈과 거미막하출혈로 발현되며 이는 동맥박리가 침범한 혈관의 층(layer)에 따라 달라진다. 혈관 내탄력판(internal elastic lamina)과 중막(media) 사이까지 박리가 발생하면 동맥 폐색이나 뇌허혈이 생기고 혈관 외막(adventitia)까지 침범하면 동맥류나 거미막하출혈이 발생한다.[4]

척추뇌바닥동맥계 동맥박리의 원인으로 비외상성은 매독, 마르팡(Marfan) 증후군, 동맥경화증, 알레르기성 동맥염이 있으며, 외상성은 일반적인 외상과 지압요법, 요가 같은 경부조작술이 있다.[5] 외상성 때문에 동맥박리가 발생한 경우에는 외상 후 수 시간에서 수 일이 경과한 시점에 증상이 생긴다고 하며 본 증례에서도 외상 1-2시간 후 증상들이 나타나 외상에 의한 증상으로 판단할 수 있었다.

뇌바닥동맥박리는 뇌혈관조영술로 가장 잘 진단할 수 있다. 뇌혈관조영술에서 동맥박리는 벽내혈종(intramural hematoma), 내막피판(intimal flap), 이중 내강(double-lumen), Pearl-and-String sign 같은 소견이 있으며, 그중 이중 내강이 진단에 가장 확실한 소견으로 알려져 있다.[4] 하지만 실제로 이중 내강이 보이는 경우는 적으며 동맥 협착, 폐쇄, Pearl-and-String sign이 나타나는 경우가 많다. 본 증례는 뇌혈관조영술에서 동맥박리의 전형적인 소견인 이중 내강이 보여 동맥박리로 진단할 수 있었다.

뇌바닥동맥박리의 증례가 많지 않아 정형화된 치료는 없으나 일반적으로 급성기에 헤파린을 정주한 후 와파린 또는 아스피린을 투여하는 치료를 추천하고 있다. 최근 연구에서는 스텐트 삽입이나 스텐트와 코일을 함께 삽입하는 치료가 항응고요법보다 예후가 더 좋다는 보고가 있어서 이에 대한 연구가 더 필요할 것이다.[6]

내원 당시 뇌자기공명영상 중 T2 강조영상에서 양쪽 중뇌, 교뇌, 연수 같은 뇌줄기의 광범위한 부위에 고신호강도가 있었으나 확산강조영상과 T1 강조영상에서 신호 변화가 없었고 조영증강 영상에서도 신호변화가 없었다. 임상적인 증상은 반신

불완전마비와 반신 운동실조로만 나타나서 자기공명영상의 T2 고신호강도와 맞지 않는 것으로 판단하였으며, 3주 후 추적검사상 고신호강도가 소실되었다. 동맥박리의 자기공명영상에 관한 연구에 따르면 대부분의 증례에서 급성기 혈관주위 연부 조직에 T2 강조영상이나 조영증강영상에서 고신호강도를 보였다가 추적검사에서 정상이 되는데 이는 혈관주위 부종(perivascular edema) 때문으로 추정한다.[7] 이 현상은 적혈구침강속도(erythrocyte sedimentation rate) 연장, C-반응성단백질(C-reactive protein) 증가와 연관성이 높아 염증성 반응의 가능성이 높은 것으로 생각하며 외상성 동맥박리보다 자발성 동맥박리와 연관이 더 높은 것으로 알려져 있다.[7] 본 증례도 일시적인 고신호강도를 보여 혈관주위 뇌실질 부종의 가능성이 있으며 뇌동맥박리 증례 중 뇌실질에서 이런 변화를 보인 증례는 보고된 적이 없다.

저자들은 외상 때문에 뇌바닥동맥에 국한된 동맥박리가 생기고 이로 인해 교뇌경색이 생겼던 증례를 경험하였기에 보고한다.

REFERENCES

1. Ueyama T, Shirataki K, Tamaki N. Traumatic basilar artery dissection presenting with "locked-in" syndrome: report of a case. *No Shinkei Geka* 1996;24:1035-1039.
2. Odabasi Z, Kutukcu Y, Gokcil Z, Vural O, Yardim M. Traumatic basilar artery dissection causing locked-in syndrome. *Minim Invasive Neurosurg* 1998;41:46-48.
3. Byun IW, Kwon JC, Kim NG, Kwon OY, Lim BH, Lim JH. Spontaneus basilar artery dissection presenting with internuclear ophthalmoplegia. *J Korean Neuol Assoc* 1996;14:875-879.
4. Berger MS, Wilson CB. Intracranial dissecting aneurysms of the posterior circulation. Report of six cases and review of the literature. *J Neurosurg* 1984;61:882-894.
5. Masson C, Krespy Y, Masson M, Colombani JM. Magnetic resonance imaging in basilar artery dissection. *Stroke* 1993;24:1264-1266.
6. Kim BM, Suh SH, Park SI, Shin YS, Chung EC, Lee MH, et al. Management and clinical outcome of acute basilar artery dissection. *AJNR Am J Neuroradiol* 2008;29:1937-1941.
7. Naggara O, Touze E, Marsico R, Leclerc X, Nguyen T, Mas JL, et al. High-resolution MR imaging of periarterial edema associated with biological inflammation in spontaneous carotid dissection. *Eur Radiol* 2009;19:2255-2260.

KCI