고도의 치주염과 치아우식에 이환된 환자의 임플란트와 가철성 국소의치를 이용한 구강회복 증례

김대순, 김기덕, 정복영, 박원서, 방난심, 정지은, 최석근
연세대학교 치과대학병원 통합치의학과

ABSTRACT

Full-mouth rehabilitation with Implants and Removable Partial Denture on a Patient with Advanced Periodontitis and Severe Dental Caries

Dae-Soon Kim, Kee-Deog Kim, Bock-Young Jung, Wonse Park, Nan-Sim Pang, Jieun Jung, Seok-Keun Choi
Department of Advanced General Dentistry, College of Dentistry, Yonsei University

To fabricate a long-term favorable prosthesis, accurate diagnosis and analysis are essential to decide tooth savability for selection of abutment. This clinical case describes a 62-year old man with localized chronic advanced periodontitis and teeth with severe caries that leads loss of posterior support. Full mouth rehabilitation was planned. Clinical and radiographic examinations, selection of abutments were performed and patient adaptability was evaluated using provisional restorations. As for definitive restoration, considering long-term prognosis, Maxillary removable partial denture was fabricated and Solitary implants were placed in the mandibular right posterior region and 3-unit fixed partial denture were placed in the mandibular left posterior region. During six month of follow-up, functional and esthetic outcomes were observed satisfactory.

Key words : Periodontitis, Full mouth rehabilitation

서 론

보철 치료계획의 결정과정은 환자로부터 얻은 임상정보와 그에 대한 치과의사의 진단내용 및 환자와의 상호소통을 통해 이루어진다. 진단내용에는 치주염, 우식 등과 같은 치과적 질환, 환자의 전신상태, 사회경제적 상황, 이상기능적 습관 등의 환자관련 요소, 상실치나 비심미적인 형태, 수직고경의 감소 등을 포함하는 형태학적인 변이와 같은 항목들이 포함된다[1]. 구치부 교합지지가 상실된 경우 대합치가 정출하면서 교합평면의 붕괴가 일어나기 시작하며[2], 전치부의 마모나 경사, 회전 등과 함께 수직교합고경이 감소되면 교합 부조화가 발생할 수 있다[3]. 수직교합고경의 감소는 하안면부의 심미성에 영향을 미쳐, 구순 지지가 감소하거나 구각부에 주름이 생기는 등 노인성 안모의 원인이 되기도 한다[4]. 또한 치아의 상실이나 치관부 결손으로 인해 발생한 공간으로 반대악 치아가 정출된 경우 대합되는 치아의 수복 공간을 침범할 수 있고 비정상적인 교합평면을 형성하게 되어 기능 운동시에 간섭을 일으킬 가능성이 높다[5]. 치아정출

Correspondence : Seok-Keun Choi
Department of Advanced General Dentistry, Dental Hospital, The Yonsei University of Korea, 50-1 Yonsei-ro, Seodaemun-Gu, Seoul 03722, Republic of Korea
Tel: +82-2-2228-8980, fax: +82-2-2228-8980
E-mail: SEOKGEUN777@yuhs.ac
Received: September 7, 2018; Revised: September 21, 2018; Accepted: September 21, 2018

에 의한 교합평면의 부조화가 일어난 경우 신중한 평가를 통해 필요시 교합평면을 재설정하여야 한다. 완전 구강회복이란 구강 내 잔존치아와 결손치아를 모두 수복하여 저작과 발음 및 심미성을 회복시켜주는 것을 말한다. 완전 구강회복의 치료 목표는 구치부에서 안정적인 최대 교두간 접촉위 장애가 없는 군기능교합을 확립하고, 전치부에서 적절한 수직 및 수평피개를 설정하여 전방유도를 확립함으로써 저작기능을 회복하고 치료가 완료된 후에도 교합이 안정되는 것이다[6,7]. 이 증례는 상악 좌측구치부의 오랜 상실과 구치부의 심한 우식 및 치주염으로 인한 저작불편을 주소로 내원한 환자에서, 체계적인 진단과정을 통한 치료계획의 수립으로 완전 구강회복을 통한 심미적이고 기능적인 결과를 얻었기에 보고하는 바이다.

증례 보고

1. 환자 개요 및 구강 내외 검사

본 증례의 환자는 62세 남환으로, "오른쪽으로는 현재 불편해서 씹을 수가 없고 왼쪽으로 씹고 있다"는 주소로 내원하였다. 철 결핍성 빈혈, 심장 스텐트 시술 및 심근경색증의 의학적 병력으로 항혈소판제를 유지하여야 하는 출혈의 위험이 높은 환자로, 턱관절의 불편감은 없었으며, 저작의 회복 이외의 심미적인 요구는 특별히 없었다. 구외 소견으로 하악전돌양의 안모를 보이고, 구각부가 약간 내려간 모습 및 약간의 안면 비대칭을 관찰할 수 있었다(Fig 1). 파노라마 및 치근단 방사선 사진 촬영한 결과 수복된 다수의 치아에서 이차우식과 치주질환이 관찰되었다 (Fig 1). 구내 검사시 상악 좌측 구치부는 치아 상실 상태로 치조제가 심하게 흡수되어 있었고, 상하악 우측 구치부는 심한 치아 우식 및 치주염에 이환된 상태였다. 상하 전치부에서는 총생과 깊은 수직피개를 보이며, 하악 우측 제2소구치는 불량한 치축 경사와 회전을 보이는 상태였다 (Fig 2).

치주 검사를 통해 치주낭 깊이, 치아동요도 등의 검사 결과를 바탕으로 각 치아의 예후를 평가한 결과[8,9], 상악 우측 제1소구치의 잔존치근과 하악 우측 제1,2대구치는 불량한 예후를 보였다. 이에 따라 해당 치아들을 우선적으로 발거하였으며 발거 후 환자의 저작시 통증이 사라졌다. 비용 문제로 환자가 보철 치료의 본원 진행 여부는 건강보험적용 치료 이후 결정하기로 하여 우식이 심한 상악 우측 구치부의 보철물 제거 후 우식 제거 및 발수 시행하였다. 또한 상악 우측 제2소구치와 상악 우측 견치의 근관치료 및 임시 고정성 국소의치 수복하였고, 본원에서 보철치료를 진행하는 것으로 결정하여 진단 모형을 채득하고 치료계획을 수립하였다.

2. 진단 모형 분석과 치료계획의 수립

상하악 예비 인상을 채득하여 진단 모형을 제작하였고, O-bite [DMG Chemisch-Pharmazeutische Fabrik GmbH, Hamburg, Germany]를 이용해 최대교두감합위의 교합을 채득, 안궁이전하여 반조절성 교합기에 부착하였다. 모형 분석 결과, 상악 좌측 측절치 및 하악 좌측 측절치를 제외한 모든 치아에서 교합접촉이 이루어지고 있었으며, 깊은 스피 만곡(curve of spee)을 보이고 있었다. 상하악 순측 전정 사이의 수직적 거리는 38 mm로, 한국인의 평균치인 35 mm에 비해서는 약간 초과하는 값을 보였다(Fig 3)[10]. 환자는 대구치가 상실되었으나 소구치부에

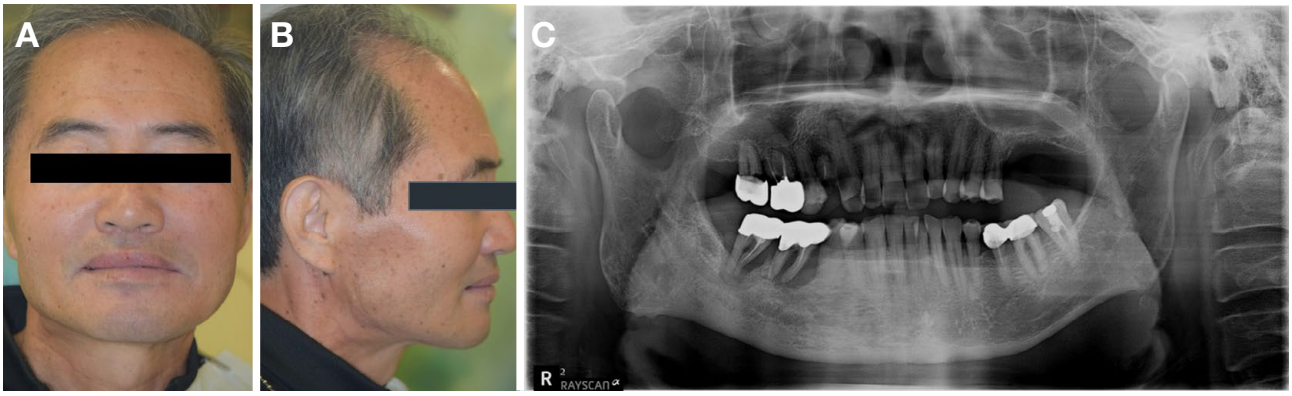

Fig 1. Preoperative extraoral photograph & panoramic view. (A) Frontal view, (B) Lateral view (right side), (C) Panoramic view.

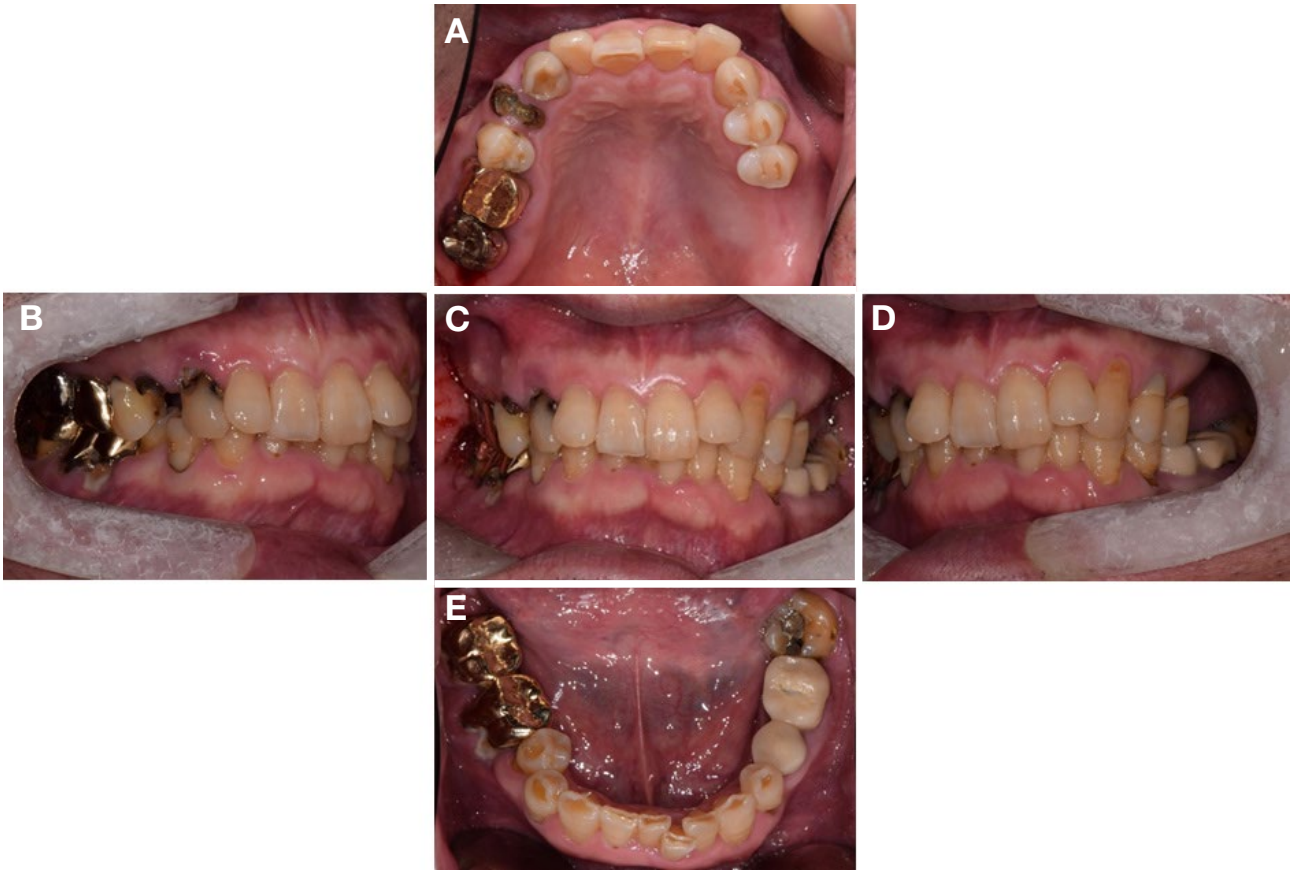

Fig 2. Preoperative intraoral view. (A) Occlusal view of maxilla, (B) Lateral view (right side), (C) Frontal view, (D) Lateral view (left side), (E) Occlusal view of mandible.

Fig 3. Mounted diagnostic model analysis. (A) Lateral view (right side), (B) Distance between labial vestibules was 38 mm, (C) Lateral view (left side). MICP contact between the maxilla and Maxilla exist on all teeth except Maxillary left lateral incisor and Mandibular left lateral incisor.

서 지지가 유지되고 있었으며, "S" sound시 공극이 1 mm, Freeway space 4 mm, 전치길이는 상악 11~12 mm, 하악 7~8 mm이며 병적인 마모양상은 관찰되지 않아, 수직고경의 증대는 필요하지 않는 것으로 진단하였다[11].

환자의 나이와 전신질환, 경제적인 형편을 고려하여 단일 수복시 장기적인 예후가 좋지 않을 것으로 생각되는 상악 우측 제1,2대구치는 발거하고 상악 결손부는 Kennedy Class I 국소의치로 수복하도록 결정하였다. 하악의 경우 다수의 치아가 잔존해 있고, 하악 우측 제2소구치의 불량한 치축경사와 회전으로 인해 가철성 국소

의치의 지대치로 사용하기 어려우므로 하악 우측 제1,2대구치의 임플란트 수복 결정하였다. 하악 좌측 제1대구치는 보철물 하방의 광범위한 이차우식으로 인해 보철 재수복이 어려운 상황이었고, 하악 좌측 제2소구치의 보철물은 경계가 좋지 않았으며 하악 좌측 제2대구치는 2급 치관파절 및 근관치료 후 보철 수복되지 않은 상태였기에 하악 좌측 제1대구치를 발거한 후 하악 좌측 제2소구치와 제2대구치를 지대치로 하는 고정성 국소의치로 수복하기로 하였다.

3. 임플란트 식립과 임시 수복물 장착 및 평가

치아 발치 및 임시 고정성 국소의치 수복 후 상악 기록상을 제작하고 안궁이전하여 교합기에 마운팅하였다. 상악 좌측 구치부의 오랜 소실로 하악 좌측 구치부가 정출되어 깊은 스피만곡을 보이는 상태였으므로, 하악 우측의 구후융기 1/2 높이를 기준으로 교합평면을 설정하여 최종 삭제량을 결정하였다. 하악 우측 제1, 제2대구치 상실부위에 골이식을 동반한 임플란트를 식립하고 (Fig 4) 기존 상하악 임시 고정성 국소의치의 수정 및 상악 임시의치 제작하였다. 기존의 좌측 상하악 견치가 치주적으로 양호하며 우식이 없는 치아였기 때문에 좌측은 견치보호교합을 형성하였고, 상악 우측 견치 및 제2소구치의 경우 근관치료 후 포스트 및 고정성 국소의치로 수복되며 상악 의치의 지대치로 사용될 예정이므로, 상악 우측 측절치까지 포함하여 부분 군기능교합을 이루도록 형성하였다 (Fig 5). 수직고경의 변화는 없었고 환자가 기능적, 심미적으로 만족하였으며 이상 소견이나 불편감 보이지 않아 상하악 예비인상을 채득하여 모형 및 최종 인상을 위한 개인트레이를 제작하였다.

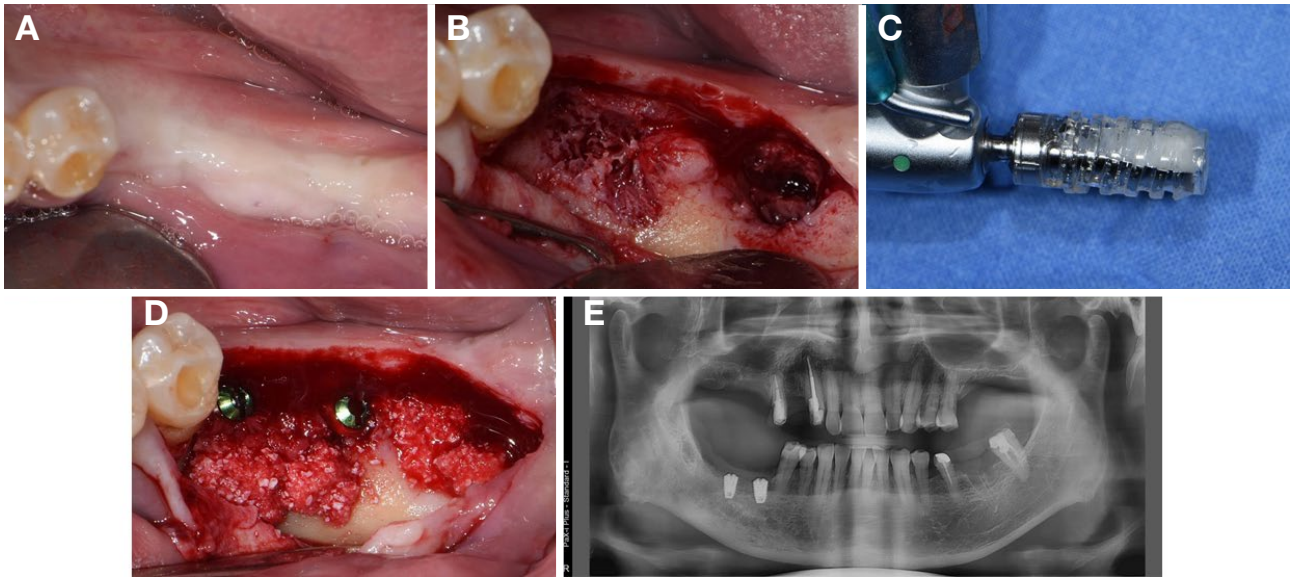

Fig 4. Implant surgery on Mandibular Right 1st molar and 2nd molar. (A) Preop view, (B) Bone bed seen after Flap elevation, (C), (D) Autogenous bone graft with ACM around fixture, Heterogenous bone graft with Bio-Oss, Bio-Gide, (E) Postop Panoramic view.

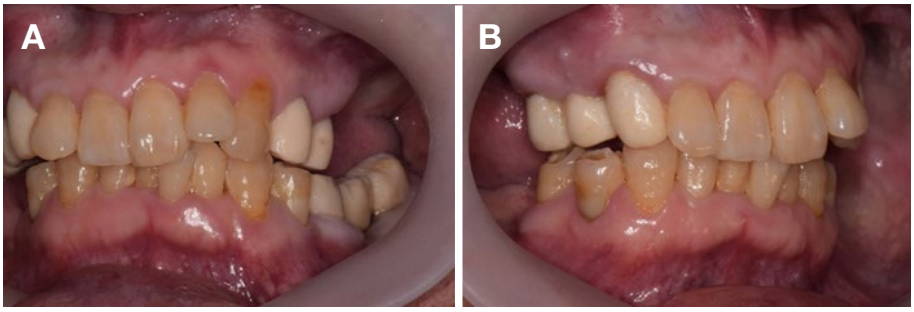

Fig 5. Guidance. (A) Rt. Group function, (B) Lt. Canine guidance.

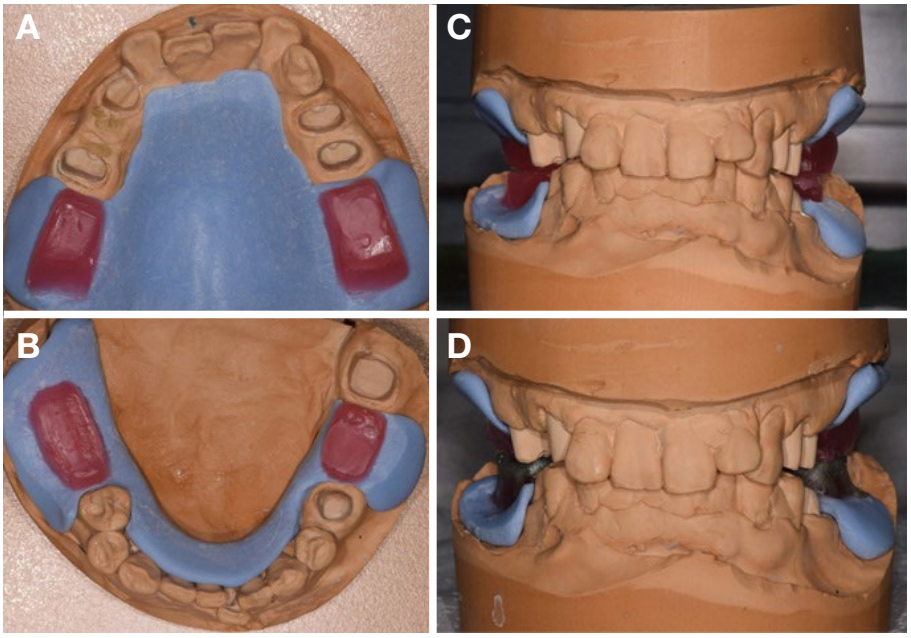

Fig 6. Final impression for Fixed prosthesis. (A) Maxillary Working cast with Resin bite, (B) Mandibular Working cast with Resin bite, (C), (D) Before and after Bite registration with Alu-wax.

Fig 7. Delivery of definitive FPDs, (A) Lateral view (Right side), (B) Frontal view, (C) Lateral view (Left side).

4. 최종 인상 채득과 고정성 보철물의 제작

폴리이써(polyether) 인상재로 최종인상 채득하여 주모형을 제작하였다. 주모형 상에서 자가 중합형 레진을 이용하여 악간관계 채득을 위한 의치상과 왁스 교합제를 제작하였다. 임시보철물 상태의 교합을 이용하여 교합제 및 aluwax (Aluwax dental product company, Allendale, USA)로 악간관계 기록을 채득하고(Fig 6) 안궁이전하여 교합기에 마운팅하였다.

지대치 모형에 최종 수복물 형태로 납형을 제작한 후 서베이어(surveyor)를 이용해 되깎아 금속 코핑(coping)을 제작하여 구강 내 시적하고 적합을 확인하였다. 이후 색조를 선택하고 도재를 축성하여 상악의 가철성 국소의치를 위한 고정성 국소의치 및 하악의 고정성 국소의치를 제작하였다(Fig 7).

5. 상악 국소의치의 제작, 하악 임플란트 보철

자가 중합형 레진으로 제작한 개인트레이를 모델링 컴파운드로 변연 형성한 후 폴리설파이드 인상재로 상악 가철성 국소의치의 최종 인상을 채득하였다. 가철성 국소의치 주모형을 제작한 후 서베잉하여 금속 구조물을 설계하였다. 주연결장치는 양측 제2소구치를 최후방 지대치로 하며 상악의 정중부 골융기를 피개하지 않는 구개측 판(palatal plate)으로 제작하였다. 직접유지장치는 의치의 기능운동을 허용하기 위해 양측 제2소구치에 가공선 유지암(wrought wire retentive arm)을 설계하였다. 간접유지장치로는 우측 견치 설면 레스트, 우측 제1소구치 근심 레스트, 좌측 제1소구치 근심 레스트를 설계하였고 각 지대치 인접면에 접촉하는 유도판을 부여하였다(Fig 8) 하악 우측 제1대구치, 제2대구치 부위의 임플란트 이

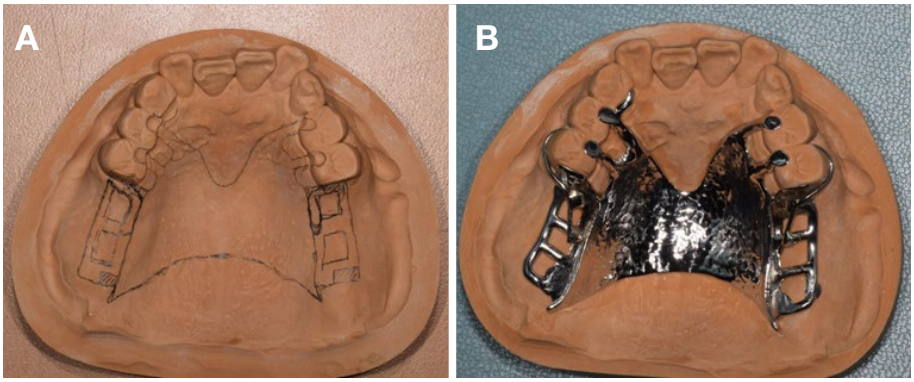

Fig 8. Design of Maxillary Removable partial denture. (A) Design on Master cast, (B) Fabricated Metal framework.

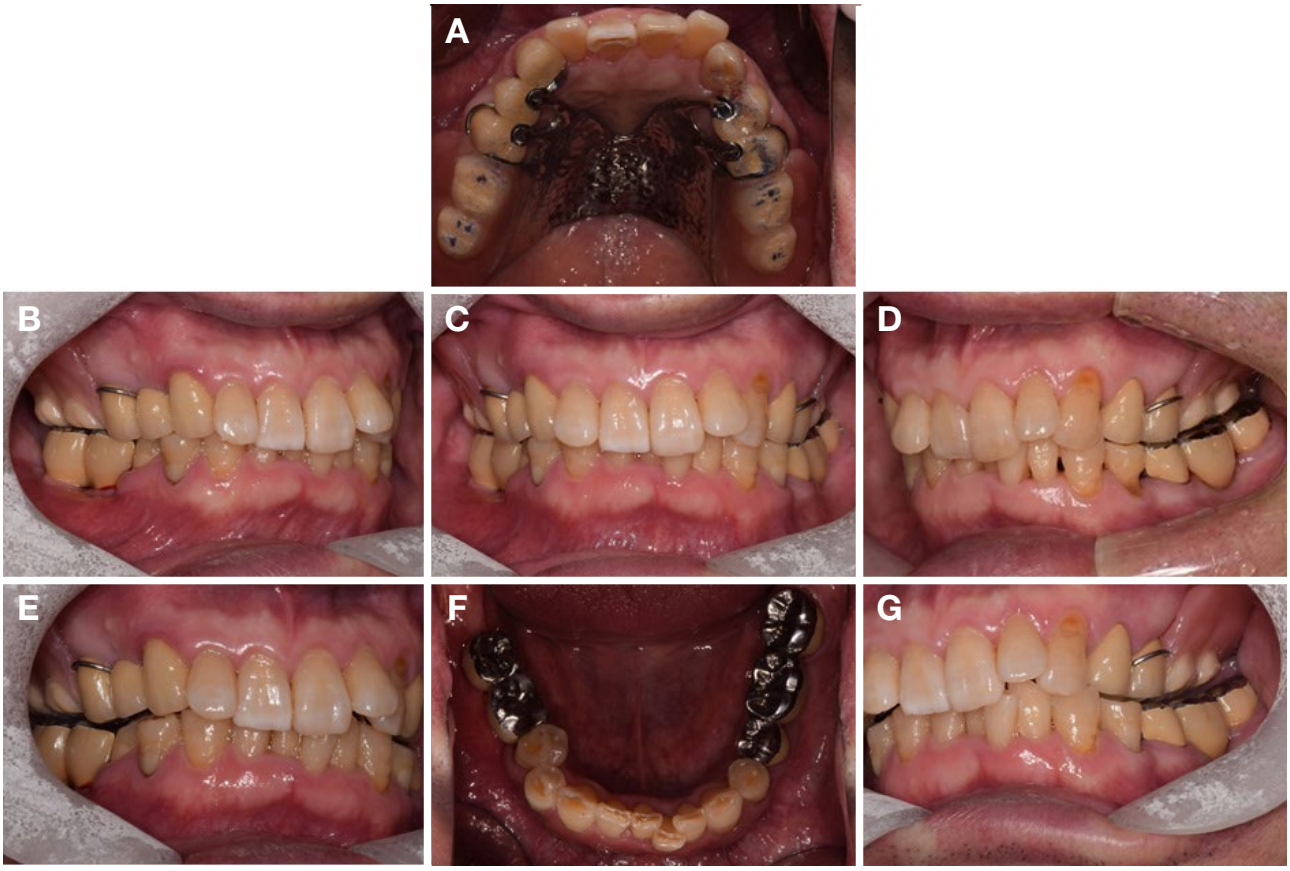

Fig 9. Delivery of Final prosthesis. (A) Occlusal view of maxilla, (B) Lateral view (right side), (C) Frontal view, (D) Lateral view (left side), (E) Lateral view (right side, Group function), (F) Occlusal view of Mandible, (G) Lateral view (left side, Canine guidance).

차수술 진행하였으며, 자가 중합형 레진으로 제작한 개인트레이와 폴리이써(polyether) 인상재 이용해 최종인상 채득하여 임플란트 보철물을 제작하기 위한 주모형을 제작하였다. 상악 임시의치와의 악간거리를 참고하여 제작한 하악의 맞춤형 지대주와 상악 가철성 국소의치의 금속 구조물 및 교합제를 구강 내 시적하고 악간관계를 채득하여 상/하 주모형을 교합기에 부착하였다. 이후 임시보철물의 교합양식을 유지하도록 인공치를 배열하고 치은을 형성하였다. 완성된 납의치를 구강 내 시적하였으며 의치를 온성하였다. 온성 후 기공실 재부착 및 진료실 재부착하여 우측 부분 군기능교합, 좌측 견치보호교합이 유지되도록 교합조정하고 상악의 가철성 국소의

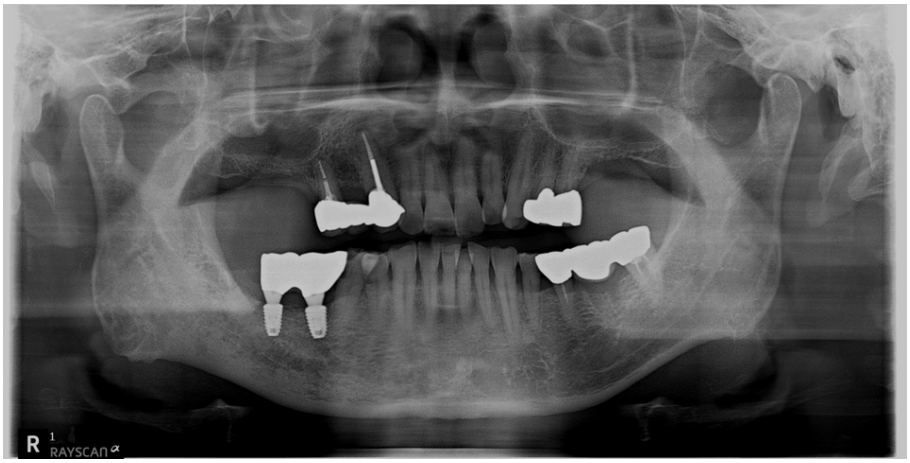

Fig 10. Postoperative panoramic view.

치와 하악의 임플란트 최종 보철물을 장착하였다 (Figs 9, 10).

고 찰

가철성 국소의치의 치료에 있어서 술자마다 다른 치료계획이 존재할 수 있는데, 이는 지대치 선정의 어려움 때문이다. 치아를 발거할지, 보존해서 사용할 지에 따라 가철성 국소의치의 설계가 달라지므로 진단 및 치료계획 수립에 있어 신중해야 한다. 후방연장 국소의치는 치조점막의 조직 변위로 인해 의치의 기능시 회전운동이 발생하므로 지대치에 비틀리는 힘이 가해질 수 있다. 따라서 후방연장 국소의치의 지대치는 다른 잔존치아보다 예후가 좋지 않을 수 있으므로 기능운동에 의한 역학적인 힘에 저항할 수 있도록 지대치의 올바른 선택이 필요하다[12]. 국소의치 제작에 있어 지대치 선택에 고려할 사항으로는 의치의 탈착에 문제가 될 정도의 치아의 경사나 위치이상이 있는지, 치아가 심미적으로 방해되는 위치에 존재하는지 등 설계와 관련된 고려사항이 있다. 또한 지지골 소실정도, 치아동요도, 치주낭, 부착치은 존재여부, 구강위생 같은 치주적인 고려사항[13] 및 잔존치아의 우식 민감도 및 근관 치료 가능성 여부 등 수복에 대한 고려사항이 있으며, 교합이나 대합치에 대한 고려도 필요하다. 대합치가 자연치인 경우는 대합치가 의치인 경우에 비해 지대치에 가해지는 힘이 더 커질 수 있으므로 지대치 선정에 있어 더욱 조심스런 기준을 적용해야 할 것이다. 국소의치의 후방 결손부가 길수록, 기능력에 대해 저항하도록 지대치의 연결고정이 추천된다[14]. 본 증례에서는 하악 제2소구치의 불량한 치축경사와 회전이 존재하는 점, 하악 kennedy class II 가철성 국소의치 제작시 양측 저작 효율의 차이, 상악 우측 제1,2대구치를 지대치나 대합치로 이용 시 치주 및 수복에 대한 고려사항에 있어 예후가 불량하다는 점, 상악 좌측 제2소구치의 후방 골소실 존재 및 상악 우측 제2소구치, 견치가 근관치료 및 포스트 수복되었음 등을 고려하여 상악은 지대치를 연결고정하고 kennedy class I 가철성 국소의치를, 하악은 임플란트를 이용한 고정성 보철물을 제작하였다. 교합설정에 있어 편심위 운동에서는 우측은 부분 군기능교합, 좌측은 견치보호교합으로 형성하였다. Williamson과 Lundquist[15]는 근신경계의 생리적 안정에 도움이 되기 위해서 편심위 운동시 적절한 전방유도에 의해 작업측을 제외한 구치부가 모두 이개되어야 하며, 견치의 접촉여부보다 구치부에서의 장애가 없는 교합이 훨씬 효과적이라고 하였다. 본 증례에서도 전방 운동시 치주적으로 건전한 전치부에서 전방운동을 보조하도록 하고, 구치부에서는 장애가 없도록 조절하였다.

결 론

본 증례는 다수의 치아들이 고도의 치주염과 치아 우식에 이환된 환자에서 장기적인 예후를 고려한 진단 및 치료계획을 통해 임플란트 식립 및 임시 보철물을 제작하여 새로운 교합에 대한 적응 여부를 평가하였다. 임시 보철물로 수복한 상태에서 기능적, 심미적으로 문제 없이 적응하였으며, 상악은 가철성 국소의치, 하악은 고정성 국소의치를 이용하여 최대교두간접촉위에서의 교합

접촉을 확립하고 전방유도를 유지하였다. 현재 6개월의 관찰 기간 동안 보철물 파절 및 턱관절 증상 등의 특이할 만한 합병증은 보이지 않았으며, 주기적인 평가가 필요할 것으로 생각된다.

참 고 문 헌

1. Hulley SB, Cummings SR, Browner WS, Grady D, Newman TB. Designing clinical research. 3th ed. Philadelphia: Li ppincott; Williams & Wilkins; 2007. p. 23.
2. Verrett RG. Analyzing the etiology of an extremely worn dentition. J Prosthodont 2001;10:224-33.
3. Winstanley RB. A retrospective analysis of the treatment of occlusal disharmony by selective grinding. J Oral Rehabil 1986;13:169-81.
4. Rugh JD, Drago CJ. Vertical dimension: a study of clinical rest position and jaw muscle activity. J Prosthet Dent 1981;45:670-5.
5. Rosenstiel SF, Land MF, Fujimoto J. Comtemporary fixed prosthodontics 4th ed. Elsevier; 2008. p. 12-5.
6. Wassell RW, Steele JG, Welsh G. Considerations when planning occlusal rehabilitation: a review of the literature. Int Dent J 1998;48:571-81.
7. Kobayashi Y, Shibuya H, Nagano T, Yanagita S. Treatment of the temporomandibular joint dysfunction patient by full mouth occlusal reconstruction (author's transl). Shigaku 1975;63:79-93.
8. McGuire MK, Nunn ME. Prognosis versus actual outcome. II. The effectiveness of clinical parameters in developing an accurate prognosis. J Periodontol 1996;67:658-65.
9. McGuire MK, Nunn ME. Prognosis versus actual outcome. III. The effectiveness of clinical parameters in accurately predicting tooth survival. J Periodontol 996;67:666-74.
10. 박정형, 정창모, 전영찬, 임장섭. 한국 성인 유치악자의 교합평면 및 수직고경에 관한연구. 대한치과보철학회지 2005; 841:41-51
11. Turner KA, Missirlian DM. Restoration of the extremely worn dentition. J Prosthet Dent 1984;52:467-74.
12. Tada S, Ikebe K, Matsuda K, Maeda Y. Multifactorial risk assessment for survival of abutments of removable partial dentures based on practice-based longitudinal study. J Dent 2013;41:1175-80.
13. Rissin L, House JE, Conway C, Loftus ER, Chauncey HH. Effect of age and removable partial dentures on gingivitis and periodontal disease. J Prosthet Dent 1979;42:217-23.
14. Geramy A, Adibrad M, Sahabi M. The effects of splinting periodontally compromised removable partial denture abutments on bone stresses: a three-dimensional finite element study. J Dent Sci 2010;5:1-7.
15. Williamson EH, Lundquist DO. Anterior guidance: its effect on electromyographic activity of the temporal and masseter muscles. J Prosthet Dent 1983; 49:816-23.