대한초음파의학회지
2005;24:199 - 202

유방에서 발생한 선양낭성암종: 증례 보고

연세대학교 의과대학 세브란스병원 진단방사선과학교실

이무숙 · 김민정 · 김은경 · 박병우 · 오기근

=초록=

선양낭성암종(adenoid cystic carcinoma)은 침샘에서 주로 생기는 선양암종(adenocarcinoma)의 변이형태로, 유방 조직에 생기는 경우는 전체 유방암의 1% 이내를 차지하는 매우 드문 질환이다. 그러나 다른 유방암에 비해 임파선 전이나 원격 전이가 적어 예후가 좋으며, 영상 소견도 양성종양과 유사한 것으로 알려져 있다. 저자들은 선별유방촬영술과 초음파를 시행한 47세 여자의 우측 유방에서 우연히 발견된 선양낭성암종(adenoid cystic carcinoma)의 영상 소견과 병리학적 소견을 보고하고자 한다.

색인단어 : Breast neoplasms
Breast, US

서 론

선양낭성암종(adenoid cystic carcinoma)은 침샘에서 주로 생기는 선양암종(adenocarcinoma)의 변이형태로 호흡기계, 눈물샘, 자궁 경부 등에서도 발생 할 수 있다. 주로 피막에 싸여있지 않으나 잘 국한된 경계를 보이며, 신경이나 혈관주위로 전파하는 것이 특징이다. 유방 조직에 생긴 선양낭성암종(adenoid cystic carcinoma)은 전체 유방암의 0.1 - 0.4%를 차지하는 매우 드문 질환이다. 국내에서는 세침흡인 세포검사로 진단한 2예가 보고 되었지만 [1, 2] 영상 소견을 보고한 예는 없었다. 저자들은 선별유방촬영술과 초음파를 시행한 47세 여자의 우측 유방에서 우연히 발견된 선양낭성암종(adenoid cystic carcinoma)의 영상 소견과 병리학적 소견을 보고하고자 한다.

증례 보고

47세 여자 환자가 특별한 증상 없이 건강검진의 목적으로 유방촬영술을 시행하였다. 환자는 과거력과 가족력에서 특이 소견은 없었다.

유방촬영술상에서 비균질한 치밀유방조직이었고 오른쪽 유방의 12시 방향으로 부분적으로 가려진 동일 음영의 종괴가 관찰되었다. 이 음영 주위로 침윤이나 음영 내부에 석회화는 없었다. 반대측 유방은 정상이었다 (Fig. 1A, B). 초음파검사에서 오른쪽 유방의 12시 방향, 유두에서 2 cm 떨어진 위치에 1.3 cm 크기의 원형 저에코성 종괴가 관찰되었다 (Fig. 1C, D). 종괴는, 장축이 유방의 선조직과 평행하며, 급격한 경계면을 보였으며, 후방 음영 증가를 동반하였다. 종괴내 석회화나 주변조직의 왜곡은 보이지 않았다. 나머지 유방에는 다른 국소병변이 관찰되지 않았다. 동측의 액와림프절비대는 동반되지 않았다.

논문접수: 2005년 6월 9일, 수정제의: 2005년 7월 20일, 수정논문접수: 2005년 9월 19일, 논문게재결정: 2005년 12월 19일
통신저자: 김은경, (120 - 752) 서울시 서대문구 신촌동 연세의료원건물 134, 연세대학교 세브란스병원 진단방사선과학교실
Tel. (02)2228 - 7400 Fax. (02)393 - 3035 E - mail: musuki@nate.com

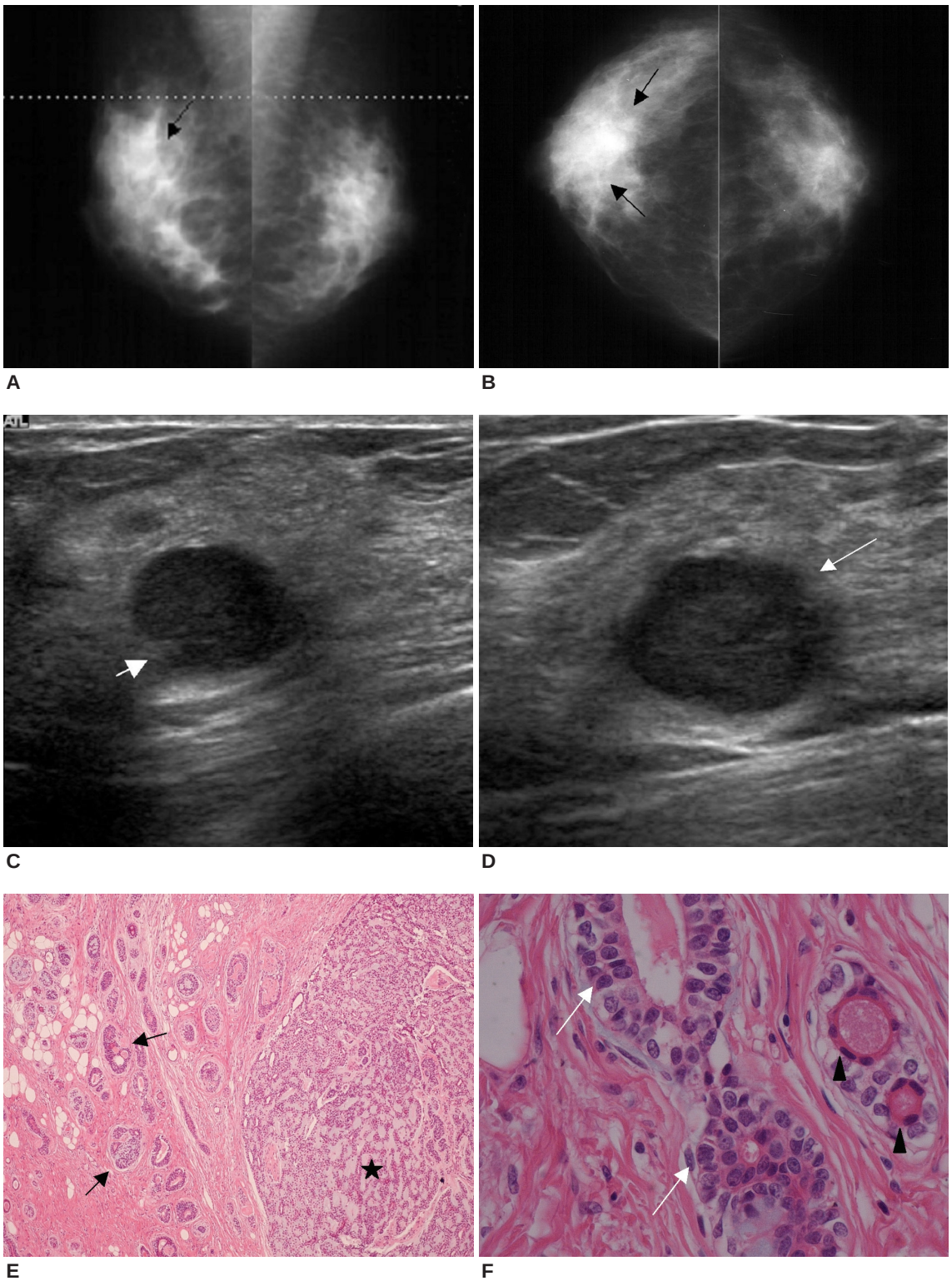

Fig. 1. A 47-year-old woman with adenoid cystic carcinoma in the right breast.
Mediolateral oblique view (**A**) and craniocaudal view (**B**) of the both breast. The breast tissue is heterogeneously dense parenchyma and a partially obscured mass (black arrows) is noted at upper central portion of the right breast. Transverse (**C**) and longitudinal (**D**) image of sonogram shows a round hypoechoic nodule with a partially indistinct margin (white arrows), in the upper central portion of the right breast. Photomicrographs of the ultrasound-guided core needle biopsy specimens show the cribriform growth pattern (*) and tubular growth pattern (black arrows) of adenoid cystic carcinoma (**E**, H & E, ×40), and the tumor cells composed of two cell types; ductal epithelial cells (arrow heads) and small basaloid myoepithelial cells (thin white arrows) (**F**, H & E, ×400).

ACR-BIRADS(American College of Radiology-Breast Imaging Reporting and Data System) 범주 4로 악성이 의심되어 초음파 유도 하에 14G 자동총생검을 사용하여 조직검사를 시행하였다. 조직검사 결과, 관 모양(tubular pattern)과 사상 모양(cribriform pattern)을 이루는 암세포의 집단이 관찰되었고, 구성하는 세포들은 근상피세포(myoepithelial cells)와 관상피세포(ductal epithelial cells) 두 종류로 이루어져 있어 선양낭성암종(adenoid cystic carcinoma)으로 진단되었다 (Fig. 1E, F).

환자는 유방 보존술을 시행받았다. 수술 후 조직검사에서 주변 조직으로의 침윤이 있었으며, 에스트로겐과 프로게스테론 수용체에 대한 면역 조직 화학 염색은 음성이었다.

고 찰

선양낭성암종(adenoid cystic carcinoma)은 전체 침샘의 악성 암 중에서 약 4-15%를 차지하며, 그 중에서도 이하선(parotid gland)에서는 3%, 악하선(submandibular gland)에서는 17% 정도 발생한다. 두경부에서 기원하는 선양낭성암종(adenoid cystic carcinoma)은 신경초를 따라서 주변 조직과 뇌강 안으로 전이를 잘하고, 재발을 잘하는 경향이 있다[3].

유방에서 발생하는 선양낭성암종(adenoid cystic carcinoma)은 전체 유방암 중에 0.1-0.4% 정도로 매우 드문 질환으로 1946년 Foote 와 Stewart에 의해 처음으로 기술 되었다 [4]. 유방에서 기원하는 선양낭성암종(adenoid cystic carcinoma)도 침샘의 것과 같이, 조직 소견은 호산성의 점액성의 물질을 중심으로 상피 세포들이 선형, 관형, 그리고 고형의 구조를 형성하는 소견을 보이며, 영상 소견으로는 대체로 좋은 경계를 보인다 [1, 2, 4]. 그러나 유방에서 발생한 선양낭성암종(adenoid cystic carcinoma)은 천천히 자라며, 림프절 전이나 원격 전이가 적어 재발이 적고, 대개 예후는 좋은 것으로 보고 되고있다 [5]. 평균 50-60대 여성에게서 호발하고, 대부분 유방의 압통을 동반하는 만져지는 종괴를 주소로 하며 피부 함몰이나 궤양, 유두 분비물 등의 소견은 드물다 [6]. 본 증례는 만져지는 종괴 없이 유방촬영술에서는 부분적으로 가려진 경계를 가진 동일 음영의 종괴로 보이고, 초음파에서는 부분적으로 불분명한 경계를 보이는 원형의 저에코성 종괴로 나타나 악성이 의심되는 종괴였다.

유방촬영술에서 선양낭성암종과 감별해야 할 질환으로는, 경계가 뚜렷한 종괴로 보이는 경우 유방내 임파절(internal mammary lymph node), 섬유선종(fibroadenoma)등의 양성질환과 수질암(medullary carcinoma), 점액암(mucinous carcinoma)과 일부의 육종 및 전이등 경계가 좋은 양상을 띈 악성질환들이 있으며, 유방촬영술에서 국소적 왜곡으로 보이는 경우엔 침습적 유방암(infiltrating ductal carcinoma)을 감별해야 한다 [6]. 유방초음파검사에서 선양낭성암종(adenoid cystic carcinoma)은 대부분 경계가 분명한 분엽상(lobulatied shape)의 형태를 보이는데, 주변 조직으로의 침윤이나 섬유화를 동반하지 않기 때문에 양성유방종양과 감별이 어렵다 [7]. 이렇게 양성종양으로 오인하기 쉬운 초음파소견은 침샘에서 기원하는 선양낭성암종(adenoid cystic carcinoma)에서와 동일한 소견이라 할 수 있다 [4]. 영상 소견에서 병변의 경계가 불분명하거나 부분적으로 불분명한 경우는 종괴의 주변 조직으로의 침윤을 의심해야 한다. 본 증례의 초음파 소견은 후방 음향 증가를 보인 원형의 저에코성 종괴로, 일부분에서 불분명한 경계를 가지고있어 악성을 의심할 수 있었다.

조직학적 소견은 세 가지 형태로 구분 되는데 선형(사상형태), 관형, 고형으로 나뉜다 [8]. 이러한 형태학적 구별은 상피 세포와 periodic acid-schiff(PAS) 염색과 alcian blue 염색에 양성인 호염기성 점액성 물질의 상호작용에 의해 형성되는 특징적 구조에 의거한다 [1]. 호염기성 물질이 가지처럼 있고 그 주위를 상피세포가 싸면서 원통의 육주를 형성하면 선형으로, 관 모양을 형성하면 관형으로 구분할 수 있다. 고형은 간혹 중앙 괴사를 동반 하는 고형의 상피세포 열이 동반되면 진단할 수 있는데, 특히 이 경우는 매우 드문 일이기는 하지만 폐로의 전이 및 재발을 일으키기도 한다 [1, 9].

치료 방법으로는, 주변 조직으로의 침윤의 증거가 없다면 광범위 절제술만으로도 완치 효과를 기대할 수 있다. 그러나 액와부 림프절 절제에 대해서는 논란이 있으며, 수술 후 방사선 치료의 효과에 대해서도 아직 확립된 바가 없다 [5].

선양낭성암종(adenoid cystic carcinoma) 환자의 증상과 영상 검사는 비 특이적이고, 다른 양성 혹은 악성유방종양과 유사하여 감별이 어려워, 조직학적 검사로 정확한 진단이 가능하다. 일단 진단이 되면 예후가 좋기 때문에 다른 부가치료 없이 종괴절제술을 시행함으로 좋은 결과를 기대할 수 있다.

참 고 문 헌

1. 정은하, 박혜림, 손진희. 유방의 선양 낭성 암종-1예 보고. 대한병리학회지 1999;33:299-302
2. 이동화, 진소영, 김대중, 권귀향. Adenoid cystic carcinoma of the breast: diagnosis by fine needle aspiration cytology. 대한세포병리학회지 1991;2:160-167
3. Sigal R, Monnet O, de Baere T, et al. Adenoid cystic carcinoma of the head and neck: evaluation with MR imaging and clinical-pathologic correlation in 27 patients. Radiology 1992;184:95-101
4. 김민정, 김은경, 박선영, 박정수, 정웅윤. 침샘의 초음파소견과 그 역할: 정상해부학과 병변. 대한초음파의학회지 2004;23:31-39
5. Feder JM, de Paredes ES, Hogge JP, Wilken JJ. Unusual breast lesions: radiologic-pathologic correlation. Radiographics 1999;19:S11-S26
6. Santamaria G, Velasco M, Zanon G, et al. Adenoid cystic carcino-

ma of the breast: mammographic appearance and pathologic correlation. AJR Am J Roentgenol 1998;171:1679-1683
7. Sheen-Chen SM, Eng HL, Chen WJ, Cheng YF, Ko SF. Adenoid cystic carcinoma of the breast: truly uncommon or easily overlooked? Anticancer Res 2005;25:455-458
8. Saqi A, Mercado CL, Hamele-Bena D. Adenoid cystic carcinoma of the breast diagnosed by fine-needle aspiration. Diagn Cytopathol 2004;30:271-274
9. Ogata K, Sakamoto G, Sakurai T. Adenoid cystic carcinoma with collagenous spherulosis-like structures in the breast: report of a case. Pathol Int 2004;54:332-336

J Korean Soc Ultrasound Med 2005;24:199-202

= Abstract =

Adenoid Cystic Carcinoma of the Breast: A Case Report

Mu sook Lee, M.D., Min kung Kim, M.D., Eun kyung Kim, M.D., Byeong woo Park, M.D., Ki keun Oh, M.D.

Department of Diagnostic Radiology of Yonsei University College of Medicine

Adenoid cystic carcinoma (ACC) is a rare variant of adenocarcinoma that usually occurs in the major salivary gland. In breast, adenoid cystic carcinoma is a very rare carcinoma accounting for less than 1% of the all breast carcinoma. It has an excellent prognosis with the lower incidence of distant metastasis and axillary lymph node involvement, and a benign looking or low suspicious findings on imaging. We will report the radiologic and pathologic finding of the adenoid cystic carcinoma that is incidentally detected in the right breast of asymptomatic 47-year-old woman, who had taken annual screening mammogram and ultrasonogram.

Address for reprints : Eun Kyung Kim, M.D., Department of Diagnostic Radiology, Yonsei University College of Medicine, Severance Hospital C.P.O Box 8044 Seoul 120-752, Korea.
Tel. 82-2-2228-7400 Fax. 82-2-393-3035 E-mail: musuki@nate.com